

**TRƯỜNG ĐẠI HỌC Y KHOA THÁI NGUYÊN  
BỘ MÔN GIẢI PHẪU HỌC**

**BÀI GIẢNG  
GIẢI PHẪU HỌC**

**Tập 2**

**Chủ biên: TS. Trịnh Xuân Đàn**

**NHÀ XUẤT BẢN Y HỌC  
HÀ NỘI - 2008**

**Chủ biên: TS. Trịnh Xuân Đàn**

**Ban biên soạn:**

**TS. Đỗ Hoàng Dương**

**TS. Trịnh Xuân Đàn**

**ThS. Đinh Thị Hương**

**ThS. Trương Đồng Tâm**

**BS. Trần Ngọc Bảo**

**Thư ký Biên soạn:**

**Nguyễn Đức Vinh**

## LỜI NÓI ĐẦU

Cuốn “Bài giảng Giải phẫu học” là tài liệu dạy và học chính cho sinh viên theo học chương trình đào tạo bác sĩ đa khoa được Bộ Giáo dục và Đào tạo ban hành năm 2001 với 5 đơn vị học trình lý thuyết (75 tiết) và 3 đơn vị học trình thực hành (45 tiết), với 2 học phần được bố trí học vào năm học thứ nhất. Với khuôn khổ thời gian và khung chương trình trên, với mục tiêu chung và mục tiêu cụ thể môn học cũng chính là mục tiêu của cuốn sách này, đã được xác định là: (1) *Mô tả được những nét cơ bản về vị trí, hình thể, liên quan và cấu tạo của các bộ phận, cơ quan, hệ cơ quan cũng như hệ thống mạch, thần kinh của cơ quan trong cơ thể người.* (2) *Nêu được những liên hệ về chức năng và lâm sàng thích hợp để ứng dụng các kiến thức môn học vào các môn y học khác trong thực tế lâm sàng.*

Để đạt được 2 mục tiêu trên, cuốn sách này được trình bày theo quan điểm kết hợp giữa:

- Mô tả giải phẫu định khu theo từng vùng cơ thể để mô tả chi tiết những liên quan sâu, nhằm cung cấp cho sinh viên và cán bộ Y tế có thể vận dụng vào thực hành trong lâm sàng.

- Mô tả giải phẫu đại cương và hệ thống theo từng phần cơ thể để sinh viên dễ dàng tổng hợp cũng như những gợi ý liên quan đến các môn học khác của Y học và một số áp dụng thực tiễn lâm sàng cần thiết.

Sách được biên soạn theo 2 tập:

Tập 1 : Đại cương về giải phẫu học các hệ xương, khớp, cơ. Giải phẫu định khu chi trên, chi dưới, (sau mỗi phần có hệ thống hóa). Giải phẫu đầu mặt cổ và giác quan.

Tập 2: Giải phẫu ngực, bụng, thần kinh (thành ngực, bụng: xương, khớp, cơ của thân mình. Các cơ quan trong lồng ngực và trong ổ bụng: phổi và hệ hô hấp, tim và hệ tuần hoàn, trung thất, hệ tiêu hóa, hệ tiết niệu - sinh dục và hệ thần kinh trung ương).

Đây là cuốn sách nặng về mô tả dựa trên các hình vẽ nên việc mô tả ngắn gọn nhưng đầy đủ và chính xác là rất khó. Tập thể giảng viên của bộ môn Giải phẫu học đã có nhiều cố gắng trong việc biên soạn tập bài giảng này, cùng với việc chọn lọc tranh, sơ đồ và thiết đồ thiết yếu giúp người học dễ hiểu, dễ học và dễ nhớ. Đồng thời đưa vào những “*danh từ giải phẫu quốc tế việt hoá*” của trịnh Văn Minh (Nhà xuất bản Y học 1999) giúp cho sinh viên và cả những bác sĩ khi đọc các tài liệu tham khảo trong nghiên cứu khoa học, cũng như việc đối chiếu với tài liệu nước ngoài.

Trong khuôn khổ còn hạn hẹp về nhiều mặt cũng như kinh nghiệm còn ít ỏi, cuốn sách không thể tránh khỏi thiếu sót và khiếm khuyết. Chúng tôi rất mong bạn đọc góp ý phê bình về mọi phương diện để cuốn sách được hoàn thiện hơn trong lần tái bản sau.

Xin trân trọng cảm ơn và giới thiệu cùng bạn đọc.

**Chủ biên**

**TS. Trịnh Xuân Đàn**

# MỤC LỤC

LỜI NÓI ĐẦU.....	1
Chương 1 GIẢI PHẪU NGỰC .....	3
XƯƠNG THÂN MÌNH.....	3
HỆ THỐNG CƠ THÂN MÌNH.....	14
ÓNG BÈN .....	25
ĐẠI CƯƠNG HỆ TUẦN HOÀN.....	30
TIM TRƯỞNG THÀNH.....	37
PHỔI.....	47
TRUNG THẤT.....	55
Chương 2 GIẢI PHẪU HỆ TIÊU HÓA.....	63
PHÚC MẠC .....	63
DẠ DÀY.....	76
LÁCH (TỖ).....	81
KHÔI TÁ - TUY .....	85
GAN .....	93
RUỘT NON.....	104
RUỘT GIÀ .....	109
Chương 3 GIẢI PHẪU HỆ TIẾT NIỆU SINH DỤC.....	117
PHÔI THAI HỆ TIẾT NIỆU - SINH DỤC.....	117
A - GIẢI PHẪU HỆ TIẾT NIỆU .....	129
THẬN.....	130
TUYẾN THƯỢNG THẬN .....	143
NIỆU QUẢN.....	146
BÀNG QUANG .....	149
NIỆU ĐẠO.....	155
B - GIẢI PHẪU HỆ SINH DỤC.....	159
HỆ SINH DỤC NAM.....	159
HỆ SINH DỤC NỮ .....	168
ĐÁY CHẬU .....	182
Chương 4 GIẢI PHẪU HỆ THẦN KINH .....	192
ĐẠI CƯƠNG THẦN KINH .....	192
TỦY SỐNG (TỦY GAI).....	198
THẦN NÃO .....	205
TIỂU NÃO .....	214
NÃO THẤT IV.....	217
GIAN NÃO .....	220
ĐOAN NÃO.....	225
CÁC DÂY THẦN KINH SỌ NÃO .....	236
CÁC ĐƯỜNG DẪN TRUYỀN THẦN KINH .....	249
MÀNG NÃO TỦY VÀ MẠCH NÃO TỦY .....	256
HỆ THẦN KINH THỰC VẬT .....	265
TÀI LIỆU THAM KHẢO .....	272

# Chương 1 GIẢI PHẪU NGỰC

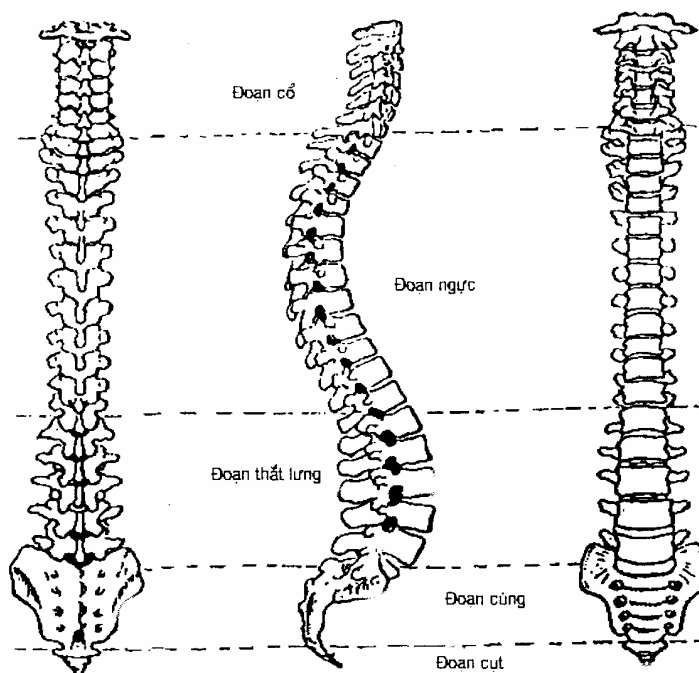
## XƯƠNG THÂN MÌNH

### 1. CỘT SỐNG

#### 1.1. ĐẠI CƯƠNG

Cột sống (*columna vertebralis*) là trụ Cột của thân người, nằm chính giữa thành sau thân người, chạy dài từ mặt dưới xương chẩm đến hết xương cụt. Cột sống bao bọc và bảo vệ tủy sống.

Nhìn nghiêng cột sống có 4 đoạn cong, từ trên xuống dưới gồm có: đoạn cổ cong lõm ra sau; đoạn ngực cong lõm ra trước; đoạn thắt lưng cong lõm ra sau và đoạn cùng cụt cong lõm ra trước. Cấu trúc các đoạn cong của cột sống để thích nghi với tư thế đứng thẳng của cơ thể người.



A. Nhìn phía sau

B. Nhìn nghiêng

C. Nhìn phía trước

**Hình 1.1.** Cột sống

Cột sống có từ 33 - 35 đốt sống xếp chồng lên nhau. 24 đốt sống trên rời nhau tạo thành 7 đốt sống cổ (*vertebrae cervicales*) ký hiệu từ C<sub>I</sub> - C<sub>VII</sub>; 12 đốt sống lưng (*vertebrae thoracicae*) ký hiệu từ Th<sub>I</sub> - Th<sub>XII</sub>; 5 đốt sống thắt lưng (*vertebrae lumbales*) ký hiệu từ L<sub>I</sub> - L<sub>V</sub>. Xương cùng (*os sacrum*) gồm 5 đốt sống dưới dính lại thành một tấm ký hiệu từ S<sub>I</sub> - S<sub>V</sub>. Xương cụt (*os coccygeae*) có 4 hoặc 6 đốt cuối cùng rất nhỏ, cần cỗi cùng dính lại làm một tạo thành ký hiệu từ Co<sub>I</sub> - Co<sub>VI</sub> và được dính vào đỉnh xương cùng.

#### 1.2. Đặc điểm chung của các đốt sống

Mỗi đốt sống gồm 4 phần:

### 1.2.1. Thân đốt sống (*corpus vertebrae*)

Hình trụ, có 2 mặt (*trên, dưới*) đều lõm để tiếp khớp với đất sống bên trên và dưới, qua đ a sụn gian đốt.

### 1.2.2. Cung đốt sống (*arcus vertebrae*)

Là phần xương đi từ 2 bên rìa mặt sau thân, vòng ra phía sau, quay lấy lỗ đốt sống, chia 2 phần:

Phần trước dính vào thân gọi là cuống (*radix arcus vertebrae*) nối từ mỏm ngang vào thân. Bờ trên và bờ dưới lõm vào gọi là khuyết của đốt sống. Khuyết của đốt sống trên và dưới hợp thành lỗ gian đốt (*foramen intervertebrale*) để cho các dây thần kinh sống chui qua.

Phần sau là mảnh nối từ cuống đến gai đốt sống tạo nên thành sau của lỗ đốt sống.

### 1.2.3. Các mỏm đốt sống

Mỗi đốt sống có 3 loại mỏm:

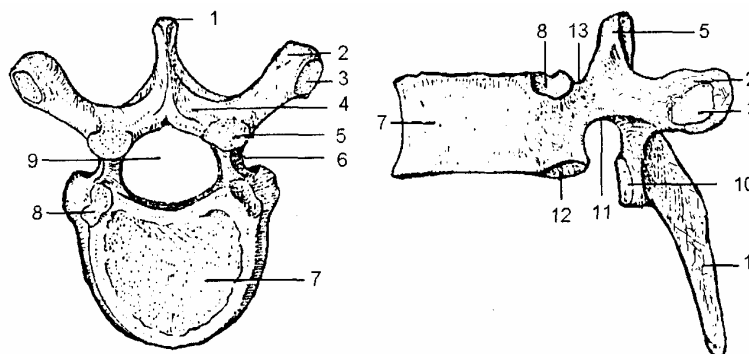
- Mỏm ngang (*processus transversus*): có 2 mỏm ngang từ cung đốt sống chạy ngang ra 2 bên.

- Mỏm gai (*processus spinosus*): có 1 mỏm gai hay gai sống ở sau dính vào cung đốt sống.

- Mỏm khớp (*processus articularis*): có 4 mỏm khớp, hai mỏm khớp trên và 2 mỏm khớp dưới, nằm ở điểm nối giữa cuống, mỏm ngang và mảnh (các mỏm khớp sẽ khớp với các mỏm khớp trên và dưới nó).

### 1.2.4. Lỗ đốt sống (*foramen vertebrale*)

Lỗ nằm giữa thân đốt sống ở trước và cung đốt sống ở sau. Các lỗ của các đốt sống khi chồng lên nhau tạo nên ống sống. Trong ống sống chứa tủy sống.



- |                   |                                |  |
|-------------------|--------------------------------|--|
| 1. Mỏm gai        | 6. Cuống cung sống             | 10. Mỏm khớp dưới                      |
| 2. Mỏm ngang      | 7. Thân đốt sống               | 11. Diện khớp với chỏm xương sườn dưới |
| 4. Mảnh cung sống | 8. Diện khớp với chỏm sòn trên | 13. Khuyết sống trên                   |
| 5. Mỏm khớp trên  | 9. Lỗ đốt sống                 |  |

**Hình 1.2.** Đốt sống ngực (A. Nhìn phía trên; B. Nhìn phía bên)

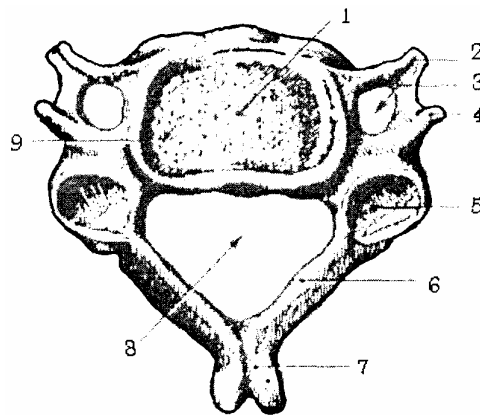
### 1.3. Đặc điểm riêng của từng loại đốt sống

#### 1.3.1. Đoạn sống cổ

##### a. Đặc điểm chung của các đốt sống cổ

- Thân đốt sống: đường kính ngang dài hơn đường kính trước sau.
- Cuống đốt sống: không dính vào mặt sau mà dính vào phần sau của mặt bên thân đốt sống.
- Mảnh: rộng bề ngang hơn bề cao.
- Mỏm ngang: dính vào thân và cuống bởi 2 rễ, do đó giới hạn lên 1 lỗ gọi là lỗ mỏm ngang cho động mạch đốt sống chui qua.
- Mỏm gai: đỉnh mỏm gai tách đôi.
- Lỗ đốt sống: to hơn các đốt khác.

1. Thân đốt sống cổ
2. Củ trước mỏm ngang
3. Lỗ mỏm ngang
4. Củ sau mỏm ngang
5. Mỏm khớp trên
6. Mảnh đốt sống
7. Mỏm gai
8. Lỗ đốt sống
9. Móc thân đốt sống



**Hình 1.3.** Đốt sống cổ

##### b. Đặc điểm riêng

- Đốt sống cổ I (*atlas*): còn gọi là đốt đội. Không có mỏm gai và thân đốt sống. Chỉ có 2 cung trước và sau. Mặt sau cung trước có diện khớp với mỏm răng đốt sống cổ 2. Hai khối bên, mặt trên lõm tiếp khớp với lồi cầu xương chẩm, mặt dưới tròn tiếp khớp với đốt cổ II.

- Đốt sống cổ II (*đôi trục*): có 2 cung, trên cung trước có mỏm răng (*Apex dentis*) Cao 1,5 cm. Có tác dụng làm cho đốt đội quay theo 1 trục đứng thẳng.

- Đốt sống cổ VI: ở trước mỏm ngang có 1 mẫu xương gọi là củ cảnh (*củ Chassaignac*), là mốc quan trọng để tìm động mạch cảnh chung, động mạch giáp dưới, động mạch đốt sống. Nó còn là nơi định ranh giới giữa hầu và thực quản, giữa thanh quản và khí quản.

- Đốt sống cổ VII: có mỏm gai dài nhất, lồi về phía sau, nhất là khi ta cúi đầu. Nên còn gọi là đốt lồi. Đốt C<sub>VII</sub> không có lỗ mỏm ngang.

#### 1.3.2. Đoạn sống ngực

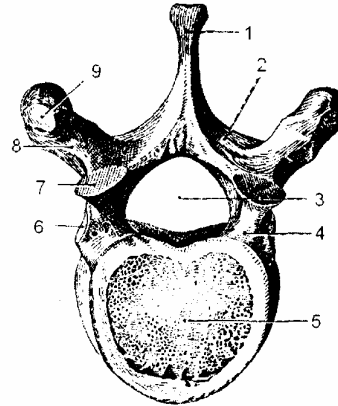
##### a. Đặc điểm chung của các đốt sống ngực:

- Thân đốt sống dày hơn thân các đốt sống cổ, đường kính ngang gần bằng đường kính trước sau. Ở mặt bên thân đốt có 4 diện khớp, hai ở trên, hai ở dưới để tiếp khớp với chỏm của xương sườn (mỗi chỏm sườn tiếp khớp với diện trên và dưới).

- Mỏm gai to chúc xuống dưới, chông lên nhau giống như lợp ngôi nhà.

Mỏm ngang có diện khớp với lõi củ sườn.

1. Mỏm gai
2. Mảnh đốt sống
3. Lỗ đốt sống
4. Cuống đốt sống
5. Thân đốt sống
6. Diện khớp chỏm sườn
7. Diện khớp trên
8. Mỏm ngang
9. Diện khớp củ sườn



**Hình 1.4.** Đốt sống ngực

*b. Đặc điểm riêng của các đốt sống ngực*

- Đốt sống ngực I: diện khớp sườn trên tiếp khớp với toàn bộ chỏm xương sườn một. Diện khớp sườn dưới tiếp khớp với nửa chỏm xương sườn II.

- Đốt sống ngực X: không có diện khớp sườn dưới.

- Đốt sống ngực XI và XII: các diện khớp sườn với toàn bộ chỏm xương sườn tương ứng.

**1.3.3. Đoạn thắt lưng**

*a. Đặc điểm chung của các đốt sống thắt lưng*

- Thân đốt sống rất to và rộng chiều ngang.

- Mỏm gai hình chữ nhật, chạy ngang ra sau.

- Mỏm ngang dài và hẹp được coi như xương sườn thoái hoá.

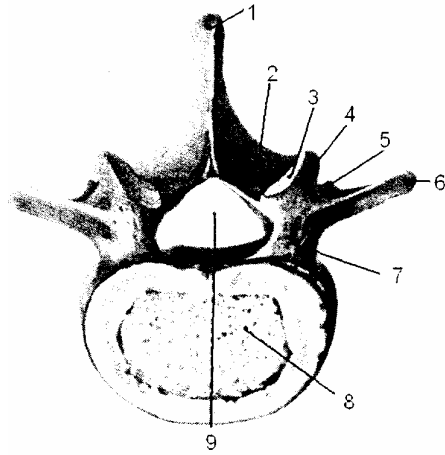
*b. Đặc điểm riêng của các đốt sống thắt lưng*

- Đốt sống thắt lưng I: mỏm ngang ngắn nhất.

- Đốt sống thắt lưng V: chiều cao của thân đốt sống ở phía trước dày hơn



1. Mỏn gai
2. Mảnh đốt sống
3. Diện khớp trên
4. Lòai củ núm vú
5. Mỏn khớp dưới
6. Mỏn ngang
7. Cuống đốt sống
8. Thân đốt sống
9. Lòai đốt sống



**Hình 1.5.** Đốt sống thắt lưng

#### 1.3.4. Đoạn sống cùng

- Năm đốt sống cùng hợp với nhau tạo thành 1 tấm, tấm xương cùng cong lõm về trước.

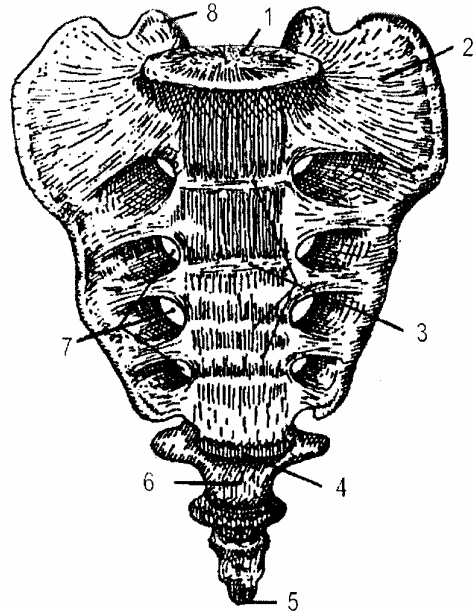
- Mặt nước: có 2 dây lỗ cùng trước để cho các rễ trước của các dây thần kinh sống cùng chui ra.

- Mặt sau: ở giữa có mào cùng do các mỏm gai của các đốt sống cùng dính với nhau tạo nên. Đầu dưới của mào cùng có khuyết cùng, ở 2 bên có 2 dây lỗ cùng sau.

- Mặt bên: phần trên là diện nhĩ tiếp khớp với xương chậu.

- Nền: ngửa lên trên và ra trước, ở giữa có diện khớp tiếp khớp với đốt sống LY, sau diện khớp có lỗ cùng. Hai bên diện khớp là 2 cánh xương cùng.

- Đỉnh: khớp với đốt sống cụt.



1. Diện khớp thắt lưng V
2. Cánh xương cùng
3. Gò ngang
4. Đỉnh xương cùng
5. Đỉnh xương cụt
6. Xương cụt
7. Lòai cùng trước
8. Mỏm khớp trên

**Hình 1.6.** Tấm xương cùng cụt (mặt trước)

#### 1.3.5. Đoạn sống cụt

Có 4 hoặc 6 đốt sống, các đốt sống cụt nhỏ, cần cỏi và hợp với nhau thành một

khối và coi như di tích đuôi của loài vật đã bị thoái hoá.

## **1.4. Khớp của các đốt sống**

### **1.4.1. Diện khớp**

- Là mặt trên và mặt dưới của thân đốt sống.
- Sụn gian đốt: hình thấu kính lồi hai mặt, gồm nhiều các vòng sụn đồng tâm, giữa là nhân keo đặc. Sụn gian đốt rất đàn hồi.

### **1.4.2. Nối khớp**

- Dây chằng dọc trước: đi dọc phía trước cột sống từ củ hàm (ở mỏm nền xương chẩm) cho tới xương cùng (cùng I hay II).
- Dây chằng dọc sau: đi dọc phía sau từ xương chẩm tới mặt trước xương cụt.
- Dây chằng liên mảnh (dây chằng vàng) có 2 dây bám vào mặt trước của mảnh trên tới bờ trên mảnh dưới. Dây chằng này có tính chất đàn hồi.
- Dây chằng liên gai và trên gai đi từ mỏm gai trên tới mỏm gai dưới.
- Dây chằng liên mỏm ngang từ mỏm ngang trên tới mỏm ngang dưới.

### **1.4.3. Động tác của khớp**

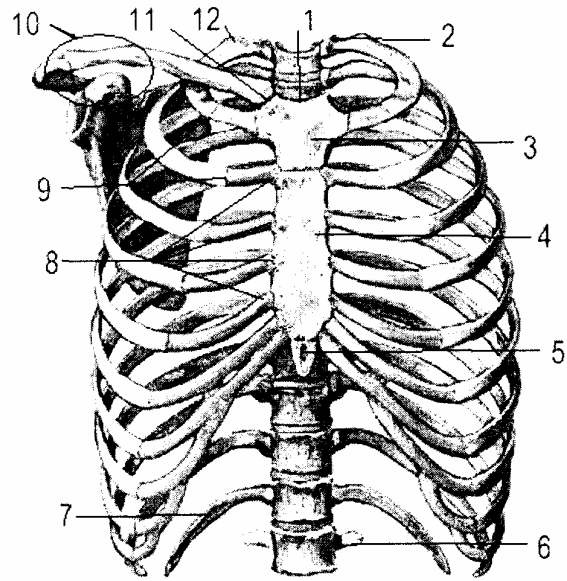
Giữa hai đốt sống thì động tác rất hạn chế, nhưng cả cột sống thì động tác rất linh hoạt. Cột sống có thể vận động theo trục ngang, trục dọc và trục thẳng đứng.

## **2. XƯƠNG LỒNG NGỰC**

Lồng ngực (*cavum thoracis*) được tạo bởi khung xương do 12 đốt sống ngực, các xương sườn và xương ức quây thành một khoang để chứa đựng các tạng quan trọng như tim, phổi. Lồng ngực giống như một cái thùng rỗng phình ở giữa, có đường kính ngang lớn hơn đường kính trước sau.

- Lỗ trên lồng ngực được giới hạn bởi đốt sống ngực I, xương sườn I và bờ trên cán ức tạo nên chạy chéo xuống dưới và ra trước.
- Lỗ dưới lồng ngực lớn hơn được giới hạn bởi đốt sống ngực XII, xương sườn XII ở phía sau và sụn sườn VII nối với xương ức ở phía trước.
- Hai bên lồng ngực là cung sườn. Giữa 2 xương sườn là khoang gian sườn.
- Trong lồng ngực, dọc 2 bên cột sống là rãnh phổi để chứa phần sau phổi.

1. Đĩa ức
2. Chỏm xương sườn
3. Cán ức
4. Thân ức
5. Mũi ức
6. Mỏm ngang  $L_1$
7. Xương sườn XII
8. Khớp ức sụn sườn
9. Khớp sụn sườn
10. Vòng cùng vai đòn
11. Khớp ức đòn
12. Củ sườn



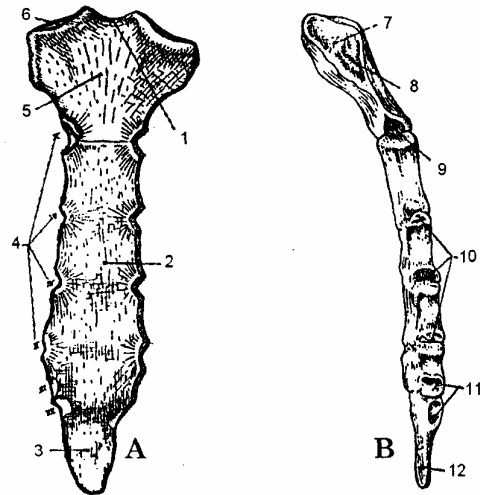
**Hình 1.7.** Khung xương lồng ngực (nhìn mặt trước)

### 2.1. Xương ức (sternum)

Là 1 xương dẹt, nằm giữa thành ngực trước từ trên xuống dưới có 3 phần.

Cán ức (hay đoạn trên ức) thân ức, mũi ức. Xương ức có 2 mặt 2 bờ, nền ở trên, đỉnh ở dưới.

1. Đĩa ức
2. Thân ức
3. Mũi ức
4. Các khuyết sườn
5. Cán ức
- 6.7. Diện khớp với xương đòn
8. Diện khớp sụn sườn I
9. Diện khớp sụn sườn II
10. Diện khớp sụn sườn III, IV, V
11. Diện khớp sụn sườn VI, VII
12. Mũi ức



**Hình 1.8.** Xương ức (A. Nhìn thẳng; B. Nhìn nghiêng)

#### 1.2.1. Cán ức (manubrium)

Ở mặt trên cán ức lõm ở giữa gọi là đĩa ức, ở hai bên có diện khớp với xương đòn (khuyết đòn).

#### 1.2.2. Thân xương ức (mesoternum)

Ở hai bên thân xương ức có diện khớp với đầu trong của các sụn sườn.

#### 1.2.3. Mũi ức (xiphisternum)

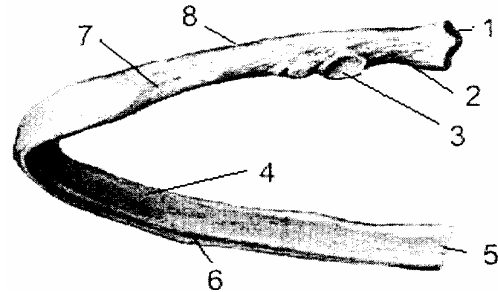
Mũi ức còn được gọi là mỏm mũi kiếm, cấu tạo bằng sụn, có khi có lỗ thủng, trong chứa máu tủy xương.

## 2.2. Các xương sườn

### 2.2.1. Hình thể

Có 12 đôi xương sườn, được đánh số từ I-XII tính từ trên xuống dưới. Mỗi xương sườn có 1 thân và 2 đầu:

- |                   |              |
|-------------------|--------------|
| 1. Chỏm sườn      | 2. Cổ sườn   |
| 3. Củ sườn        | 4. Mặt trong |
| 5. Đầu trước      | 7. Mặt ngoài |
| 6. Rãnh dưới sườn | 8. Bờ trên   |



**Hình 1.9.** Xương sườn V

- Thân xương: đặc, có 2 mặt (*trong, ngoài*). Mặt ngoài lồi, có 2 bờ trên dưới cho các cơ liên sườn bám, ở bờ dưới có rãnh, trong rãnh có bó mạch thần kinh liên sườn.

- Hai đầu xương: đầu trước khớp với đầu ngoài của sụn sườn tương ứng. Đầu sau có: chỏm khớp với cột sống tại các diện khớp sườn tương ứng của 2 đốt sống. Các củ sườn, khớp với các mỏm ngang của các đốt sống tương ứng.

### 2.2.2. Phân chia

12 đôi xương sườn chia thành 3 nhóm:

- Xương sườn thật là các xương sườn tiếp khớp trực tiếp với xương ức qua các sụn sườn riêng gồm 7 đôi xương sườn trên từ xương sườn I đến xương sườn VII.

- Xương sườn giả là các xương sườn tiếp khớp gián tiếp với xương ức thông qua sụn sườn VII gồm 3 đôi xương sườn từ xương sườn VIII đến xương sườn X.

- Xương sườn cụt là các xương sườn không tiếp khớp với xương ức gồm hai đôi xương sườn cuối từ xương sườn XI đến xương sườn XII.

### 2.2.3. Đặc điểm của một vài xương sườn

- Xương sườn I: có 2 mặt trên và dưới.
- + Mặt trên có lồi củ cơ bậc thang trước (*củ Lisfranc*).
- + Mặt dưới không có rãnh dưới sườn.
- Xương sườn II: mặt dưới không có rãnh dưới sườn.
- Xương sườn XI và XII: không có củ sườn.

## 3. KHUNG CHẬU HAY CHẬU HÔNG

Chậu hông do 2 xương cánh chậu ở hai bên, hợp với tám xương cùng cụt ở sau tạo thành một khung xương hay khung chậu (*pelvis*). Các xương của khung chậu khớp

lại với nhau bởi các khớp: khớp mu ở trước, 2 bên là 2 khớp cùng chậu, ở sau là khớp cùng cụt, đó là các khớp bán động nên khung chậu có thể giãn nở ra được chút ít trong khi chuyển dạ. Khung chậu được chia ra làm 2 phần do gờ vô danh hay mào eo trên của xương chậu hợp với bờ trước cánh xương cùng thắt hẹp lại ở giữa gọi là eo trên. Phần trên gọi là chậu hông lớn (pelvis major), phần dưới gọi là chậu hông bé (pelvis minor). Vành dưới của chậu hông bé cũng thắt hẹp gọi là eo dưới.

### 3.1. Chậu hông lớn (đại khung)

Ngẩng ra phía trước và trông ra bụng, đây là phần dưới của bụng để hứng đỡ sức nặng của các tạng trong ổ bụng đè lên. Chậu hông lớn được tạo nên do hố chậu trong và cánh xương cùng, vành dưới là eo trên, vành trên là bờ trước bờ trên xương chậu và khớp cùng chậu. Chậu hông lớn ít có giá trị trong sản khoa nhưng nếu quá nhỏ cũng có ảnh hưởng. Người ta thường đo đường kính của vành chậu hông lớn để đoán đường kính của eo trên, dự báo xem đầu trẻ có đi qua eo trên được hay không. Khi đường kính ngoài giảm nhiều thì các đường kính trong cũng giảm theo. Đường kính chậu hông của phụ nữ Việt Nam là:

Các đường kính khung chậu	Việt Nam		Người Pháp
	Đo trên xương	Đo trên người	Đo trên người
Đường kính liên gai chậu trước trên	22,63	23,51	24
Đường kính liên mào chậu	25,52	25,54	27
Đường kính liên mấu chuyển	25,60	28,33	31
Đường kính Baudelocque	17,45	18,33	19

Ngoài ra, trong sản khoa người ta còn đo và xác định hình trám Michaelis nổi lên 4 điểm ở phía sau (gai đốt sống thắt lưng V ở trên, 2 gai chậu sau trên ở 2 bên, đỉnh của rãnh trên mông ở dưới) đường kính dọc của hình trám này bình thường là 11 cm, đường kính ngang là 10 cm và cắt ngang đường kính dọc thành 2 đoạn: đoạn trên 4 cm, đoạn dưới 7 cái. Khi hình trám không cân đối thì chắc chắn khung chậu bị méo.

### 3.2. Chậu hông bé (tiểu khung)

Rất quan trọng trong sản khoa, thai nhi có lọt được hay không là do các đường kính của tiểu khung quyết định. Chậu hông bé được cấu tạo do mặt trước của tấm xương cùng - cụt ở sau, diện vuông của xương chậu ở bên và xương mu, ngành ngòai mu ở trước. Có dây chằng cùng hông đi từ xương cùng cụt tới xương ngòai nên chậu hông bé trông như một ống tròn rộng và cong, mặt lõm nhìn về phía trước.

Thành sau của ống cao độ 12 cm, thành trước cao 4 cm. Lỗ trên của ống là eo trên, lỗ dưới là eo dưới.

### 3.3. Eo trên

Là 1 vòng kín giới hạn ụ nhô và cánh xương cùng ở sau, gờ vô danh ở 2 bên, bờ trước xương háng ở trước. Eo trên có hình quả tim được cấu tạo hoàn toàn bằng xương

nên các đường kính không thay đổi.

Một số đường kính của eo trên:

- + Đường kính trước sau bé nhất: 10,58 cm
- + Đường kính ngang lớn nhất: 11,98 cm
- + Đường kính ngang chính giữa: 11,70 cm
- + Đường kính chéo : 11,66 cm

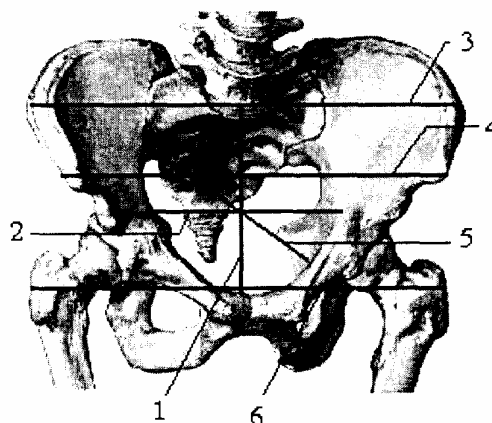
Trong đó đường kính ngang lớn nhất là vô dụng trong sản khoa vì gần mỏm nhô quá, đường kính ngang chính giữa có tác dụng nhưng ngôi ít lọt theo đường kính này. Ngôi thai thường lọt theo đường kính chéo trái, đường kính này có thể lớn hơn đường kính chéo phải vài milimet. Đường kính trước sau nhô hậu mu (góc nhô mặt sau xương mu) là đường kính hữu dụng vì khi qua eo trên thai bắt buộc phải qua đường này, đây là đường kính nhô hậu mu.

Trên khung xương ta còn có thể đo đường kính nhô thượng mu (góc nhô bờ trên xương mu): 11 cm; hoặc đo đường kính nhô hạ mu (góc nhô bờ dưới xương mu). 12 cm. Trên lâm sàng người ta có thể đo được đường kính nhô hạ mu qua âm đạo, từ đó có thể xác định được đường kính nhô hậu mu.

Đường kính nhô hậu mu = đường kính nhô hạ mu - 1,5 cm.

Diện của eo trên là mặt phẳng đi qua mỏm nhô và bờ trên khớp mu, nó tạo với đường thẳng ngang 1 góc  $60^{\circ}$ . Trục của eo trên là đường thẳng góc với trục chậu hông, trên lâm sàng đường trục đó đi qua rốn và đất sống C<sub>0</sub>I,II.

1. Đường kính thẳng
2. Đường kính ngang
3. Đường liên mào chậu
4. Đường liên gai chậu trước trên
5. Đường kính chéo
6. Đường liên mấu chuyển



**Hình 1.10.** Các kích thước chậu hông to và eo trên

### 3.4. Các kích thước chậu hông bé và eo dưới

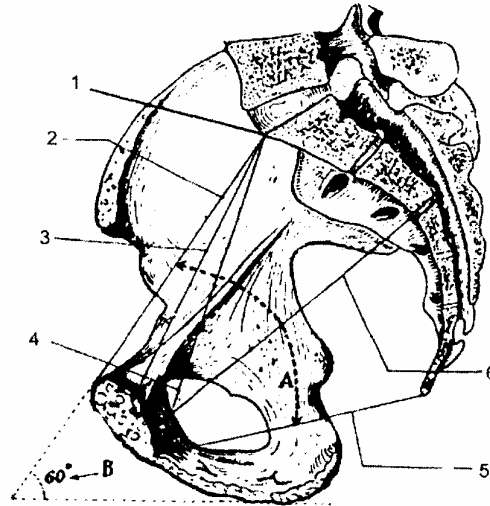
Eo dưới là lỗ dưới của khung chậu, là hình tứ giác gheñh có đường kính to nhất là đường kính trước sau. Eo dưới được giới hạn: ở trước là khớp mu, sau là đỉnh xương cụt; 2 bên là 2 ụ ngồi và dây chằng cùng hông: Eo dưới gồm nửa trước là xương, nửa sau là dây chằng nên đường kính có thể thay đổi được

Các đường kích của eo dưới:

- Đường kính đỉnh cụt - hạ mu: 9 cm.
- Đường kính đỉnh cùng - hạ mu: 11 cm.
- Đường kính ngang (lưỡn ụ ngôi): 11 cm

*Trong đó đường kính đỉnh cùng - hạ mu là đường kính hữu dụng vì khi ngôi thai đè vào eo dưới khớp cùng - cụt di động và xương cụt bị đẩy ra sau nên đường kính đỉnh cụt - hạ mu được thay thế bằng đường kính đỉnh cùng hạ mu.*

1. Ụ nhô (góc nhô)
  2. Đường kính nhô-thượng vệ
  3. Đường kính nhô-hậu vệ
  4. Đường kính nhô-hạ vệ
  5. Đường kính cụt-hạ vệ
  6. Đường kính trước sau eo giữa
- A. Trục của chậu hông bé  
B. Góc nghiêng của chậu hông



**Hình 1.11.** Các đường kính và trục của chậu hông bé

### 3.5. Các khớp của khung chậu

Có 4 khớp đều là khớp bán động, khi có thai các khớp trở lên di động hơn làm cho các đường kính khung chậu có thể to lên được chút ít.

- Khi có thai có hiện tượng ngấm nước ở các khớp làm cho diện các khớp và dây chằng giãn rộng hơn.

- Khi đẻ ngôi đè vào khung chậu làm cho xương cụt bị đẩy ra sau, đồng thời tư thế nằm của sản phụ cũng co kéo các xương làm thay đổi đường kính.

+ Khớp cùng cụt di động, xương cụt bị đẩy ra sau đường kính cùng hạ vệ thay thế cho đường kính cụt hạ vệ làm cho ngôi có thể sổ được.

+ Khớp mu có thể giãn ra và di động được.

+ Khớp cùng chậu cũng giãn ra nối rộng các đường kính tạo điều kiện cho ngôi sổ dễ dàng hơn.

Trên thực tế sản phụ nhiều tuổi đẻ con so thường khó vì các khớp các khớp mất cử động và phần mềm cứng kém giãn nở.

# HỆ THỐNG CƠ THÂN MÌNH

## 1. CÁC CƠ THÀNH SAU THÂN

Nếu lấy các mỗm ngang làm mốc cơ thành sau thân người có thể chia làm 3 nhóm.

### 1.1. Nhóm cơ sau các mỗm ngang

Từ nông vào sâu xếp làm 4 lớp:

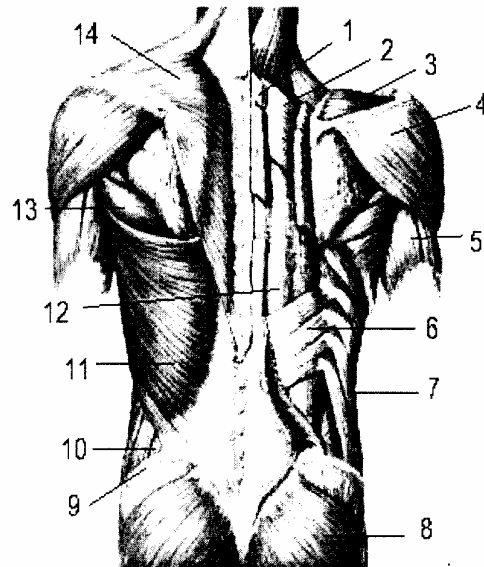
#### 1.1.1. Lớp nông

Có 2 cơ:

- Cơ thang: là một cơ rộng, dẹt, mỏng phủ phía trên của lưng và gáy. Bám từ ụ chấm ngoài, đường cong chấm trên, các mỗm gai của 7 đốt sống cổ và 12 đốt sống ngực, rồi tới bám vào 1/3 ngoài bờ sau xương đòn, vào sống vai, mỗm cùng vai. Tác dụng: keo xương bả vai vào gấn cột sống. Nếu tỳ ở xương vai thì làm nghiêng và xoay đầu sang bên đối diện.

- Cơ lưng to (cơ lưng rộng): là một cơ rộng, dẹt, phủ gấn hết phần dưới của lưng. Bám từ mỗm gai của 9 đốt sống ngực dưới (Th<sub>IV</sub> – Th<sub>XII</sub>) 5 đốt sống thắt lưng, 1/3 sau mào chậu. Kín các thớ cơ chạy chềch lên trên tới góc dưới xương bả vai tùm lại đi ra phía trước và bám vào mép trong rãnh nhị đầu của xương cánh tay. Tác dụng: khép và xoay cánh tay vào trong là cơ thở vào.

1. Cơ trám
2. Cơ răng bé sau trên
3. Cơ trên sống
4. Cơ delta
5. Cơ tam đầu cánh tay
6. Cơ răng bé sau dưới
7. Cơ rộng ngoài
8. Cơ mông lớn
9. Mào chậu
10. Tam giác thắt lưng
11. Cơ lưng rộng
12. Khối cơ dựng sống
13. Cơ trên to
14. Cơ thang



Hình 1.12. Các cơ thành sau thân

#### 1.1.2. Lớp giữa

Có 2 cơ:

- Cơ góc (cơ nâng vai): đi từ 4 mỗm ngang đốt sống cổ tới góc trên xương vai.



- Cơ trám.(*cơ thoi*): là 1 cơ dẹt, hình thoi, bám từ mỏm gai 2 đốt sống cổ cuối và 4 đốt sống ngực trên (từ Th<sub>I</sub> - Th<sub>IV</sub>), tới mép sau bờ trong xương vai (keo xương bả vai vào trong).

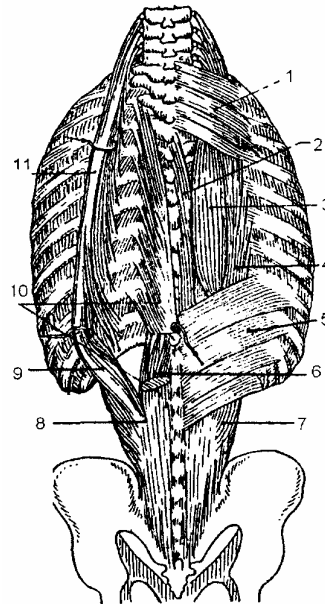
### 1.1.3. Lớp cơ sâu

Cũng có 2 cơ nằm sát xương sườn:

- Cơ răng bé sau trên: bám từ mỏm gai đốt sống cổ VII và 3 đốt sống ngực (I - III) tới bám vào bờ trên, đầu sau của 4 xương sườn trên (I - IV). Khi cơ co có tác dụng nâng xương sườn là cơ thở vào.

- Cơ răng bé sau dưới: bám từ mỏm gai của 2 đốt sống ngực (XI - XII), 3 đốt sống thắt lưng (I - III), tới bám vào bờ dưới của 4 xương sườn cuối (IX, X, XI XII), có tác dụng kéo 4 xương sườn cuối xuống dưới là cơ

1. Cơ răng bé sau trên
2. Cơ gai gai
- 3,10. Cơ lưng dài
- 4,9,11. Cơ chậu sườn
5. Cơ răng bé sau dưới
6. Cơ ngang gai
- 7, 8. Khối cơ chung



**Hình 1.13.** Các cơ gai

### 1.1.4. Lớp cơ sâu nhất

Gồm các cơ nằm trong rãnh sống (*giữa các mỏm ngang và các mỏm gai*) chạy dọc từ vùng cổ đến xương cùng gồm có cơ cùng thắt lưng, cơ lưng dài, ngang gai, cơ liên gai, cơ gai gai, v.v... Riêng 3 cơ: cùng thắt lưng, cơ lưng dài, ngang gai hợp lại với nhau thành 1 khối khó tách được gọi là khối cơ chung nằm trong rãnh cột sống kéo dài từ xương cùng đến tận nền sọ. Tác dụng làm duỗi các đốt sống khi cúi đầu. Nếu co quá mạnh làm uốn người ra sau.

### 1.2. Nhóm cơ cùng bình diện với mỏm ngang

- Các cơ liên mỏm ngang nằm giữa các mỏm ngang.
- Cơ vuông thắt lưng có tác dụng làm nghiêng cột sống.

### 1.3. Nhóm cơ trước bình diện các mỏm ngang

Chỉ thấy ở thành bụng sau, có 1 cơ là cơ thắt lưng chậu. Cơ có 2 phần:

- Phần thắt lưng có 2 cơ:

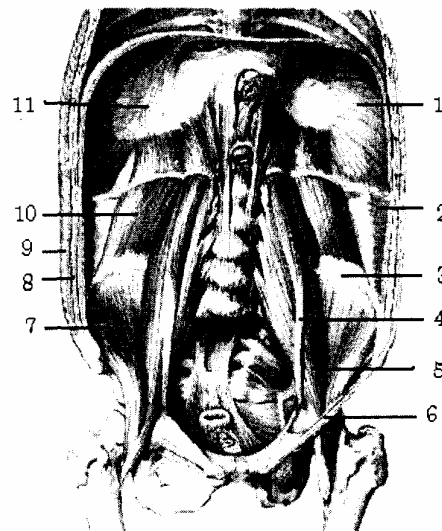
+ Cơ thắt lưng lớn bám vào mặt bên thân, mỏm ngang và sụn gian đốt của 4 đốt sống thắt lưng trên.

+ Cơ thắt lưng bé là cơ nhỏ bám vào mặt bên thân và mỏm ngang L1 tăng cường cho cơ thắt lưng lớn.

- Phần chậu nằm và bám vào hố chậu trong, mép trong mào chậu.

Cả 2 phần hợp thành cơ thắt lưng chậu xuống tụ lại rồi chui dưới dây chằng bẹn xuống đùi bám vào mấu chuyên nhỏ xương đùi.

1. Cơ hoành
2. Cơ ngang bụng
3. Mào chậu
4. Cơ thắt lưng bé
5. Cơ thắt lưng lớn
6. Dây chằng bẹn
7. Cơ chậu
8. Cơ chéo bụng trong
9. Cơ chéo bụng ngoài
10. Cơ vuông thắt lưng
11. Lá phải tâm hoành



**Hình 1.14.** Các cơ trước bình diện mỏm ngang

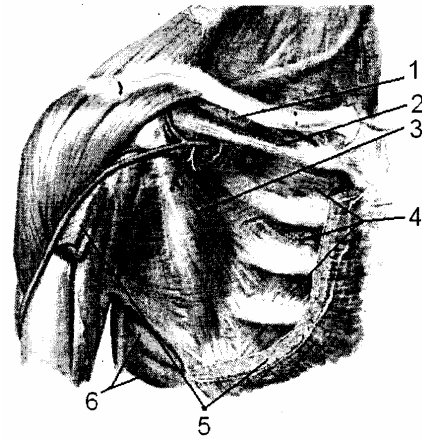
## 2. CÁC CƠ THÀNH NGỰC TRƯỚC BÊN

Nếu lấy các xương sườn làm mốc cũng chia làm 3 nhóm:

### 2.1. Nhóm nông

Ở ngoài bình diện các xương sườn gồm có 9 cơ: cơ ngực to, cơ ngực bé, cơ dưới đòn, cơ răng trước (răng to), cơ trên sống, cơ dưới sống, cơ tròn bé, cơ tròn to, cơ dưới vai... (học ở chi trên).

- |                       |                 |
|-----------------------|-----------------|
| 1. Cơ dưới đòn        | 4. Cơ gian sườn |
| 2. Dây chằng sườn quạ | 5. Cơ ngực lớn  |
| 3. Cơ ngực bé         | 6. Cơ răng to   |



**Hình 1.15.** Các cơ thành ngực trước

## 2.2. Nhóm giữa

Cùng bình diện với các xương sườn có 3 cơ liên sườn (trong, giữa, ngoài) 3 cơ này bám từ bờ dưới của xương sườn trên đến bờ trên xương sườn dưới, giữa các cơ liên sườn có bó mạch thần kinh liên sườn.

## 2.3. Nhóm sâu

Có 2 cơ:

- Cơ tam giác ức (cơ ngang ngực) bám từ phần dưới, mặt sau xương ức, tới bám vào mặt sau của 4 sụn sườn (III, IV, V, VI);
- Cơ dưới sườn (số lượng thay đổi) thường có ở phần dưới sườn, đi từ bờ dưới các xương sườn đến bờ trên của xương sườn thứ 2 hoặc thứ 3 phía dưới. Nhóm cơ này trợ giúp cho động tác hít vào.

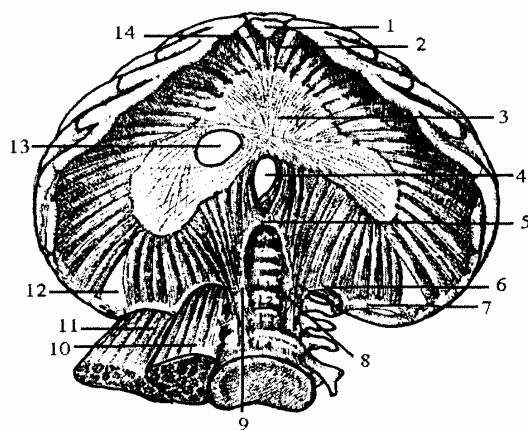
## 3. CƠ HOÀNH

### 3.1. ĐẠI CƯƠNG

Cơ hoành (diaphragm) là một cơ rộng, dẹt, nằm ngăn cách giữa lồng ngực và ổ bụng, giống như một cái vung úp lên ổ bụng hình vòng cung gọi là vòm hoành, ở giữa lõm do ấn tim tạo nên, bên phải ngang với khoang liên sườn 4, bên trái ngang với khoang liên sườn 5.

- Về cấu tạo: cơ hoành được coi như nhiều cơ nhị thân hợp lại, 2 đầu là cơ, bám vào lỗ dưới của lồng ngực, còn giữa là gân tạo nên tâm hoành.
- Cơ hoành có nhiều lỗ để cho các tạng và mạch máu, thần kinh từ ngực xuống bụng hoặc từ bụng lên ngực là nơi có thể xảy ra thoát vị hoành.

1. Mỏm mũi kiếm
2. Phần ức
3. Trung tâm gân
4. Lỗ thực quản
5. Dây chằng cung giữa
6. Dây chằng cung trong
7. Dây chằng cung ngoài
8. Trụ trái
9. Trụ phải
10. Cơ thắt lưng lớn
11. Cơ vuông thắt lưng
12. Tam giác thắt lưng sườn
13. Lỗ tĩnh mạch chủ dưới
14. Tam giác ức sườn



**Hình 1.16.** Cơ hoành (mặt dưới)

### 3.2. Cách bám của cơ hoành (chu vi hoành)

Chia 3 đoạn:

#### 3.2.1. Đoạn cột sống

Gồm có các thớ cơ bám vào cột sống tạo nên 2 cột trụ chính và 2 cột trụ phụ.

Cột trụ chính bên phải là một bản gân cơ dẹt bám vào mặt trước thân đốt sống thắt lưng II, III.

Cột trụ chính bên trái là 1 bản gân dày bám vào mặt trước thân đốt sống thắt lưng II (L<sub>II</sub>).

Cả 2 cột trụ chính trên cùng với cột sống giới hạn nên một lỗ, lỗ này có các sợi bắt chéo bên nọ sang bên kia chia làm 2 lỗ nhỏ: lỗ động mạch chủ ở sau, lỗ thực quản ở trước.

Hai cột trụ phụ mảnh hơn, nằm ngoài cột trụ chính tới bám vào mặt bên đốt sống L<sub>II</sub>.

#### 3.2.2. Đoạn sườn

Gồm các thớ cơ bám vào các sườn sườn tạo thành các cung sợi có 4 cung chính.

- Cung thắt lưng sườn trong (*cung cơ thắt lưng*) bám từ mặt bên đốt sống thắt lưng II tới mỏm ngang của đốt sống thắt lưng I.

- Cung thắt lưng sườn ngoài (*cung cơ vuông thắt lưng*) bám từ mỏm ngang đốt sống thắt lưng I tới xương sườn XII.

- Hai cung liên sườn: từ xương sườn XII đến xương sườn XI và từ xương sườn XI đến xương sườn X.

Ngoài ra còn có các thớ cơ bám thẳng vào 6 xương sườn cuối bởi 6 bó.

#### 3.2.3. Đoạn ức

Gồm các thớ cơ bám vào mặt sau xương ức.

### 3.3. Tâm hoành

Là phần gân nằm ở giữa cơ hoành, có 3 lá: lá trước rộng hơi lệch sang trái, còn 2 lá bên thì dài.

### 3.4. Các lỗ cơ hoành

Cơ hoành gồm có các lỗ chính sau.

- Lỗ tĩnh mạch chủ dưới: nằm giữa lá phải và lá trước cấu tạo bởi những thớ sợi không co giãn có đường kính 3 cm.

- Lỗ động mạch chủ: nằm ở trước cột sống, do 2 cột trụ chính tạo thành, cấu tạo bởi các sợi không co giãn, đường kính 4 - 5 cm, rộng 1,5 cm chui qua lỗ động mạch chủ còn có ống ngực (là một ống bạch huyết).

- Lỗ thực quản: nằm trước lỗ động mạch chủ, cấu tạo bởi các sợi cơ nên co giãn được, đường kính dài 3 cm, đường kính ngắn 1 cm, chui qua lỗ thực quản còn có 2 dây thần kinh X, các động mạch hoành các nhánh nối của tĩnh mạch cửa với tĩnh mạch chủ dưới.

- Ngoài các lỗ chính, cơ hoành còn có các khe nhỏ.

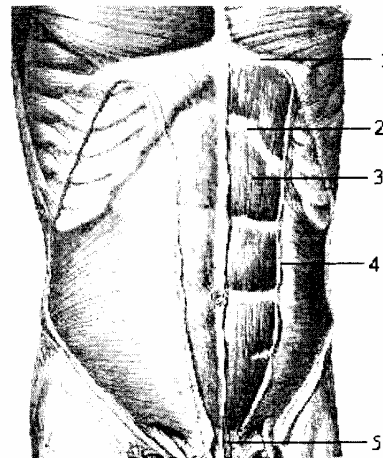
+ Mỗi trụ trái và phải của cơ hoành thường tách thành 3 phần 2 khe dọc, qua khe phía trong có thần kinh tạng lớn và bé còn qua khe phía ngoài có chuỗi hạch giao cảm và tĩnh mạch đơn lớn (bên phải), tĩnh mạch bán đơn (bên trái).

+ Qua khe ức sườn có bó mạch thượng vị trên.

## 4. CÁC CƠ THÀNH BỤNG TRƯỚC BÊN

Nhìn chung các cơ thành bụng trước bên gồm có các cơ, gân, mạc ngang bụng tạo thành 1 vành đai quây lay mặt trước bên ổ bụng, mỗi bên có 2 cơ thẳng, 3 cơ rộng.

1. Xương sườn V
2. Gân ngang
3. Cơ thẳng bụng
4. Lá trước bao cơ thẳng bụng
5. Cơ tháp



**Hình 1.17.** Cơ thẳng bụng (mặt trước)

### 4.1. Cơ thẳng bụng (*m. rectus abdominis*)

Cơ thẳng bụng (*m. rectus abdominis*) ở giữa, gồm có 2 cơ:

#### 4.1.1. Cơ thẳng to (*m.rectus abdominis*) và bao cơ thẳng to (*vagina m.recti abdominis*)

Cơ và bao cơ thẳng to bám từ xương ức, 3 sụn sườn (V, VI, VII) rồi đi thẳng xuống dọc hai bên đường trắng giữa tới bám vào xương mu bởi 2 bó: bó trong đan chéo với bó trong cơ bên đối diện; bó ngoài tách ra 1 ché tạo thành dây chằng Halles tới bám vào gai háng.

Ở mặt trước cơ thẳng to, có 3 đến 5 dải ngang, chia cơ thành nhiều múi.

Mỗi cơ thẳng được bọc trong 1 bao, bao này dày mỏng khác nhau. Ở nửa trên và phía trước gồm có cả các cân cơ chéo to, lá trước cân cơ chéo bé; ở phía sau chỉ có lá sau của cân cơ chéo bé và cân cơ ngang bụng. Còn nửa dưới tất cả cân cơ chéo và cân cơ ngang bụng đều chạy ra mặt trước, nên giới hạn giữa hai vùng đó, tạo nên 1 vòng cung lõm xuống dưới gọi là cung Douglase.

#### 4.1.2. Cơ tháp (*m.pyramidalis*)

Cơ tháp là 1 cơ nhỏ nằm áp vào mặt trước và phía dưới cơ thẳng to, tăng cường cho cơ này, có khi có khi không.

### 4.2. Các cơ rộng bụng

Từ nông vào sâu gồm có 3 cơ:

#### 4.2.1. Cơ chéo to hay cơ chéo bụng ngoài (*m. obliquus externus abdominis*)

Bám vào mặt ngoài đầu trước 7 xương sườn cuối tạo thành một hình quạt xoè ra từ trên xuống dưới, từ ngoài vào trong, ở phía sau là cơ, phía trước là cân toả ra bám vào đường trắng giữa, vào mào chậu, cung đùi.

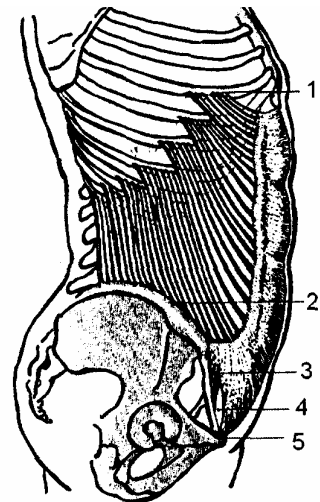
1. Xương sườn VI

2. Mào chậu

3. Dây chằng bẹn

4. Vòng bẹn nông

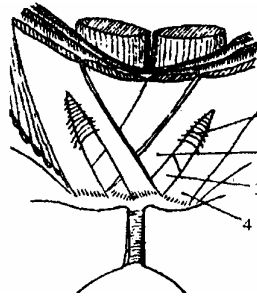
5. Xương mu



**Hình 1.18.** Cơ chéo bụng ngoài (nhìn phía trên)

Khi tới cung đùi, cân cơ chéo bụng ngoài vòng xuống dưới cung đùi rồi quạt ngược lên tạo thành giải chậu mu để tăng cường cho mạc ngang, còn chỗ bám vào gai mu thì chia thành 3 cột trụ: cột trụ ngoài bám vào gai háng cùng bên, cột trụ trong và sau thì bám vào gai háng bên đối diện; 3 cột trụ này giới hạn nên lỗ bẹn nông của ống bẹn.

1. Thớ liên trụ
2. Cột trụ trong
3. Cột trụ sau
4. Cột trụ ngoài

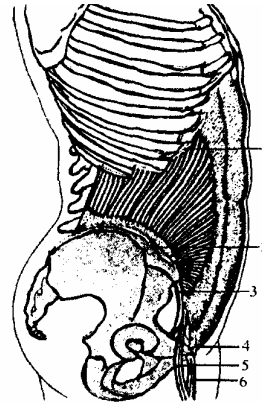


**Hình 1.19.** Bám tận của cơ chéo bụng ngoài

#### 4.2.2. Cơ chéo bé hay cơ chéo bụng trong (*m. obliquus internus abdominis*)

Nằm trong cơ chéo to, bám từ 1/3 ngoài cung đùi; 3/4 trước mào chậu và đốt sống L<sub>V</sub>, rồi các thớ cơ chạy chéo lên trên ra trước ngược với cơ chéo to rồi bám vào bờ dưới của các xương sườn X, XI, XII và vào đường trắng giữa. Các thớ ở dưới cùng gân cơ ngang bụng tạo thành gân kết hợp.

1. Xương sườn X
2. Mào chậu
3. Dây chằng bẹn
4. Xương mu
5. Cơ bìu (bó ngoài)
6. Cơ bìu (bó trong)



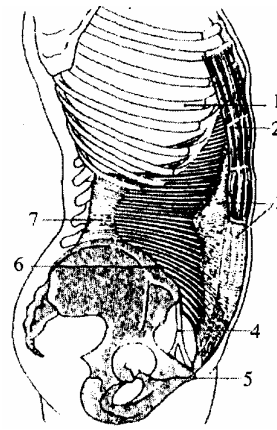
**Hình 1.20.** Cơ chéo bụng trong (nhìn phía bên)

#### 4.2.3. Cơ ngang bụng (*m. transversus abdominis*)

Ở sâu nhất bám từ cung đùi, mào chậu, mỏm ngang của các đốt sống thắt lưng, 6 xương sườn cuối. Các thớ cơ chạy chéo từ sau ra trước tới bám vào đường trắng giữa. Các thớ từ cung đùi cùng bám vào gân cơ chéo bé tạo thành gân kết hợp bám vào mào lược và xương mu.

Tác dụng chung: khi co làm tăng áp lực ổ bụng, đẩy cơ hoành lên trên, đều là cơ thở ra.

1. Xương sườn VII
2. Cơ thẳng bụng
3. Bao cơ thẳng bụng
4. Dây chằng bẹn
5. Xương mu
6. Mào chậu
7. Mạc ngực thắt lưng



**Hình 1.21.** Cơ ngang bụng (nhìn phía bên)

### 4.3. Tác dụng của các cơ thành bụng

- Giữ cho các tạng trong ổ bụng. Cơ thẳng to là phương tiện chính để chống và dựng thành bụng. Các cơ thẳng được coi như các dải dọc, đai ngang là các cơ rộng. Nếu các cơ thành bụng yếu, bụng sẽ phệ.

- Khi các cơ đều co thì đai bụng bị thắt lại làm tăng áp lực ổ bụng, như khi ta rặn trong lúc đi đại, tiểu tiện, khi nôn, ho, hắt hơi hoặc thở mạnh.

- Các cơ thành bụng trước còn đóng vai trò quan trọng trong thai nghén và sinh đẻ. Các cơ khoẻ sẽ giúp ích nhiều cho lúc rặn đẻ, nếu cơ yếu ngôi thai có thể xoay thành những ngôi không thuận tiện. Ngoài ra cần phải luyện tập để thành bụng khỏi sệ và tránh để ruột không bị thoát vị ở các điểm yếu của thành bụng.

### 4.4. Mạch máu, thần kinh của thành bụng trước bên

#### 4.4.1. Thần kinh

Chi phối cho thành bụng gồm có 6 đôi thần kinh gian sườn dưới (từ dây gian sườn VII đến dây gian sườn XII) và 2 đôi dây thần kinh chậu hạ vị, chậu bẹn.

- Các dây thần kinh gian sườn: đi chéo theo một đường vạch từ bờ dưới xương sườn đến gai chậu trước trên bên đối diện. Các dây lách giữa cơ ngang bụng và cơ chéo bé. Đường rạch làm đứt nhiều dây thần kinh xe làm thành bụng yếu. Phần lớn thành bụng do cá dây thần kinh gian sườn chi phối.

- Các dây thần kinh chậu hạ vị và chậu bẹn là các ngành của đám rối thần kinh thắt lưng, dây lách giữa các cơ rộng bụng chạy song song trên cung đùi 1 cm, chi phối vùng bẹn bụng và thừng tinh. Mổ thoát vị bẹn dễ cắt đứt các sợi thần kinh này.

#### 4.4.2. Mạch máu

Gồm 3 lớp:

- *Lớp nông.* Ở trong lớp tổ chức liên kết dưới da có các ngành động mạch nhỏ. Ở phía trên là các ngành nông của các động mạch gian sườn và động mạch thắt lưng, vùng bẹn bụng có các ngành của động mạch dưới da bụng và động mạch mũ chậu



nông, có các tĩnh mạch đi kèm theo động mạch.

- *Lớp giữa*: ở giữa lớp cơ có các động mạch gian sườn XI, XII và các động mạch thất lưng, các tĩnh mạch kèm theo động mạch.

- *Lớp sâu*: gồm có 2 động mạch vú trong, 2 động mạch trên vị. Các động mạch đi ở mạc ngang, động mạch trên vị đội phúc mạc lên thành một gờ ở giữa 2 hố bẹn ngoài và hố bẹn giữa. Các động mạch phân nhánh nối với nhau ở rốn, có các tĩnh mạch cùng tên đi kèm theo động mạch.

Ở vùng quanh rốn có vòng tĩnh mạch do tĩnh mạch vú trong nối với tĩnh mạch trên vị và tĩnh mạch rốn. Vòng tĩnh mạch này nổi rõ trong bệnh lý sơ gan (vòng tuần hoàn bàng hệ).

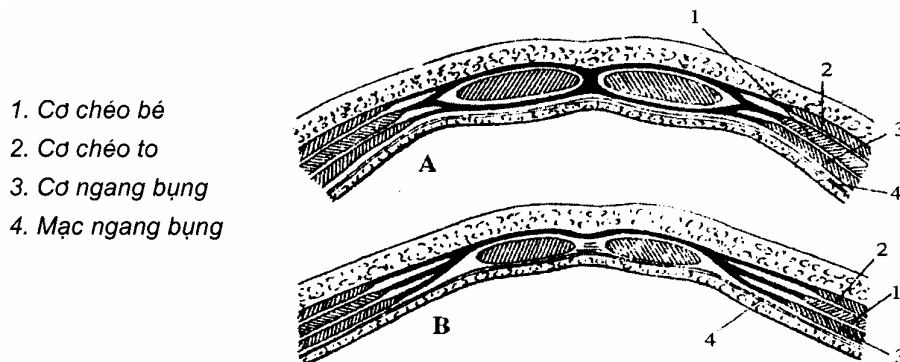
#### 4.5. Các điểm yếu của thành bụng và đường trắng

##### 4.5.1. Các đường trắng

Ở thành bụng trước bên có 3 đường trắng. Các đường trắng chỉ là các tổ chức sợi, khi ta rạch ít gây chảy máu, không làm yếu thành bụng. Đường trắng được tạo nên do cân của các cơ rộng bụng tạo nên bao cơ thẳng bụng.

- Đường trắng giữa: ở giữa 2 cơ thẳng to, đi từ xương ức đến xương mu, do cân cơ chéo, mạc ngang bụng tạo thành, ít mạch máu thần kinh. Giữa đường trắng có rốn.

Hai đường trắng bên: nằm ở bờ ngoài 2 cơ thẳng to:



**Hình 1.22.** Cách bám tận của các cơ rộng ở đường trắng

(A. Cắt ngang trên rốn      B. Cắt ngang dưới rốn)

##### 4.5.2. Các điểm yếu

Đây là những điểm yếu có thể xảy ra thoát vị.

- Hai ô bạch huyết ở nền tam giác đùi là khe giữa cung đùi, bờ trước xương chậu và bờ trong cơ thất lưng chậu chỉ có vách phen đùi che đậy.

- Phần trên rốn của đường trắng giữa rộng từ 1,5 - 2cm.

- Tam giác thất lưng ở giữa mào chậu, bờ trước cơ thất lưng và bờ sau cơ chéo bụng ngoài và bờ trên mào chậu tạo nên.

- Rốn: là một hõm sẹo của thành bụng. Ở bào thai rốn là nơi các thành phần của cuống rốn đi qua vào bụng. Ở trẻ sơ sinh cuống rốn rụng đi, da bụng lõm thành sẹo. Ở

rốn da bụng dính liền với phúc mạc. Giữa da đắp rốn và phúc mạc có mạc rốn với 3 thừng: thừng tĩnh mạch rốn với 2 thừng động mạch rốn dính vào.

- Ống bẹn cũng là một điểm yếu của thành bụng nhất là ở nam giới.

#### **4.6. Cung đùi**

Là một thừng hơi chéch xuống dưới, căng từ gai chậu trước trên tới gai mu. Cung tạo nên bởi 2 loại thớ sợi: thớ của cân cơ chéo to và thớ riêng.

- Thớ riêng gồm các thớ căng từ gai chậu đến gai mu. Còn gọi là dây chằng bẹn Halle.

- Thớ của cân cơ chéo to vòng quanh ở phía dưới các thớ riêng để tạo nên dải chậu mu. Một số thớ sợi của cân cơ chéo to quặt xuống dưới ra sau bám vào mào lược gọi là dây chằng Gimbernat. Chỗ bám của cung này vào mào lược dày lên gọi là dây chằng Cooper. Dây Gimbernat, dây Cooper và cung đùi Falow viền quanh một lỗ, ở đây hay xảy ra thoát vị đùi, 3 dây này khó giãn nên làm thoát vị đùi dễ bị nghẹt.

# ỔNG BỆN

## 1. ĐẠI CƯƠNG

### 1.1. Định nghĩa

Ổng bẹn là 1 khe xẻ giữa các lớp cơ của thành bụng trước bên. Có thừng tinh của nam giới hay dây chằng tròn của nữ giới đi qua.

### 1.2. Vị trí giới hạn

Ổng bẹn nằm trong vùng bẹn bụng giới hạn: ở trên là đường kẻ liên gai chậu trước trên, ở dưới ứng với nếp lằn bẹn, ở trong là bờ ngoài cơ thẳng to. Dài từ 4 - 6 cái và chiếm nửa trong của đường kẻ từ gai háng đến phía trong gai chậu trước trên 1 cm.

Vì ổng bẹn là một đường xẻ chéch từ sâu ra nông, từ trên xuống dưới và từ ngoài vào trong. Do đó chiều dài của ổng bẹn không tương xứng với chiều dày của thành bụng.

Ổng bẹn là điểm yếu của thành bụng trước bên, nơi hay gây ra thoát vị bẹn. Hay gặp ở nam giới.

## 2. MÔ TẢ

### 2.1. Các lớp thành bụng

Muốn hiểu được cấu tạo của ổng bẹn cần phải nắm được cấu tạo các lớp thành bụng, trên thiết đồ cắt nằm ngang qua ổng bẹn song song với dây chằng bẹn từ nông vào sâu gồm có:

- Da.
- Tổ chức tế bào dưới da (*trong lớp này có các nhánh mạch máu và thần kinh nông*).
- Cân cơ chéo bụng ngoài chổ bám vào cung đùi tạo dải chậu mu, phần bám vào gai háng tạo nên 3 cột trụ để giới hạn nên lỗ bẹn nông.
- Gân kết hợp: do cân cơ chéo bụng trong và cơ ngang bụng tạo thành.
- Mạc ngang bụng: ở trên mỏng, ở dưới dày, là một tấm cân phủ phía sau các cơ rộng bụng. Khi nó chui vào lỗ sâu của ổng bẹn bọc quanh thừng tinh, tạo nên bao thứ thừng tinh ở trong ổng bẹn. Mạc ngang bụng chịu áp lực lớn của ổ bụng do đó còn được tăng cường bởi 3 dây chằng:
  - + Dải chậu mu do các thớ gân cơ chéo bụng ngoài viền quanh dây chằng bẹn.
  - + Dây chằng Helles là một chế sợi của cơ thẳng to, chạy xuống bám vào mào lược vào xương mu.
  - + Dây chằng Hessellbach: gồm các thớ sợi đi từ cung Douglass tới lỗ sâu của ổng bẹn quạt ngược lên trên từ trong ra ngoài đỡ lấy thừng tinh (*hay dây chằng tròn tử cung*).

Phúc mạc là một màng mỏng lót mặt trong các lớp của thành bụng. Khi tới cung

đùi thì nó quặt lên ra sau phủ lên hố chậu, chỗ quặt lên này phúc mạc giới hạn với mạc ngang bụng ở trước, cân chậu ở sau dưới 1 khoang chứa mỡ gọi là khoang Bogros. Trong tổ chức ngoài phúc mạc có 3 thừng lướt qua, từ giữa ra ngoài gồm có:

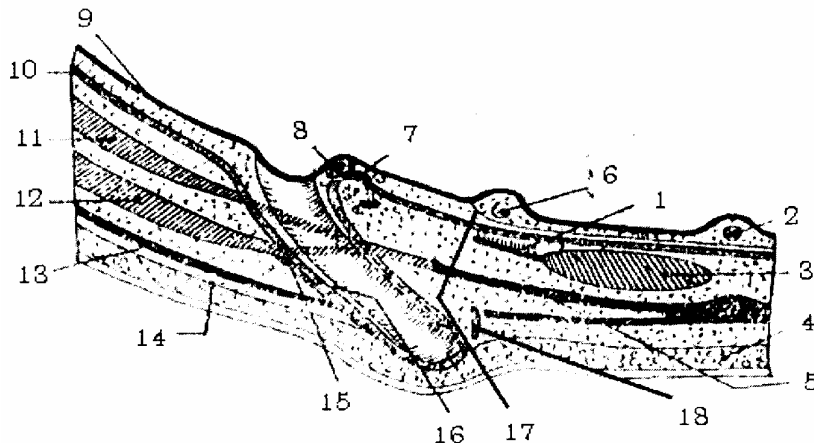
- Dây treo bàng quang.
- Thừng động mạch rốn.
- Thừng động mạch thượng vị ở ngoài.

Giữa 3 thừng trên, phúc mạc bị lõm xuống tạo nên các hố bẹn và từ trong ra ngoài có 3 hố bẹn.

- Hố bẹn trong (*hố trên bàng quang*): nằm giữa dây treo bàng quang và thừng động mạch rốn. Là nơi ít xảy ra thoát vị.

- Hố bẹn giữa: nằm giữa thừng động mạch rốn và thừng động mạch thượng vị, là nơi yếu nhất của thành bụng, nơi hay gây ra thoát vị trực tiếp.

- Hố bẹn ngoài: nằm phía ngoài dây chằng Hessellbach tương ứng với lỗ bẹn sâu, nơi xảy ra thoát vị nội thớ.



- |                        |                          |                              |
|------------------------|--------------------------|------------------------------|
| 1. Dây chằng Hellé     | 7. Dây chằng Hessellbach | 13. Gân cơ chéo to           |
| 2. Dây treo bàng quang | 8. Bó mạch thượng vị     | 14. Mạc nông                 |
| 3. Cơ thẳng to         | 9. Phúc mạc              | 15. Cơ bìu ngoài             |
| 4. Tổ chức mỡ dưới da  | 10. Mạc ngang bụng       | 16. Bao thớ thừng tinh       |
| 5. Cân kết hợp         | 11. Cơ ngang bụng        | 17. Cân rốn trước bàng quang |
| 6 Thừng động mạch rốn  | 12. Cơ chéo bé           | 18. Cơ bìu trong             |

**Hình 1.23.** Thiết đồ cắt dọc ống bẹn (song song với dây chằng bẹn)

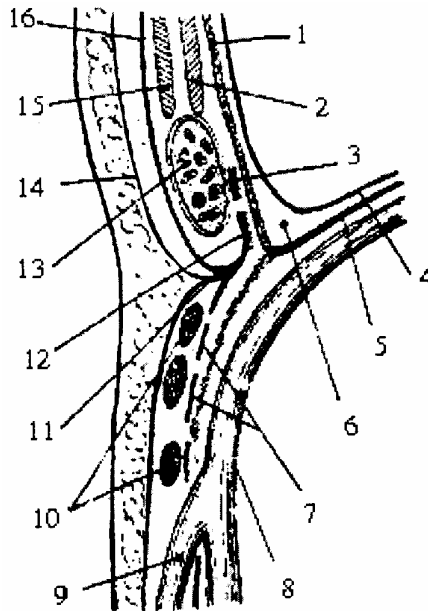
## 2.2. Các thành của ống bẹn

Trên thiết đồ cắt ngang qua ống bẹn song song với tĩnh mạch đùi, ống bẹn có 4 thành.

- Thành trước: da, tổ chức tế bào dưới da, cân cơ chéo to.
- Thành trên: là bờ dưới cơ chéo bé, cơ ngang bụng và gân kết hợp.
- Thành dưới: là rãnh cung đùi Fallow.
- Thành sau: là thành quan trọng nhất, nó phải chịu phần lớn áp lực trong ổ bụng.

Ngoài mạc ngang ra, nó còn được tăng cường bởi các dây chằng. Dây chằng Hessellbach (*dây chằng gian hố*) ở ngoài, dây chằng Halles ở trong, giải chậu mu ở dưới.

1. Mạc ngang
2. Cơ ngang bụng
3. Dây chằng liên hố
4. Phức mạc
5. Cân chậu
6. Khoảng Bogros
7. Can sang
8. Tĩnh mạch đùi
9. Tĩnh mạch hiển lớn
10. Hạch bạch huyết
11. Cung đùi
12. Dải chậu mu
13. Thùng tinh
14. Cân nông
15. Cơ chéo bé
16. Cơ chéo to



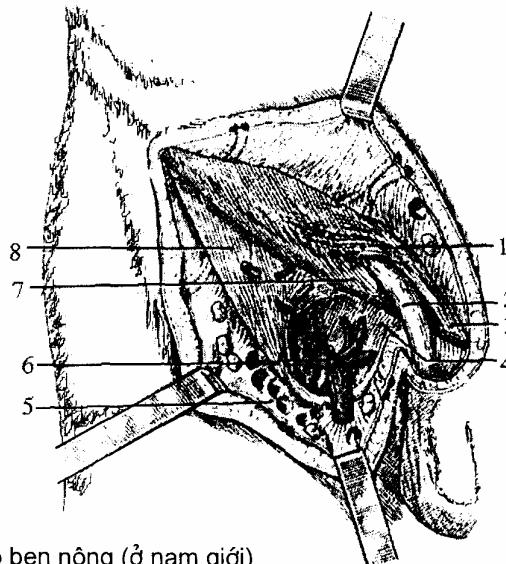
**Hình 1.24.** Thiết đồ cắt ngang ống bẹn (song song với tĩnh mạch đùi)

## 2.3. Hai lỗ bẹn

### 2.3.1. Lỗ bẹn nông (*anulus inguinalis superficialis*)

Do 3 cột trụ của cơ chéo to tạo nên, cột trụ ngoài bám vào gai háng cùng bên, cột trụ trong và sau bám vào gai háng bên đối diện. Riêng cột trụ ngoài và trong giới hạn nên 1 khoang tam giác và có các vòng sợi biến thành 1 lỗ gần tròn có đường kính 1,5 cm x 3 cm hay có thể đứt vừa đầu ngón tay trở, nó nằm cách phía trên gai háng độ 0,5 cm.

1. Các sợi gian trụ
2. Thùng tinh
3. Trụ trong
4. Mạc của cơ lược
5. Mạc sàng
6. Tĩnh mạch hiển lớn
7. Trụ ngoài
8. Mạc đùi

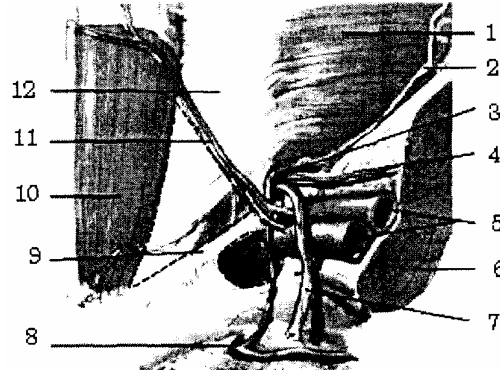


**Hình 1. 25.** Lỗ bẹn nông (ở nam giới)

### 2.3.2. Lỗ bẹn sâu (*anulus inguinalis profundus*)

Nơi thờng tinh hay dây chằng tròn bắt đầu từ trong ổ bụng chui ra, nằm ở phía ngoài dây chằng Hessellbach, cách phía trên điểm giữa cung đùi 18 mm.

1. Cơ ngang bụng
2. Mạc ngang bụng
3. Lỗ bẹn Sâu
4. Bó mạch tinh hoàn
5. Bó mạch chậu ngoài
6. Cơ thắt lưng chậu
7. Bao thờng tinh
8. Bó mạch bịt
9. Dây chằng bẹn
10. Cơ thẳng to
11. Bó mạch trên vị
12. Cung Douglas



**Hình 1.26.** Lỗ bẹn sâu (ở nam giới)

#### 2.4. Cơ quan đưng trong ống bẹn

- Ở nữ có dây chằng tròn đi từ sừng tử cung qua ống bẹn tới tổ chức dưới da mu.
- Ở nam giới có thờng tinh (bao gồm ống tinh, động mạch, tĩnh mạch tinh, động mạch tinh quản, dây chằng Cloquet, tổ chức bạch huyết thần kinh, tất cả sẽ được bọc trong bao thờng tinh do mạc ngang bụng tạo thành).

#### 2.5. Các kiểu thoát vị và áp dụng

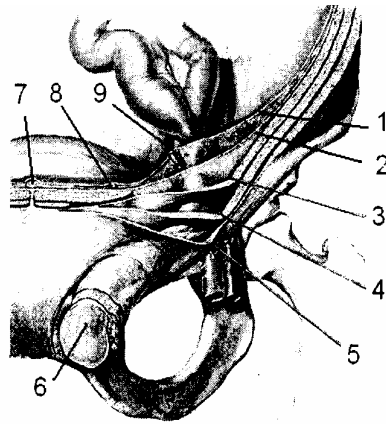
Trên thiết đồ cắt dọc theo ống bẹn và song song với cung đùi, ứng với 3 hố bẹn, cũng có 3 kiểu thoát vị:

- Thoát vị ở hố bẹn ngoài gọi là thoát vị chéch ngoài, có 2 trường hợp: nếu do thành bụng yếu gây ra gọi là thoát vị mắc phải; nếu do còn ống phúc tinh mắc gọi là thoát vị bẩm sinh, cả hai loại này đều gọi là thoát vị nội thờ.
- Thoát vị hố bẹn trong gọi là thoát vị chéch trong, ít gặp hơn cả, thuộc loại thoát vị ngoại thờ. Do có cơ thẳng to, dây chằng Halles tăng cường nên tương đối chắc.
- Thoát vị ở hố bẹn giữa: loại hay gặp trực tiếp do thành bụng yếu, cũng thuộc loại thoát vị ngoại thờ.

Dù thoát vị kiểu nào đều phải có các yếu tố. có sự rối loạn co bóp của ruột, các tổ chức của thành bụng bị yếu, phải thành lập được túi mạc ngang và túi phúc mạc (*túi thoát vị*).

Tất cả các loại thoát vị nội thờ hay ngoại thờ chéch trong, chéch ngoài hay trực tiếp, cuối cùng ruột phải chui ra ở lỗ bẹn nông. Do vậy cách điều trị là khâu gân kết hợp với cung đùi để bịt điểm yếu lại.

1. *Phúc mạc*
2. *Mạc ngang*
3. *Cơ ngang bụng*
4. *Cơ chéo bé*
5. *Cân cơ chéo to*
6. *Khối thoát bị*
7. *Dây treo bàng quang*
8. *Thùng ĐM rốn*
9. *Bó mạch trên vị*



**Hình 1.27.** Thoát vị hố bẹn ngoài

# ĐẠI CƯƠNG HỆ TUẦN HOÀN

## 1. TUẦN HOÀN MÁU NÓI CHUNG

### 1.1. Hệ máu đỏ

- Tim là một tạng có nhiệm vụ co bóp vừa đẩy máu vào các động mạch và hút máu từ các tĩnh mạch trở về.

- Hệ động mạch: dẫn máu từ tim đến các cơ quan và tổ chức. Gồm có động mạch chủ, động mạch phổi, động mạch vành, chúng có đặc điểm như sau:

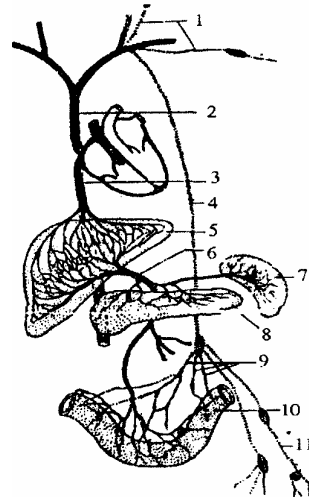
- + Thành rất dày.
- + Có nhiều tổ chức chun.
- + Máu màu đỏ tươi, nhiều  $O_2$  (trừ động mạch phổi).

- Hệ tĩnh mạch: dẫn máu từ cơ quan và tổ chức về tim. Gồm có tĩnh mạch chủ trên, tĩnh mạch chủ dưới, tĩnh mạch vành, tĩnh mạch phổi, tĩnh mạch gan, chúng có các đặc điểm như sau:

- + Thành mạch rất mỏng.
- + Trong lòng tĩnh mạch có các van (trừ tĩnh mạch gan).
- + Máu màu tím có nhiều  $CO_2$  (trừ tĩnh mạch phổi).

- Hệ mao mạch: là những mạch máu rất nhỏ, nằm trong tổ chức của các cơ quan, là cầu nối giữa hệ động mạch và hệ tĩnh mạch. Thành của mao mạch rất mỏng để cho các chất đi vào các cơ quan, đồng thời các chất thải bỏ từ cơ quan đi vào lòng mạch.

1. Ống thu bạch huyết
2. Tĩnh mạch chủ trên
3. Tĩnh mạch chủ dưới
4. Ống ngực
5. Gan
6. Tĩnh mạch cửa
7. Lách
8. Tuyến tụy
9. Mạch bạch huyết
10. Ruột
11. Mạch bạch huyết



**Hình 1.18.** Tuần hoàn tĩnh mạch chủ và hệ bạch huyết

### 1.2. Hệ bạch huyết (máu trắng)

Gồm các hạch bạch huyết, các ống dẫn bạch huyết (hay mạch bạch huyết). Hệ bạch huyết có chức năng tăng cường cho hệ tĩnh mạch cũng mang dưỡng chất về tim,



đồng thời còn là nơi sản xuất ra các tân bào.

## 2. KHÁI NIỆM VỀ VÒNG TUẦN HOÀN

Về chức năng trong cơ thể có 2 vòng tuần hoàn chính:

- Máu từ tâm thất trái đẩy qua hệ thống động mạch chủ đi nuôi dưỡng cho các tổ chức cơ quan; rồi được dẫn về tim theo hệ thống tĩnh mạch chủ trên, hệ thống tĩnh mạch chủ dưới, đổ về tâm nhĩ phải gọi là vòng đại tuần hoàn.

- Máu từ tâm thất phải được đẩy qua động mạch phổi, lên phổi để trao đổi khí rồi theo các tĩnh mạch phổi đổ về tâm nhĩ trái gọi là vòng tiểu tuần hoàn. Ngoài 2 vòng tuần hoàn trên, riêng hệ mạch máu nuôi dưỡng cho quả tim có cấu tạo đặc biệt gọi là vòng tuần hoàn vành của tim hay vòng tuần hoàn thứ ba của cơ thể.

Vì có hệ mao mạch nên thực chất tuần hoàn chỉ có một vòng khép kín.

## 3. QUÁ TRÌNH PHÁT TRIỂN TIM PHÔI THAI VÀ CÁC MẠCH MÁU LỚN

Tim lúc nguyên thủy bao gồm có 2 mầm đứng dọc ở phía trước cổ của bào thai (được lá thanh mạc bọc xung quanh nối nó với ống tiêu hoá, sau này tạo thành một mạc treo). Trong quá trình trở thành quả tim hoàn chỉnh có 3 hiện tượng lớn xảy ra.

- Sự gấp khúc của ống tim nguyên thủy.
- Sự chia đôi của ống tim nguyên thủy.
- Sự hình thành các buồng tim và các van tim.

### 3.1. Sự gấp khúc của ống tim nguyên thủy

Ống tim nguyên thủy phát triển để trở thành tim, quá trình này xảy ra trong một xoang ngắn cho nên nó có hiện tượng gấp khúc, thay đổi về kích thước và phân đoạn, có các chỗ phình và các chỗ hẹp.

#### 3.1.1. Các chỗ phình

Lần lượt từ trên xuống gồm có:

- Hành động mạch là phần đầu của các thân động mạch lớn đi từ tim ra, sau này phát triển thành động mạch chủ và động mạch phổi.
- Tâm thất nguyên thủy, sau này phát triển thành tâm thất.
- Tâm nhĩ nguyên thủy, sau này phát triển thành các tâm nhĩ.
- Xoang tĩnh mạch sau này phát triển các tĩnh mạch lớn.

#### 3.1.2. Các chỗ hẹp

Cũng lần lượt từ trên xuống có:

- Eo Hale (*Haller*), nằm giữa hành động mạch và tâm thất nguyên thủy.
- Lỗ nhĩ thất nguyên thủy nằm giữa tâm thất nguyên thủy và tâm nhĩ nguyên thủy.

- Chỗ thắt giữa tâm nhĩ nguyên thủy và xoang tĩnh mạch.

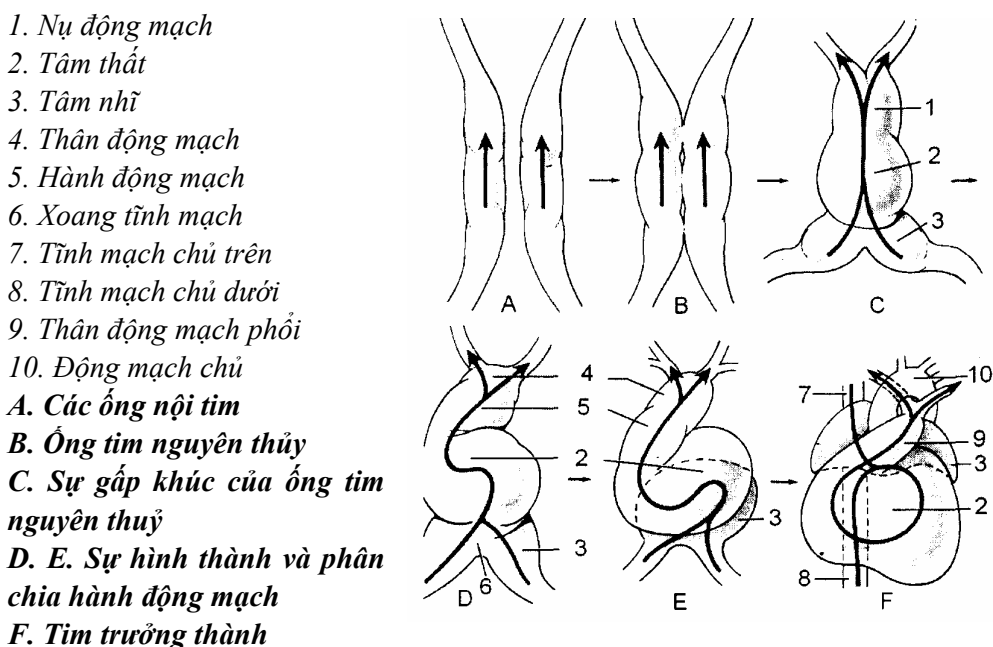
Tim vì phát triển trong một xoang ngắn, nên phải gấp khúc lại. Khi gấp khúc thì phần dưới của ống tim (bao gồm xoang tĩnh mạch và tâm nhĩ nguyên thủy) bị đẩy lên trên ra sau, còn phần trên (gồm hành động mạch và tâm thất nguyên thủy) bị đẩy ra trước và xuống dưới. Do vậy khi tim hoàn chỉnh, phía trước gồm có tâm thất ở dưới, các động mạch lớn ở trên, phía sau gồm có các thân tĩnh mạch lớn và các tâm nhĩ, đồng thời ở các tâm nhĩ có một phần phát triển nhô ra trước tạo thành 2 tiểu nhĩ ở hai bên hành động mạch.

### 3.2. Sự chia đôi ống tim nguyên thủy

Tim Phôi thai chỉ là một ống. Ống này được chia làm 2 nửa, do sự chia đôi của lỗ nhĩ thất, sự hình thành các vách liên nhĩ, liên thất và vách liên chủ phổi.

#### 3.2.1. Sự chia đôi của lỗ nhĩ thất

Lỗ nhĩ thất nguyên thủy lúc đầu chỉ là một khe hẹp kéo dài, có 2 bờ trên dưới, đến tuần thứ 3 hay thứ 4 của bào thai thì phần giữa của khe này bắt đầu thắt hẹp lại, 2 bờ của khe phát triển xích lại gần nhau rồi dính chặt vào nhau tạo thành một vách trung gian và chia lỗ nhĩ thất nguyên thủy thành 2 lỗ phải và trái.



Hình 1.29. Sơ đồ phát triển phôi thai của tim

#### 3.2.2. Sự tạo thành vách liên nhĩ

Ở thành tâm nhĩ nguyên thủy có 2 vách đứng dọc.

- Vách tiền phát (ở bên trái) được tách ra từ thành sau trên của tâm nhĩ rồi phát triển ra trước và xuống dưới. Ở phía dưới tới dính vào vách trung gian, còn ở phía trước thì tiến tới gần thành trước của tâm nhĩ thì dừng lại không dính vào thành này.

- Vách thứ phát (ở bên phải) tách ra từ thành trước trên của tâm nhĩ, đối diện với

vách tiên phát.

Cả 2 vách trên phát triển tiến lại gần nhau nhưng không dính hẳn vào nhau mà chỉ áp vào nhau để lại một khe. Vì vậy trong thời kỳ bào thai máu của tâm nhĩ phải có áp lực cao hơn lách qua khe giữa 2 vách này sang tâm nhĩ trái.

Khi thai nhi ra đời phổi bắt đầu thở, máu ở tâm nhĩ trái có áp lực bằng tâm nhĩ phải và hai vách trên áp sát nhau, dính chặt vào nhau. Lúc đó 2 tâm nhĩ mới được ngăn cách nhau hoàn toàn và chỉ để lại một di tích là hố bầu dục.

### **3.2.3. Sự hình thành vách liên thất**

Phần lớn vách liên thất được tạo nên bởi một vách tách ở thành sau dưới của tâm thất nguyên thủy gọi là vách dưới. Vách dưới bắt đầu từ mỏm tim tiến dần lên trên để dính vào vách trung gian nhưng đường dính hơi lệch sang phải so với đường dính của vách tiên phát, cho nên có một phần vách trung gian nằm giữa tâm nhĩ phải và tâm thất trái. Vách dưới dừng lại ở gần lỗ thông của tâm thất với hành động mạch, nên hai tâm thất ở phía trên sẽ được vách liên chủ phổi ngăn cách và bổ xung cho vách dưới.

### **3.2.4. Sự hình thành vách liên chủ phổi và các cung động mạch lớn**

Hành động mạch từ tâm thất nguyên thủy đi ra được một đoạn thì chia làm 2 nửa bởi vách liên chủ phổi, vách này xuất phát từ trên phát triển xuống dưới rồi dính vào bờ trên của vách dưới. Vì vậy vách liên thất bao gồm có 2 phần: phần trên là màng, phần dưới là cơ.

Vách liên chủ phổi chia hành động mạch làm 2 nửa: nửa ở trước là động mạch phổi, nửa sau là động mạch chủ. Từ đó hai hệ thống động mạch chủ và động mạch phổi được hình thành. Nhưng trong thời kỳ bào thai do phổi chưa hoạt động nên phần lớn máu vẫn từ hệ thống động mạch phổi qua một ống thông động mạch (ống Bôtal) để sang động mạch chủ. Sau khi thai nhi ra đời ống thông động mạch teo đi để lại một dây chằng động mạch. Nếu còn ống Bôtal sẽ sinh ra bệnh thông động mạch.

## **3.3. Sự hình thành các buồng tim và các van tim**

### **3.3.1. Sự hình thành các tâm nhĩ**

Sau khi vách liên nhĩ được hình thành thì tâm nhĩ phải và tâm nhĩ trái được ngăn cách nhau và phát triển phình to ra, các xoang tĩnh mạch cũng phình to ra để tạo nên một phần thành của các tâm nhĩ. Các thân tĩnh mạch lớn lúc đầu đổ chung vào một xoang tĩnh mạch thì bây giờ được đổ thẳng vào các tâm nhĩ bởi các lỗ riêng biệt. Hai tĩnh mạch chủ trên, chủ dưới đổ vào tâm nhĩ phải, còn bốn tĩnh mạch phổi sẽ đổ vào tâm nhĩ trái.

### **3.3.2. Sự hình thành các tâm thất**

Lúc đầu các tâm thất được cấu tạo bởi các sợi cơ nối với nhau một cách thưa thớt, nên trong toàn bộ tâm thất như một thể xốp gồm nhiều hốc, khoang tâm thất thông với các hốc đó nên lớp nội tâm mạc phủ xoang tim cũng phủ luôn cả các hốc đó. Trong quá trình phát triển các sợi cơ ở phía ngoài phát triển tăng lên nhanh chóng, dày

xít lại với nhau, tạo nên các thành của tâm thất. Còn các sợi cơ ở phía trong thì teo đi tạo nên các trụ cơ, cầu cơ, gờ cơ và các dây chằng van tim.

### **3.3.3. Sự hình thành các van tim**

Có hai loại van tim:

- Các van nhĩ thất: lỗ nhĩ thất bên phải có van 3 lá, ở lỗ như thất bên trái có van 2 lá. Các lá van ở phía trong được tạo nên một phần bởi vách trung gian, còn các lá van khác do lớp cơ tim trong cùng bị thoái hoá tạo nên, ở bề mặt ở các lá van tim đều được bao phủ một lớp nội mạc và có các dây chằng van tim bám vào.

- Các van động mạch: lúc đầu ở hành động mạch có 4 lá van hình tổ chim (*một lá trước, 2 lá bên và một lá sau*). Khi vách liên chủ phổi phát triển chia đôi hành động mạch thì nó chia đôi luôn cả 2 lá bên tạo thành 6 lá van, do đó ở mỗi lỗ động mạch đều có 3 lá van hình tổ chim hay van  $\Sigma$  (sigma) giống nhau.

Lỗ động mạch phổi có 3 lá van, một lá van trước, 2 lá sau bên. Lỗ động mạch chủ có một lá sau, hai lá trước bên giống nhau.

## **4. VÒNG TUẦN HOÀN THAI NHI**

### **4.1. Tuần hoàn thai nhi**

Trong suốt thời gian ở trong bụng mẹ, sự dinh dưỡng của thai nhi đều do các chất lấy từ máu của người mẹ. Nói một cách khác: tuần hoàn thai nhi gắn chặt với tuần hoàn của rau thai.

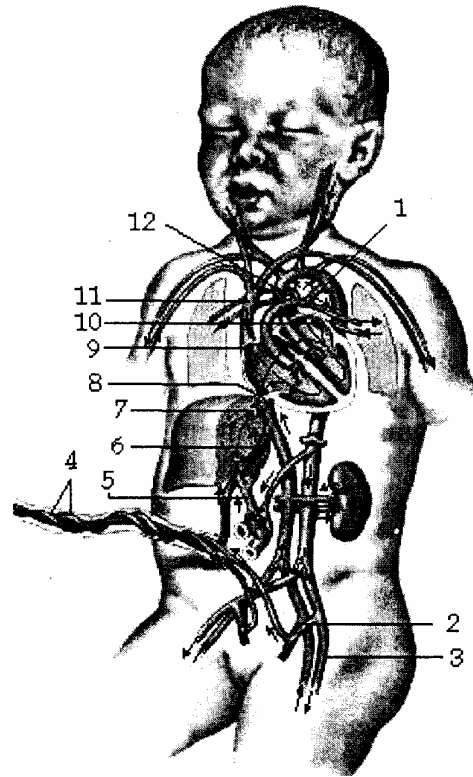
Kể từ cuối tháng thứ 2 máu trong hệ thống mao mạch của các tua rau chứa đầy máu chất dinh dưỡng và ôxy trở về thai nhi theo tĩnh mạch rốn của thai (*máu đỏ*) khi tĩnh mạch rốn tới gần tĩnh mạch chủ dưới máu đỏ có một phần qua ống tĩnh mạch (*ống Arantius*), một phần qua tĩnh mạch cửa vào gan rồi qua các tĩnh mạch trên gan để cùng đổ vào tĩnh mạch chủ dưới.

Từ đó máu đỏ của tĩnh mạch rốn bị trộn lẫn với máu đen của hệ tĩnh mạch chủ dưới rồi đổ vào tâm nhĩ phải. Ở đây máu từ tâm nhĩ phải phần lớn lách qua lỗ Botal sang tâm nhĩ trái, rồi xuống tâm thất trái, rồi đẩy vào hệ thống động mạch chủ đi nuôi dưỡng cho cơ thể thai nhi. Còn một phần máu từ tâm nhĩ phải xuống tâm thất phải rồi đẩy lên qua phổi qua động mạch phổi. Nhưng do phổi chưa hoạt động nên chỉ có một phần nhỏ máu lên nuôi dưỡng cho phổi. Còn phần lớn máu qua ống thông động mạch sang hệ động mạch chủ để cùng đi nuôi dưỡng cho các cơ quan của thai nhi.

Cuối cùng theo 2 động mạch rốn của thai nhi tới trao đổi chất ở rau thai, rồi lại được theo tĩnh mạch rốn trở về thai nhi. Quá trình trên lặp đi lặp lại nhiều lần gọi là vòng tuần hoàn thai nhi hay tuần hoàn rau thai.

Qua đó ta thấy tuần hoàn thai nhi có 3 đặc điểm: phần lớn máu pha trộn, vòng tiểu tuần hoàn chưa hoạt động do một số cấu tạo của tim chưa hoàn chỉnh, tuần hoàn thai nhi gắn chặt với rau thai.

1. Ống thông động mạch
2. Động mạch chủ trong
3. Động mạch chủ ngoài
4. Dây rốn
5. Tĩnh mạch gánh
6. Ống TM Arantius
7. Tĩnh mạch trên gan
8. Lỗ tĩnh mạch chủ dưới
9. Lỗ tĩnh mạch chủ trên
10. Lỗ tĩnh mạch phải
11. Tĩnh mạch chủ trên
12. Động mạch phổi



**Hình 1.30.** Sơ đồ vòng tuần hoàn thai nhi

#### 4.2. Sự biến đổi của tuần hoàn thai nhi

Khi thai nhi ra đời là một bước nhảy vọt, thay đổi hẳn môi trường và tiếng khóc đầu tiên của đứa trẻ chính là cơ quan hô hấp đã hoạt động, các mạch máu ở phổi được dẫn ra và chứa đầy máu, tuần hoàn rau thai được chấm dứt (*cắt rốn*) chuyển sang tuần hoàn vĩnh viễn.

Sau một thời gian, ống thông động mạch xẹp xuống và tịt lại (*8-10 ngày*) 2 động mạch rốn teo sớm hơn (*sau 2-3 ngày*), tĩnh mạch rốn teo sau 7-8 ngày.

Đồng thời máu từ các tĩnh mạch phổi được đổ về tâm nhĩ trái làm cân bằng áp lực 2 tâm nhĩ 2 vách tiền phát, vách thứ phát ép dính chặt vào nhau, bịt kín hẳn lỗ thông Bôtal. (*Chậm hơn so với ống thông động mạch*). Hai tâm nhĩ mới được ngăn cách nhau hoàn toàn.

#### 4.3. Giải thích một số bệnh tim bẩm sinh

Nếu quá trình biến đổi trên xảy ra không bình thường sẽ để lại các di chứng:

- Bệnh thông liên nhĩ (*bệnh Bôtal*): khi 2 vách tiền phát và thứ phát không phát triển tới sát nhau và không dính vào nhau thì khi đứa trẻ ra đời còn một lỗ thông giữa 2 tâm nhĩ.

- Bệnh hẹp động mạch phổi: do vách liên chủ phổi chia hành động mạch không đều. Thường động mạch phổi bị hẹp.

- Bệnh thông liên thất (*bệnh Roger*): do vách dưới không phát triển tới sát vách trung gian hay do vách liên chủ phổi không phát triển xuống tới tận bờ trên vách dưới,

nên để lại một lỗ thông giữa 2 tâm thất (*lỗ thông ở phần màng*).

- Bệnh còn ống động mạch: ống Botal teo đi sau khi trẻ ra đời 8-10 ngày, nhưng vì lý do nào đó ống không teo để lại một ống thông giữa 2 động mạch chủ và động mạch phổi.

- Các bệnh phối hợp:

+ Tam chứng Fallot: gồm thông liên nhĩ, hẹp động mạch phổi, tâm thất phải to.

+ Tứ chứng Fallot: gồm 3 dị dạng trên cộng thêm động mạch chủ nằm ở giữa vách liên thất.

# TIM TRƯỞNG THÀNH

## 1. VỊ TRÍ VÀ CHIỀU HƯỚNG

Tim nằm trong lồng ngực, ở trung thất giữa, giữa hai lá phổi, trên cơ hoành, sau xương ức và xương sườn, hơi lệch sang trái. Tim hình tháp 3 mặt một đỉnh một nền. Đỉnh hướng ra trước sang trái. Nền hướng ra sau sang phải nên trục của tim là một đường chéo xuống dưới, sang trái và ra trước. Nếu lồng ngực càng rộng ngang thì trục của tim càng chéo xa đường thẳng đứng. Do vậy vị trí của tim có thể thay đổi theo cấu tạo lồng ngực và tư thế khi ngồi, khi nằm lúc thở ra hay hít vào.

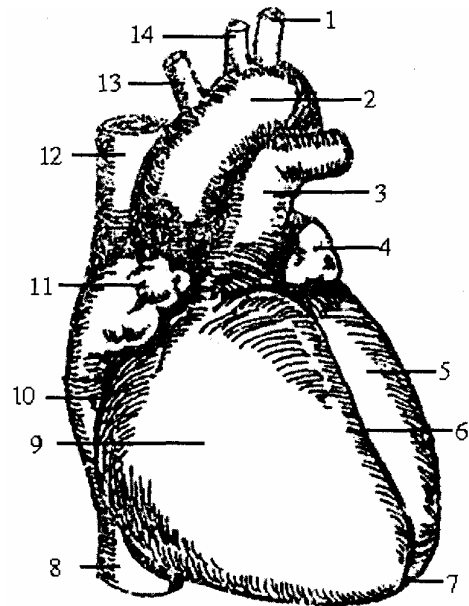
## 2. HÌNH THỂ NGOÀI VÀ LIÊN QUAN

Tim hình tháp 3 mặt, 1 đỉnh, 1 nền. Tim lúc sống màu đỏ hồng rắn chắc, trọng lượng tim ở người lớn là 270 gam (nam) và 260 gam (nữ).

### 2.1. Mặt trước (facies anterior)

Gồm 2 phần, ngăn cách nhau bởi 1 rãnh nằm ngang gọi là rãnh nhĩ thất hay rãnh vành (sulcus coronarius).

1. Động mạch dưới tròn trái
2. Cung động mạch chủ
3. Thân động mạch phổi
4. Tiểu nhĩ trái
5. Tâm thất trái
6. Rãnh liên thất trước
7. Đỉnh tim
8. Tĩnh mạch chủ dưới
9. Tâm thất phải
10. Rãnh vành
11. Tiểu nhĩ phải
12. Tĩnh mạch chủ trên
13. Thân động mạch cánh tay đầu
14. Động mạch cánh chung trái



**Hình 1.31.** Tim (nhìn phía trước)

- Phần trên (*phần tâm nhĩ*): ứng với các tâm nhĩ ở bên trong, các tâm nhĩ bị che lấp hết bởi các mạch máu lớn. Ở hai bên của nó có 2 tiểu nhĩ chìa ra trước (tiểu nhĩ phải ngắn và rộng, tiểu nhĩ trái dài và hẹp) giữa 2 tiểu nhĩ có động mạch chủ ở bên phải và động mạch phổi ở bên trái.

-Phần dưới (*phần tâm thất*): có rãnh dọc trước hay rãnh liên thất trước, trong rãnh có động mạch vành trái và tĩnh mạch vành lớn (*v. cordis magna*). Rãnh liên thất trước chia mặt trước thành 2 nửa, tâm thất phải chiếm 3/4 còn tâm trái chỉ chiếm 1/4.

Mặt trước liên quan với phổi, màng phổi, động mạch vú trong, cơ tam giác ức, tĩnh mạch sườn. Ở trẻ em dưới 3 tuổi còn có tuyến ức nằm ngay sát trước các thân mạch máu lớn.

## 2.2. Mặt dưới (facies inferior) hay mặt hoành

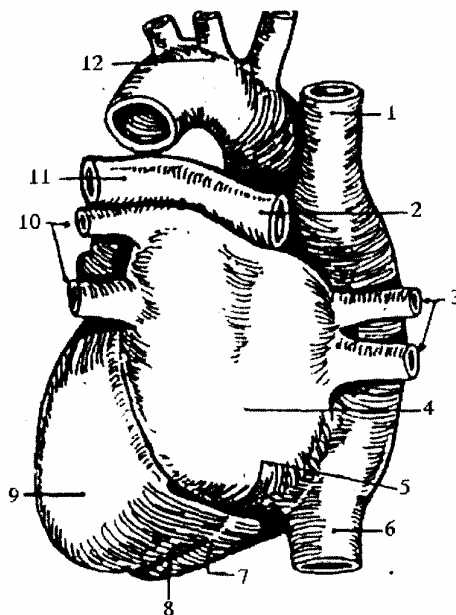
Có rãnh vành chia thành 2 phần:

- Phần trên thuộc các tâm nhĩ. Đổ vào tâm nhĩ phải có tĩnh mạch chủ trên và tĩnh mạch chủ dưới. Tâm nhĩ trái quay hẳn ra sau, đổ vào tâm nhĩ trái có 4 tĩnh mạch phổi.

- Phần dưới thuộc tâm thất có rãnh dọc dưới hay rãnh liên thất dưới, rãnh chia mặt dưới thành 2 nửa. Nửa bên phải chiếm 1/4 tương ứng tâm thất phải, nửa bên trái chiếm 3/4 tương ứng tâm thất trái. Trong rãnh liên thất dưới có động mạch vành phải và một nhánh của tĩnh mạch vành.

Mặt dưới liên quan với cơ hoành, qua cơ hoành liên quan với thùy trái của gan, với phình vị lớn của dạ dày.

1. Tĩnh mạch chủ trên
2. Động mạch phổi trái
3. Tĩnh mạch phổi
4. Tâm nhĩ trái
5. Xoang tĩnh mạch vành
6. Tĩnh mạch chủ dưới
7. Tâm thất phải
8. Rãnh gian thất sau
9. Tâm thất trái
10. Tĩnh mạch phổi trái
11. Động mạch phổi phải
12. Cung động mạch chủ



**Hình 1.32.** Tim (nhìn phía sau)

## 2.3. Mặt trái

Cũng có 2 phần do rãnh vành chia: (trong rãnh vành có động mạch mũ).

- Phần trên: thuộc tâm nhĩ trái, có tiểu nhĩ trái uốn cong hình chữ S, ôm lấy động mạch phổi.

- Phần dưới thuộc tâm thất trái liên quan với phổi và màng phổi.

Mặt trái nằm gọn trong hố tim của phổi trái có dây thần kinh hoành trái, lách giữa mặt này với phổi và màng phổi trái.

## 2.4. Đáy tim (basis cordis)

Còn gọi là nền, trông ra sau, sang phải, ứng với các tâm nhĩ ở bên trong.

Bên phải là tâm nhĩ phải (*atrium dextrum*) quay sang phải có tĩnh mạch chủ trên,



chủ dưới đổ vào tâm nhĩ phải.

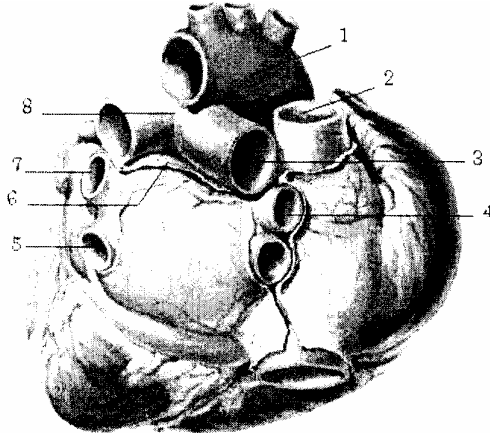
Bên trái là tâm nhĩ trái (*atnum sinistrum*) quay hẳn ra sau có 4 tĩnh mạch phổi đổ vào.

Giữa 2 tâm nhĩ ngăn cách nhau bởi một rãnh dọc hay liên nhĩ.

- Bên phải là tâm nhĩ phải liên quan với thân kinh hoành phải, phổi và màng phổi phải.

- Bên trái là tâm nhĩ trái, có thực quản nằm sát ngay sau tâm nhĩ trái nên khi tâm nhĩ trái phình to ra đè vào thực quản gây khó nuốt (*gặp trong bệnh hẹp van 2 lá*).

1. Động mạch chủ
2. Tĩnh mạch chủ trên
3. Tĩnh mạch phổi phải trên
4. Tĩnh mạch phổi phải dưới
5. Tĩnh mạch phổi trái dưới
6. Túi cùng Haller (xoang chéo)
7. Tĩnh mạch phổi trái trên
8. Động mạch phổi



Hình 1.33. Đáy tim

## 2.5. Đỉnh tim (apex cordis)

Còn gọi là mỏm tim. Hướng ra trước và sang trái nằm trong khoang liên sườn V (*bên trái*) trên đường giữa đòn trái.

## 3. HÌNH THỂ TRONG CÁC BUỒNG TIM

### 3.1. Vách liên nhĩ (septum atriorum)

Là 1 vách giữa 2 tâm nhĩ, tương ứng với rãnh liên nhĩ ở bên ngoài.

Mặt phải của vách có 1 chỗ lõm gọi là hố bầu dục, di tích của lỗ Bôtal.

Mặt trái của vách có nếp van bán nguyệt.

### 3.2. Vách nhĩ thất (septum atrioventriculorum)

Rất mỏng, là một màng ngăn giữa tâm nhĩ phải và tâm thất trái.

### 3.3. Vách liên thất (septum ventriculorum)

Là 1 vách giữa 2 tâm thất, vách tương ứng với rãnh liên thất trước. Vách gồm phần màng ở trên dày 2 mm, phần dày ở dưới (*phần cơ*) dày 10 mm.

### 3.4. Các tâm thất

Về tính chất thành tâm thất dày, tâm thất trái dày hơn có các cột cơ, cầu cơ, gờ cơ và các dây chằng van tim. Ở tâm thất trái có lỗ thông với động mạch chủ qua van 3 lá hay van tổ chim. Ở tâm thất phải có lỗ thông với động mạch phổi qua van 3 lá hay van

tổ chim.

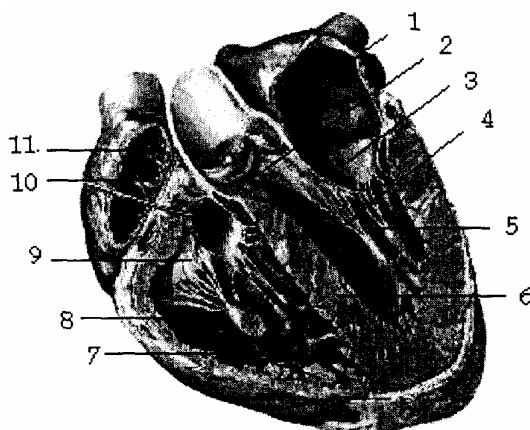
### 3.4.1. Tâm thất phải: (*ventriculus dextrum*)

Hình tháp 3 thành. Thành trước tương ứng với mặt trước của tim; thành dưới tương ứng với mặt dưới của tim; thành trong là vách liên thất; đỉnh tương ứng mỏm tim; đáy có 2 lỗ: lỗ nhĩ thất phải và lỗ động mạch phổi.

### 3.4.2. Tâm thất trái: (*ventriculus sinister*)

Hình nón dẹt có 2 thành. Thành trái hay thành ngoài, tương ứng với mặt trái của tim; thành phải hay thành trong là vách liên thất; đỉnh ứng với đỉnh tim; đáy có hai lỗ: lỗ nhĩ thất trái và lỗ van động mạch chủ.

1. Tâm nhĩ trái
2. Vách nhĩ thất
3. Van hai lá (mũ ni)
4. Tâm thất trái
5. Thừng gân
6. Vách liên thất
7. Cột cơ
8. Tâm thất phải
9. Van ba lá
10. Vách liên nhĩ
11. Tâm nhĩ phải



**Hình 1.34.** Sơ đồ hình thể trong của các buồng tim

## 3.5. Các tâm nhĩ (atrium)

Thành tâm nhĩ mỏng, chỉ có một số ít gờ cơ. Tâm nhĩ phải có tĩnh mạch chủ trên, tĩnh mạch chủ dưới và tĩnh mạch vành đổ vào. Tâm nhĩ trái có 4 lỗ tĩnh mạch phổi đổ vào.

### 3.5.1. Tâm nhĩ phải (*atrium dextrum*)

- Có 6 thành:
- Thành ngoài: liên quan với phổi phải và dây hoành phải.
  - Thành trong: là vách liên nhĩ.
  - Thành trên: có lỗ tĩnh mạch chủ trên.
  - Thành dưới: có lỗ tĩnh mạch chủ dưới.
  - Thành sau: nằm giữa 2 lỗ tĩnh mạch chủ trên và dưới.
  - Thành trước: thông với tiểu nhĩ phải.

### 3.5.2. Tâm nhĩ trái (*atrium sinister*)

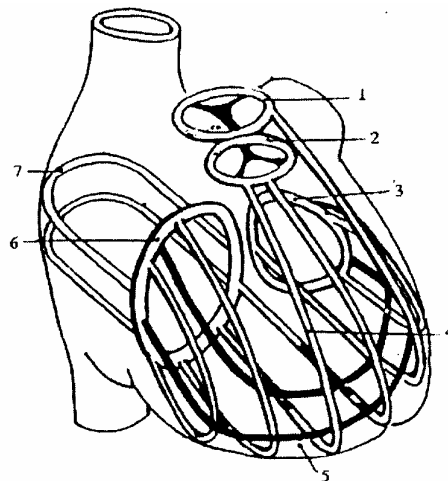
- Có 6 thành:
- Thành ngoài liên quan với phổi trái và dây hoành trái.
  - Thành trong: là vách liên nhĩ.
  - Thành trên và dưới liên tiếp với thành ngoài.
  - Thành sau: có 4 lỗ đổ vào của tĩnh mạch phổi.

- Thành trước: thông với tiểu nhĩ trái.

### 3.6. Các lỗ van tim

Lỗ nhĩ thất phải (*ostium atrioventriculare dextrum*) chu vi lỗ van 120 mm, hướng sang phải ra sau, có van 3 lá (van tăng mào), các lá van tương ứng với

1. Vòng sợi van động mạch chủ
2. Vòng sợi van động mạch phổi
3. Vòng sợi van nhĩ thất trái
4. Sợi riêng tâm thất
5. Sợi chung tâm thất
6. Vòng sợi van nhĩ thất phải
7. Sợi cơ tâm nhĩ



**Hình 1.35.** Sơ đồ các sợi cơ co bóp của tim và các lỗ van tim

Lỗ động mạch phổi: (*ostium arteriosum*) chu vi lỗ van 65 - 70 mm, ở bên trái phía trên và trước lỗ nhĩ thất phải, có 3 lá van.

Lỗ nhĩ thất trái: (*ostium atrioventriculare*) hình bầu dục có chu vi 110 mm, lỗ có 2 lá van (van tăng mào hay van mũ ni) tương ứng với hai thành của tâm thất. Lỗ van động mạch chủ (*ostium aortae*): nằm ở bên phải và trước lỗ nhĩ thất trái, chu vi lỗ van 65 - 70 mm, có 3 lá van.

## 4. CẤU TẠO CỦA TIM

### 4.1. Cơ tim (myocardium)

Có 2 loại cơ.

- Loại cơ co bóp: tạo nên thành tâm nhĩ, tâm thất, một phần các van tim, dây chằng van tim và vách tim.

- Loại cơ có tính chất thần kinh: gồm các sợi cơ chưa biệt hoá, tạo nên một hệ thống dẫn truyền tự động của tim. Gồm có 4 điểm:

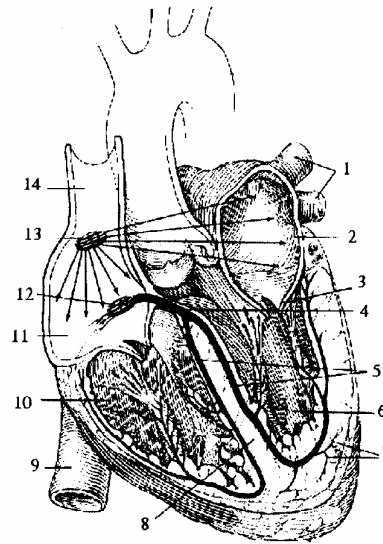
+ Nút Keith-Flack hay nút xoang nhĩ (*nodus Sinuatrialis*) nằm ở cạnh lỗ tĩnh mạch chủ trên.

+ Nút Aschoff - Tawara hay nút nhĩ thất (*nodus atrio - ventricularis*), nằm cạnh lỗ xoang tĩnh mạch vành.

+ Bó His hay bó nhĩ thất (*fasciculus atrioventricularis*) nằm gần vách nhĩ thất, gồm 2 bó His phải và trái.

+ Mạng lưới Purkinje: nằm ở dưới lớp nội tâm mạc của 2 buồng tâm thất.

1. Tĩnh mạch phổi
2. Tâm nhĩ trái
3. Van hai lá
4. Bó nhĩ thất
5. Phần phải và trái bó nhĩ thất
6. Tâm thất trái
7. Lưới Purkinje
8. Vách liên thất
9. Tĩnh mạch chủ dưới
10. Tâm thất phải
11. Tâm nhĩ phải
12. Nút nhĩ thất
13. Nút xoang nhĩ
14. Tĩnh mạch chủ trên



**Hình 1.36.** Sơ đồ hệ thần kinh tự động của tim

#### **4.2. Lớp nội tâm mạc (endocardium)**

Là 1 màng phủ mặt trong các buồng tim và liên tiếp với lớp nội mạc của các mạch máu và các van tim.

#### **4.3. Ngoại tâm mạc (pericardium)**

Gồm có 2 bao:

- Bao ngoài là bao sợi, liên tiếp với bao ngoài (*vỏ*) các mạch máu lớn.
- Bao trong là bao thanh mạc, bao này có 2 lá: lá thành, lá tạng, bình thường giữa 2 lá là 1 khoang ảo chỉ chứa một ít dịch nhờn để cho tim có bóp, những khi bị bệnh có thể chứa hàng lít chất dịch (*tràn dịch màng ngoài tim*).

### **5. MẠCH MÁU THẦN KINH CỦA TIM**

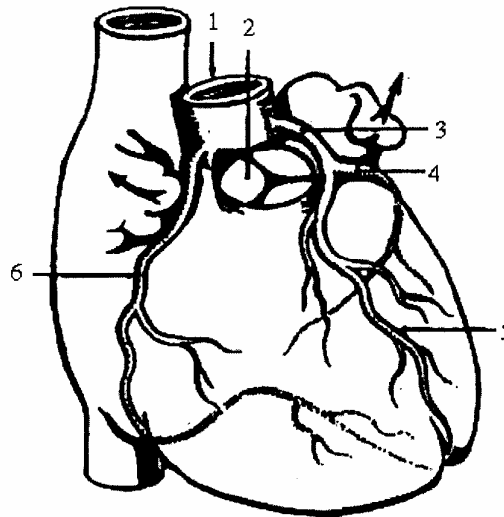
#### **5.1. Động mạch**

Tim được nuôi dưỡng bởi hai động mạch vành.

##### **5.1.1. Động mạch vành trái (*a. coronaria sinistra*)**

Xuất phát từ một lỗ ở phía trên lá van trái của động mạch chủ, rồi chạy giữa khe tiểu nhĩ trái và động mạch phổi vào rãnh liên thất trước tới đỉnh tim chia thành các ngành nhỏ nối với động mạch vành phải, trên đường đi động mạch vành trái tách 1 nhánh đi sang trái trong rãnh vành rồi vòng ra sau nối với động mạch phải.

1. Động mạch chủ lên
2. Van động mạch phổi
3. Động mạch vành trái
4. Động mạch mũ
5. Nhánh gian thất trước
6. Động mạch vành phải



**Hình 1.37.** Sơ đồ động mạch vành của tim

### 5.1.2. Động mạch vành phải (*a. coronaria dextra*)

Xuất phát từ một lỗ ở phía trên lá van phải của động mạch chủ, rồi chạy giữa khe tiểu nhĩ phải và động mạch phổi vào rãnh vành sang phải ra sau rồi xuống rãnh liên thất dưới tới đỉnh tim chia thành các ngành nhỏ nối với động mạch vành trái.

Hai động mạch vành với các nhánh của nó nối với nhau tạo nên hai vòng động mạch quanh tim: vòng ngang ở trong rãnh nhĩ thất; vòng dọc trong rãnh liên thất. Từ hai vòng mạch này tách ra các nhánh đi nuôi dưỡng cho các phần của quả tim.

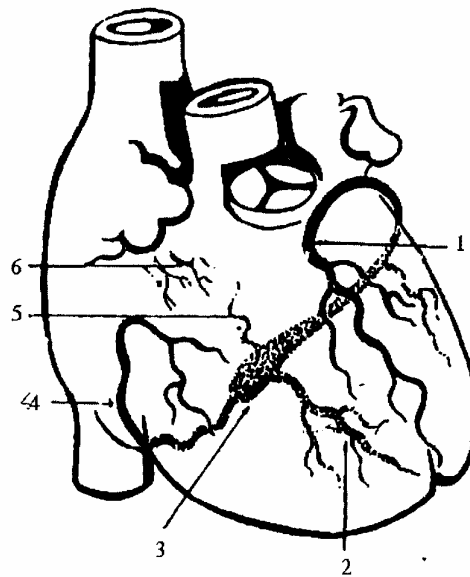
Động mạch vành phải cấp máu chủ yếu cho nửa phải của tim. Động mạch vành trái cấp máu chủ yếu cho nửa trái, và ít nối với vòng tuần hoàn lớn nhỏ. Nên khi động mạch vành bị chèn ép hay bị tắc, có thể gây thiếu máu cơ tim, dẫn đến chết đột ngột.

## 5.2. Tĩnh mạch

### 5.2.1. Tĩnh mạch vành lớn hay tim lớn (*v. cordis muông*)

Tĩnh mạch vành lớn bắt đầu từ đỉnh tim chạy trong rãnh liên thất trước rồi vòng sang trái vào rãnh nhĩ thất và tận hết ở mặt dưới của tim. Trước khi tận cùng tĩnh mạch vành lớn phình rộng khoảng 3 cm tạo nên xoang tĩnh mạch vành. Tĩnh mạch vành lớn và xoang tĩnh mạch vành nhận máu hầu hết của tim do các tĩnh mạch tim nhỏ, tĩnh mạch tim giữa và tĩnh mạch chéo của tâm nhĩ trái đưa tới rồi đổ vào tâm nhĩ phải.

1. Tĩnh mạch tim lớn
2. Tĩnh mạch tim giữa
3. Xoang tĩnh mạch vành
4. Tĩnh mạch tim nhỏ
5. Tĩnh mạch tim chéo
6. Tĩnh mạch tim trước



**Hình 1.38.** Sơ đồ các tĩnh mạch của tim

### 5.2.2. Tĩnh mạch tim trước (*v. cordis anteriores*)

Gồm rất nhiều nhánh nhỏ ở mặt trước tâm thất phải và thường đổ trực tiếp vào tâm nhĩ phải.

### 5.2.3. Tĩnh mạch tim cực nhỏ (*vv. cordis minimae*) hay tĩnh mạch Thébésius.

Là các tĩnh mạch nhỏ của thành tim đổ thẳng vào các buồng tim gần nhất bằng các lỗ tĩnh mạch cực nhỏ.

## 5.3. Thần kinh

Thần kinh chi phối cho tim gồm có 2 hệ.

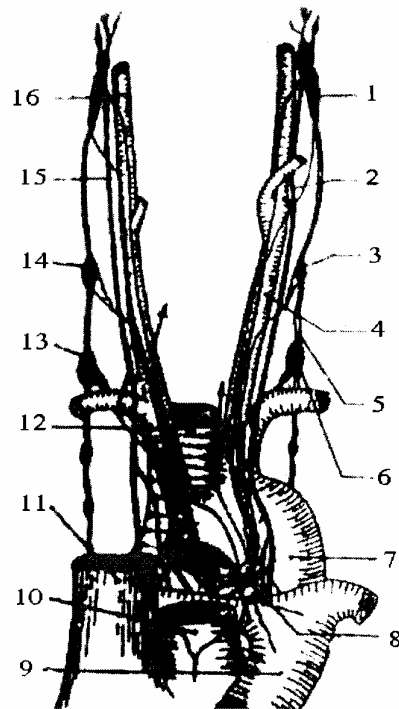
### 5.3.1. Hệ thần kinh tự động (xem cấu tạo cơ tim)

### 5.3.2. Hệ thần kinh thực vật

Gồm các sợi thần kinh giao cảm tách từ 3 hạch giao cảm cổ làm cho tim đập nhanh và các sợi thần kinh phó giao cảm tách từ dây thần kinh X làm cho tim đập chậm.

Các dây tim chạy vào ngực tụ lại thành 2 đám rối: đám rối sau quai động mạch chủ và đám rối dưới quai động mạch chủ. Trong đám rối tim có là hạch Wrisberg là hạch to nhất, nằm dưới quai động mạch chủ.

1. Hạch giao cảm cổ trên
2. Thần kinh X trái
- 3,14. Hạch giao cảm cổ giữa
4. Động mạch cảnh góc trái
5. Thờng trung gian giao cảm
6. Hạch giao cảm cổ dưới
7. Quai động mạch chủ
8. Hạch Wrisberg
9. Động mạch phổi
10. Động mạch chủ
11. Tĩnh mạch chủ trên
12. Khí quản
13. Hạch sao
15. Thần kinh X phải
16. Động mạch cảnh trong



**Hình 1.39.** Sơ đồ hệ thần kinh của tim

## 6. TRỰC CHIẾU CỦA TIM VÀ CÁC VAN TIM TRÊN LỒNG NGỰC

### 6.1. Hình chiếu của tim

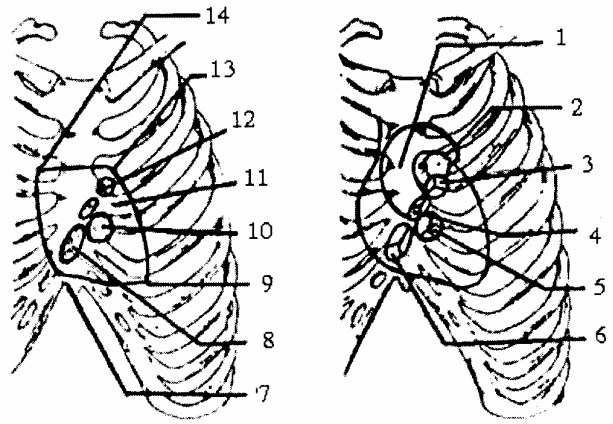
Đối chiếu tim trên lồng ngực là hình tứ giác có 4 góc:

- Góc trên trái: ở khoang liên sườn II bên trái, cách bờ trái xương ức 1 cm.
- Góc trên phải: ở khoang liên sườn II bên phải, cách bờ phải xương ức 1 cm.
- Góc dưới trái: ở khoang liên sườn V trên đường giữa đòn trái và cách bờ trái xương ức 8 cm.
- Góc dưới phải: ở khoang liên sườn V, sát bờ phải xương ức hoặc đầu trong sụn sườn VI.

### 6.2. Hình chiếu các lỗ van tim

- Lỗ nhĩ thất trái (*van 2 lá*): chiếu lên thành ngực là 1 hình gần tròn ở khoang liên sườn III-IV, ở bên trái xương ức tương ứng với đầu trong sụn sườn V bên trái.
- Lỗ nhĩ thất phải (*van 3 lá*): chiếu lên thành ngực là 1 hình bầu dục, tương ứng với 1/3 dưới của xương ức.
- Lỗ động mạch phổi: ứng với đầu trong sụn sườn III bên trái xương ức.
- Lỗ động mạch chủ: là hình bầu dục ở khoang liên sườn 3 gần bờ phải xương ức hoặc có thể nghe ở khoang liên sườn III, gần bờ trái xương ức là nơi tiếp giáp giữa quai động mạch chủ và động mạch chủ xuống.

1. Động mạch chủ
2. Động mạch phổi
- 3,12. Lỗ động mạch phổi
- 4,11. Lỗ động mạch chủ
- 5,10. Lỗ nhĩ thất trái
- 6,8. Lỗ nhĩ thất phải
7. Điểm nghe của lỗ nhĩ thất phải
9. Điểm nghe của lỗ nhĩ thất trái
13. Điểm nghe của lỗ động mạch phổi
14. Điểm nghe của lỗ động mạch chủ



**Hình 1.40.** Sơ đồ trực chiếu tim và lỗ van tim lên trên lồng ngực

### 6.3. Áp dụng

- Tiếng van động mạch chủ nghe ở góc trên phải.
- Tiếng van động mạch phổi nghe ở góc trên trái.
- Tiếng van 2 lá nghe ở khoang liên sườn 5 (đỉnh tim).
- Tiếng van 3 lá có thể nghe ở mũi ức hoặc 1/3 dưới xương ức.



# PHỔI

## 1. ĐẠI CƯƠNG

Phổi (*lungs*) là cơ quan chủ yếu của hệ hô hấp, là nơi xảy ra quá trình trao đổi o<sub>2</sub> và CO<sub>2</sub> của khí trời và carbonic (CO<sub>2</sub>) của máu.

Màu sắc của phổi thay đổi theo tuổi: ở thai nhi màu đỏ nâu, ở trẻ em màu hồng, người lớn, người già màu xanh biếc và có nhiều chấm đen do hắc tố đọng lại. Tỷ trọng: lúc chưa thở nặng hơn nước, lúc thở rồi nhẹ hơn nước. Dung tích chứa 4,5 - 5 lít. Phổi phải nặng 700 g phổi trái nặng 600 g, nam nặng hơn nữ.

Phổi có tính chất đàn hồi, mềm, nên khi cho ra khỏi lồng ngực thì không giữ được nguyên hình mà xẹp xuống.

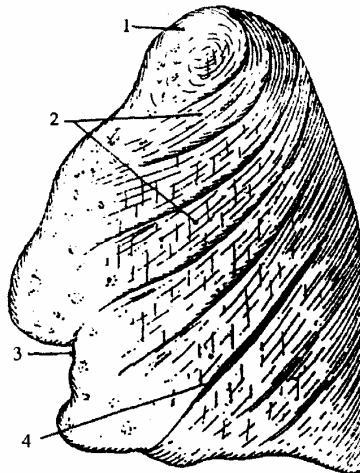
## 2. HÌNH THỂ NGOÀI VÀ LIÊN QUAN

Mỗi phổi coi như nửa hình nón, có 2 mặt, 1 nền ở dưới và 1 đỉnh ở trên.

### 2.1. Mặt ngoài hay mặt sườn (*facies costalis*)

Lồi úp vào mặt trong của lồng ngực. Ở giữa xương cơ của lồng ngực và màng phổi có 1 lớp cân mỏng gọi là cân nội ngực. Ở phổi trái có 1 khe liên thùy lớn chia phổi trái làm 2 thùy trên và dưới. Ở phổi phải có 2 khe liên thùy lớn và nhỏ, chia phổi làm 3 thùy trên, giữa, dưới. Mặt này có các ấn sườn.

1. Rãnh động mạch dưới đòn
2. Ấn xương sườn
3. Khuyết tim
4. Khe liên thùy



Hình 1.41. Mặt ngoài phổi trái

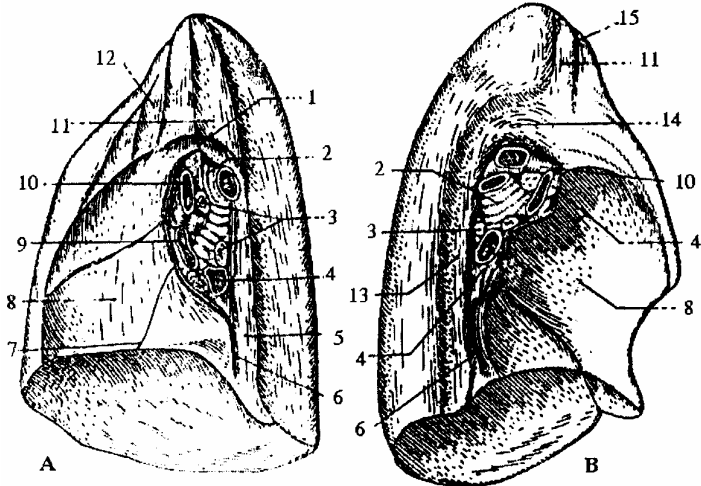
### 2.2. Mặt trong hay mặt trung thất (*facies mediastinalis*)

Hơi phẳng, ở gần giữa có rốn phổi hình 1 cái vọt, cán quay xuống dưới.

Trong rốn phổi có các phân của công phổi. Nếu lấy phế quản gốc làm mốc thì ở trước có động mạch phổi, 2 tĩnh mạch phổi ở trước dưới, động - tĩnh mạch phế quản có thể ở phía trước hoặc phía sau, các sợi thần kinh của đám rối phổi và các hạch bạch huyết.

Nếu lấy rốn phổi làm mốc: phía trước dưới có hố tim. Phía trước trên bên phải có rãnh tĩnh mạch chủ trên, bên trái có rãnh lên của quai động mạch chủ. Phía trên rốn ở bên phải có rãnh đứng thẳng của thân động mạch cánh tay đầu và rãnh quai tĩnh mạch đơn lớn, bên trái có rãnh ngang của quai động mạch chủ. Sau rốn có rãnh tĩnh mạch đơn lớn ở bên phải, rãnh động mạch chủ ngực ở bên trái.

1. Tĩnh mạch đơn lớn
2. Phế quản gốc
3. Hạch bạch huyết
- 4,9. Tĩnh mạch phổi
5. Ấn thực quản
6. Dây chằng phổi
7. Khe liên thùy lớn
8. Hố tim
10. Động mạch phổi
11. Rãnh động mạch dưới đòn
- 12 Rãnh tĩnh mạch tay đầu phải
- 13 Rãnh động mạch chủ ngực
14. Rãnh quai động mạch chủ
15. Rãnh tĩnh mạch tay đầu trái



**Hình 1.42.** Mặt trong phổi (A; phổi phải; B: phổi trái)

### 2.3. Mặt dưới hay mặt hoành (facies diaphragmatica)

Lõm úp lên 2 vòm hoành, qua cơ hoành, đáy phổi phải liên quan với mặt trên của gan, bên trái liên quan với phình vị lớn dạ dày.

### 2.4. Đỉnh phổi (apex pulmonis)

Là phần cao nhất của phổi, nhô lên phía trên lồng ngực, có động mạch dưới đòn đi sát mặt trước ngoài đỉnh phổi, có hạch sao ở sát phía sau đỉnh phổi.

### 2.5. Các bờ

Có 3 bờ:

- Bờ trước (*margo anterior*): là gianh giới giữa mặt ngoài và mặt trung thất phía trước.

- Bờ sau (*margo posterior*): là gianh giới giữa mặt ngoài và mặt trung thất phía sau.

- Bờ dưới (*margo inferior*): có 2 đoạn, đoạn thẳng là gianh giới giữa mặt trung thất và mặt đáy. Đoạn cong là gianh giới giữa mặt ngoài và mặt đáy.

### 2.6. Các khe trên thùy phổi

Phổi phải được chia làm ba thùy: thùy trên, thùy giữa và thùy dưới bởi hai khe là khe chéo và khe ngang. Các khe từ bề mặt của phổi ăn sâu vào đến tận rốn phổi. Khe chéo đi qua cả ba mặt của phổi; nó ngăn cách thùy dưới với thùy giữa và trên. Khe ngang ngắn hơn, chỉ thấy ở mặt sườn và mặt trung thất, ngăn cách thùy trên với thùy

giữa.

Phổi trái được chia làm hai thùy: thùy trên và thùy dưới bởi khe chéo.

Thùy trên phổi có hai vùng là vùng đỉnh và vùng lưỡi.

### 3. CẤU TẠO CỦA PHỔI

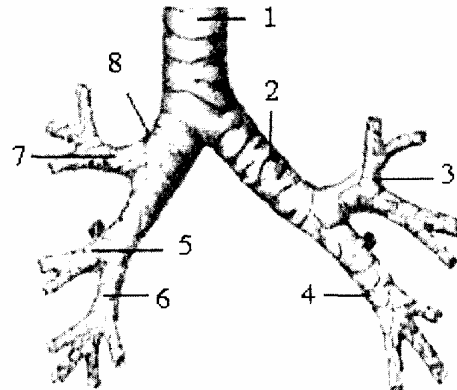
Phổi được cấu tạo nên từ toàn bộ các nhánh phân chia trong phổi của phế quản chính, động mạch và tĩnh mạch phổi, động mạch và tĩnh mạch phế quản, bạch huyết và các sợi thần kinh của đám rối phổi; mô liên kết xen giữa các thành phần trên và bao quanh phổi.

#### 3.1. Sự phân chia của cây phế quản

Hai phế quản chính phải và trái (bronchi principales dexter et sinister) tách ra từ khí quản ở ngang mức đốt sống ngực IV tạo thành với nhau một góc khoảng  $70^{\circ}$ . So với phế quản chính trái thì phế quản chính phải ngắn hơn, to hơn và chéo hơn, vì vậy dị vật rơi vào đường thở thường vào bên phế quản chính phải. Mỗi phế quản chính khi vào phổi sẽ phân chia nhỏ dần tới các phế nang. Toàn bộ các nhánh phân chia của phế quản gọi là cây phế quản (arbor bronchialis). Sau khi qua rốn phổi, mỗi phế quản chính đi trong phổi theo hướng một trục gọi là thân chính, từ thân chính tách ra các phế quản phân thùy. Sự phân chia này khác nhau giữa hai phế quản chính.

Tiếp đó, các phế quản phân thùy lại phân chia thành các nhánh, rồi các nhánh này lại phân chia nhiều lần thành các phế quản nhỏ dần, các sụn cũng thưa dần rồi đến khi không còn và trở thành các tiểu phế quản trên tiểu thùy rồi các tiểu phế quản tiểu thùy. Tiểu thùy là đơn vị cơ sở của phổi, có đáy là hình đa giác hiện lên bề mặt phổi. Vào trong tiểu thùy, các tiểu phế quản tận sẽ chia thành các tiểu phế quản hô hấp (bronchioli respiratorii) rồi các ống phế nang (ductuli alveolares) và tận hết là các túi phế nang (sacculi alveolares), cuối cùng là các phế nang (alveoli pulmonis). Bao quanh các phế nang là mạng lưới mao mạch. Các khí trong máu và phế nang có thể khuếch tán qua thành các mao mạch và phế nang.

1. Khí quản
2. Phế quản gốc trái
3. Phế quản thùy trên trái
4. Phế quản thùy dưới trái
5. Phế quản thùy giữa phải
6. Phế quản thùy dưới phải
7. Phế quản thùy trên phải
8. Phế quản gốc phải



**Hình 1.43.** Sơ đồ cấu tạo cây phế quản

Phế quản chính phải chia làm ba phế quản thùy (bronchi lobarres) trên, giữa và dưới.

Phế quản thùy trên phải dài độ 1 cái, tách vuông góc với thân chính và chia làm 3 phế quản phân thùy: phế quản phân thùy đỉnh [PQ1] (bronchus segmentalis apicalis) [B1], phế quản phân thùy sau [PQ2] (bronchus segmentalis posterior) [B2] và phế quản phân thùy trước [PQ3] (bronchus segmentalis anterior) [B3].

Phế quản phân thùy giữa phải tách từ thân chính dưới phế quản thùy trên khoảng 2 cm và chia thành hai phế quản phân thùy: phế quản phân thùy bên [PQ4] (bronchus segmentalis lateralis) [B4] và phế quản phân thùy giữa.

Phế quản phân thùy dưới phải bắt đầu ngay dưới chỗ tách phế quản thùy giữa và tận hết khi nó tách phân thùy trên của thùy dưới. Nó tách ra 5 phế quản phân thùy: phế quản phân thùy trên, phế quản phân thùy đáy giữa, đáy trước, đáy bên và đáy sau.

Phế quản chính trái dài khoảng 5 cm, chia làm hai phế quản thùy:

- Phế quản thùy trên trái dài 1,5 - 2 cm, tách ra từ mặt trước phế quản chính trái, tạo thành một góc nhọn với thân chính và chia thành hai phế quản:

+ Phế quản đi vào đỉnh phổi trái và tách thành phế quản phân thùy đỉnh sau [PQ1+2] và phế quản phân thùy trước [PQ3].

+ Phế quản đi vào lưỡi phổi trái (lingula pulmoms sinistri) tách thành hai phế quản: phế quản lưỡi trên [PQ4] (bronchus lingularis superior) [B4] và phế quản lưỡi dưới [PQ5] (bronchus lingularis superior) [B5].

- Ngay dưới chỗ tách ta phế quản thùy trên, phế quản chính trái trở thành phế quản thùy dưới trái. Phế quản thùy dưới trái tách ra làm 5 phế quản phân thùy và cũng mang tên như 5 phế quản phân thùy của phế quản thùy dưới phải.

Dựa vào sự phân chia cây phế quản trong phổi người ta chia phổi thành các phân thùy, gọi là phân thùy phế quản trong phổi (segmenta bronchopuimoha). Như vậy phổi phải có 3 thùy, trong đó thùy trên có 3 phân thùy, thùy giữa có 2 phân thùy và thùy dưới có 5 phân thùy. Phổi trái có hai thùy, trong đó thùy trên có 4 phân thùy, thùy dưới có 5 phân thùy với tên gọi và cách đánh số giống tên gọi là cách đánh số của phế quản phân thùy.

Về cấu tạo, phế quản được cấu tạo bởi 4 lớp: lớp sụn sori, không có ở các tiểu phế quản hô hấp; lớp cơ trơn xếp thành thớ ngang khi co thắt đột ngột gây khó thở; lớp dưới niêm mạc và lớp niêm mạc có các tuyến phế quản.

### **3.2. Sự phân nhánh của động mạch phổi**

Có hai động mạch phổi phải và trái tách ra từ thân động mạch phổi. Động mạch phổi phải chạy ngang sang phải, qua rốn phổi, bắt chéo trước phế quản chính phải ngay dưới phế quản thùy trên. Động mạch phổi trái nhỏ hơn và ngắn hơn chạy chéo lên trên sang trái bắt chéo mặt trước phế quản chính trái ở phía trên phế quản thùy trên. Vào trong phổi, có hai động mạch chạy xoắn quanh thân phế quản chính và cũng phân

chia thành các nhánh thùy, các nhánh cho phân thùy rồi lại tiếp tục phân chia nhỏ dần cho tới mạng mao mạch quanh phế nang.

### **3.3 Tĩnh mạch phổi (venae pulmonales)**

Các lưới mao mạch quanh phế nang tập trung dần để đổ vào các tĩnh mạch quanh tiểu thùy, các tĩnh mạch nhỏ hợp lên thành các tĩnh mạch lớn dần, cuối cùng tạo thành hai tĩnh mạch phổi trên và dưới ở mỗi bên và đổ vào tâm nhĩ trái.

### **3.4. Động mạch và tĩnh mạch phế quản**

Động mạch nuôi dưỡng cho cây phế quản và mô phổi là các nhánh phế quản (ramia bronchiales), nhánh của động mạch chủ ngực.

Tĩnh mạch phế quản (vv. bronchiales). Các tĩnh mạch sâu dẫn máu từ trong phổi đổ vào tĩnh mạch phổi, còn các tĩnh mạch nông dẫn máu từ phế quản ngoài phổi và màng phổi tạt đổ vào tĩnh mạch đơn và bán đơn phụ.

### **3.5. Bạch huyết của phổi**

Các mạch bạch huyết trong nhu mô phổi đổ vào các hạch bạch huyết phổi nằm gần những chỗ chia nhánh của phế quản, rồi từ đó đổ vào các hạch phế quản phổi nằm ở rốn phổi.

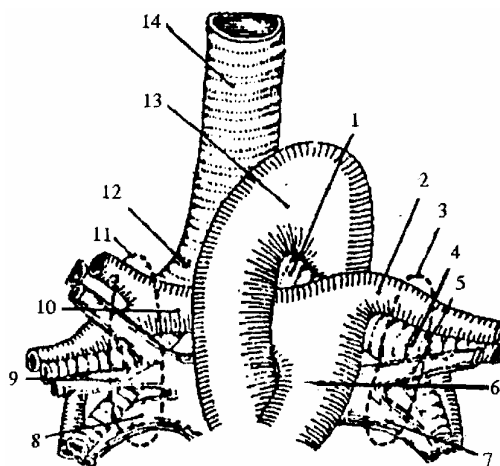
### **3.6. Thần kinh của phổi**

Gồm những nhánh của đám rối phổi (plexus pulmonalis) chạy theo phế quản chính, tạo thành một mạng lưới quây xung quanh phế quản, qua rốn phổi vào phổi chi phổi cho các cơ, niêm mạc của phế quản và cho các phế nang.

## **4. CUỐNG PHỔI (PEDICULUS PULMONIS)**

Cuống phổi bao gồm các thành phần từ ngoài đi vào phổi (phế quản chính, động mạch phổi, động mạch phế quản, thần kinh) hoặc từ trong phổi đi ra qua rốn phổi (tĩnh mạch phổi, tĩnh mạch phế quản, bạch mạch). Phế quản chính, động mạch phổi và tĩnh mạch phổi là những thành phần trực tiếp tham gia vào chức năng hô hấp nên được gọi là cuống phổi chức phận. Các thành phần còn lại có vai trò nuôi dưỡng cho phổi tạo nên cuống phổi dinh dưỡng.

- 1,4. Phế quản góc trái
- 2. Động mạch phổi trái
- 3. Rốn phổi trái
- 5,7. Tĩnh mạch phổi trái
- 6. Thân động mạch phổi
- 8,9. Tĩnh mạch phổi phải
- 10. Động mạch phổi phải
- 11. Rốn phổi phải
- 12. Phế quản góc phải
- 13. Quai động mạch chủ
- 14. Khí quản



**Hình 1.44.** Cường phổi và liên quan của các thành phần ở cường phổi

## 5. MÀNG PHỔI

Màng phổi là bao thanh mạc bọc mặt ngoài phổi, gồm có 2 lá: lá thành lót mặt trong thành ngực. Lá tạng bọc sát mặt ngoài phổi. 2 lá liên tiếp với nhau ở rốn phổi, bình thường giữa 2 lá là một khoang ảo (khoang phế mạc) nhưng khi bệnh lý thì trở thành 1 túi chứa khí hoặc dịch, đè ép vào phổi, gây rối loạn chức năng của phổi.

Màng phổi cũng như phổi có 3 mặt (phế mạc sườn; phế mạc hoành; phế mạc trung thất). ứng với các bờ phổi là các góc phế mạc, có 4 góc phế mạc: góc sườn hoành; góc sườn trung thất trước; góc sườn trung thất sau; góc hoành trung thất. Trong đó góc sườn hoành có nhiều ứng dụng hơn cả vì là nơi thấp nhất của khoang phế mạc.

## 6. ĐỐI CHIẾU CỦA PHỔI VÀ MÀNG PHỔI LÊN LỒNG NGỰC

### 6.1. Đối chiếu của phổi

#### 6.1.1. Điểm cao nhất của đỉnh phổi

Ở sau ngang với đầu sau xương sườn I, ở trước thò lên phía trên xương sườn một 5 cái, trên xương đòn 3 chỉ, cách đường giữa 4 cái.

#### 6.1.2. Bờ trước

Bên phải: từ điểm cao nhất của đỉnh phổi, chạy chéo xuống dưới vào trong bắt chéo phía trong khớp ức sườn I, rồi xuống ngang khớp ức sườn II từ đó thẳng xuống đầu trong sườn VI thì nối với bờ dưới.

Bên trái: tương tự như bên phải, từ điểm cao nhất của đỉnh phổi xuống tới đầu trong sườn IV, rồi chạy vòng ra phía ngoài tới gần đầu ngoài của sườn VI và tiếp nối với bờ dưới.

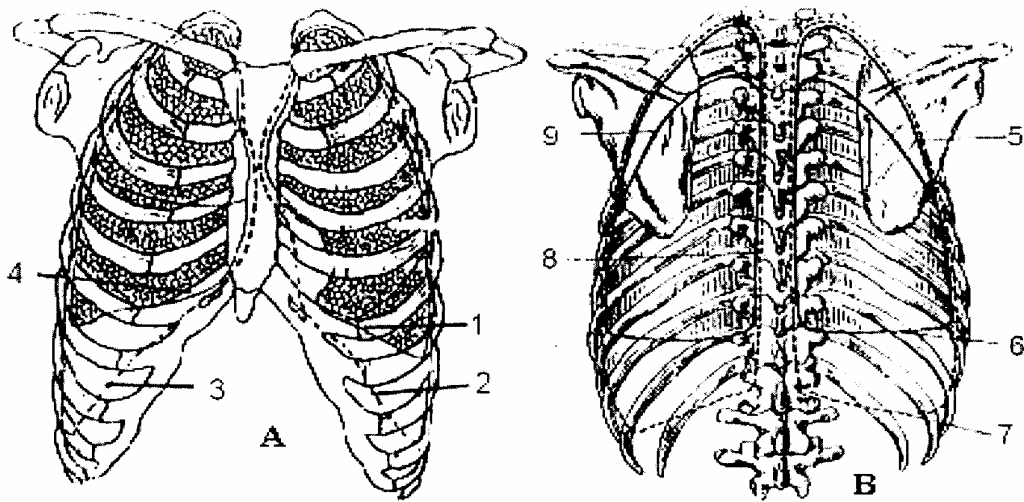
#### 6.1.3. Bờ dưới

Bắt đầu từ chỗ hết của bờ trước, từ đó chạy ngang ra ngoài bắt chéo khoang liên sườn VI trên đường giữa đòn, khoang liên sườn VII trên đường nách, khoang liên sườn

IX ở đường vai, tận hết ở đầu sau xương sườn XI sát cột sống lưng.

#### 6.1.4. Bờ sau

Chạy dọc 2 bên cột sống lưng, từ mỏm ngang đốt sống Th<sub>II</sub> tới đốt sống Th<sub>XI</sub>.



- |                        |                        |                        |
|------------------------|------------------------|------------------------|
| 1. Bờ dưới phổi trái   | 2. Góc sườn hoành trái | 3. Góc sườn hoành phải |
| 4. Bờ dưới phổi phải   | 5. Khe chéo phải       | 6. Bờ dưới phổi phải   |
| 7. Góc sườn hoành phải | 8. Bờ sau phổi trái    | 9. Khe chéo trái       |

**Hình 1.45.** Đối chiếu phổi và màng phổi lên lồng ngực

(A. nhìn mặt trước; B. nhìn mặt sau)

### 6.2. Đối chiếu của màng phổi

#### 6.2.1. Điểm cao nhất của đỉnh màng phổi

Giống đối chiếu của đỉnh phổi.

#### 6.2.3. Góc sườn hoành

Trước tiếp theo góc sườn trung thất trước, rồi chạy ngang ra ngoài và ra sau bắt chéo xương sườn X ở đường nách giữa, bắt chéo xương sườn XI cách đường giữa sau 10 cm và tận hết ở khoang giữa đốt sống ngực XII và đốt sống thắt lưng I.

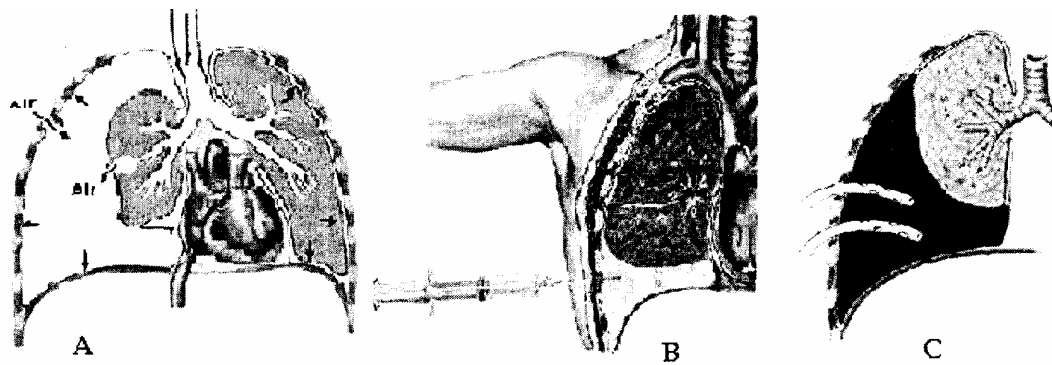
#### 6.2.4. Góc sườn trung thất sau

Đối chiếu lên lồng ngực giống bờ sau của phổi, nhưng đầu dưới xuống thấp hơn phổi tận hết ngang khớp giữa đốt sống ngực XII và thắt lưng I.

### 6.3. Áp dụng

Ở phía trên, màng phổi sát đỉnh phổi, bờ trước, bờ sau của phổi, màng phổi tương tự nhau, còn ở phía dưới thì màng phổi xuống thấp hơn bờ phổi khoảng một khoang gian sườn và thấp nhất ở đường nách sau. Tại đây, phổi bắt chéo xương sườn 9, màng phổi bắt chéo xương sườn 10 nên thường áp dụng chọc thăm dò màng phổi xem có tràn dịch phế mạc ở khoang gian sườn 8 - 9 đường nách sau; chọc hút khí thì thường chọc ở khoang liên sườn 1 - 2 đường giữa đòn. Hiện nay, trên thực tế lâm sàng khi mở màng phổi tối thiểu để đặt dẫn lưu dịch, người ta thường mở ở khoang liên sườn 5 - 6 đường nách giữa hoặc đường nách sau rồi tùy theo hình ảnh tràn dịch để

luồn đầu sonde xuống dẫn lưu.



A. Tràn khí màng phổi;      B. Tràn dịch màng phổi;  
C. Tràn máu màng phổi

**Hình 1.46.** Hình ảnh tràn khí, tràn dịch màng phổi và biểu hiện bệnh lý



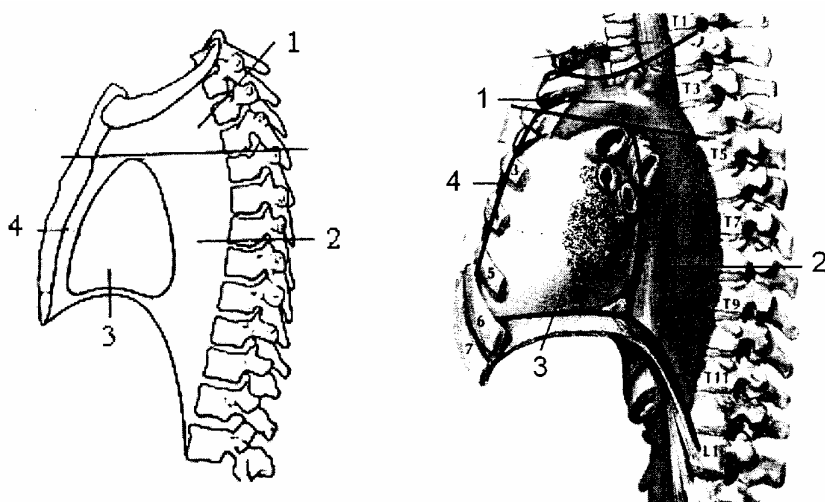
## TRUNG THẮT

Trung thất là một khoang trong lồng ngực giữa 2 ổ màng phổi, là nơi chứa hầu hết các thành phần quan trọng của ngực.

### 1. GIỚI HẠN VÀ PHÂN CHIA

#### 1.1. Giới hạn

Trung thất được giới hạn phía trước bởi mặt sau xương ức và các sụn sườn; phía sau là bởi mặt trước cột sống ngực; ở trên là lỗ trên của lồng ngực, nơi trung thất thông với nền cổ; phía dưới là cơ hoành, nơi các thành phần đi từ ngực xuống bụng và ngược lại; 2 bên là lá thành trung thất của màng phổi.



Hình 1.47. Sơ đồ phân chia trung thất

1, Trung thất trên 2, Trung thất sau 3, Trung thất giữa 4, Trung thất trước

#### 1.2. Phân khu

Theo quy ước, để dễ mô tả, người ta phân chia trung thất thành nhiều khu nhỏ. Có 2 cách phân chia khác nhau.

##### 1.2.1. Quan niệm cổ điển

Chia trung thất thành 2 phần: một mặt phẳng đứng ngang đi qua khí phế quản gốc chia trung thất thành 2 phần là trung thất trước và trung thất sau.

##### 1.2.2. Quan niệm hiện nay

Chia trung thất thành 4 khu.

- Trung thất trên (*mediastinum superius*) nằm ở phía trên mặt phẳng đi ngang qua ngay phía trên màng ngoài tim tức ở phía sau ngang mức khe đốt sống ngực IV và V ở phía trước ngang mức giữa cán ức và thân ức.

- Trung thất trước (*mediastinum anterius*): là một khoang hẹp nằm ngay trước màng ngoài tim và xương ức.

- Trung thất giữa (*mediastinum medianum*): là nơi chứa tim và màng ngoài tim.

- Trung thất sau (*mediastinum posterius*): nằm sau tim và màng ngoài tim.

## 2. TRUNG THẤT TRÊN

Trung thất trên chứa tuyến ức (*thymus*); khí quản (*trachea*); các mạch máu lớn của tim như cung động mạch chủ và các nhánh của nó; thân động mạch phổi; tĩnh mạch chủ trên và các dây thần kinh lang thang và dây thần kinh hoành.

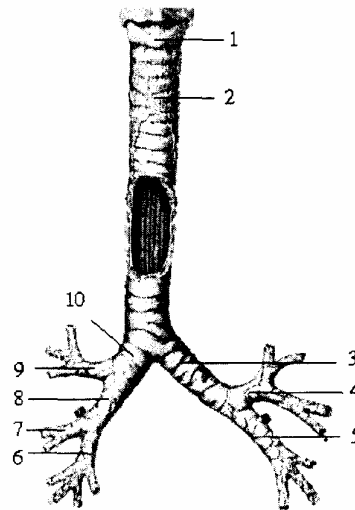
Đa phần các thành phần đã được mô tả theo các bài tương ứng.

### 2.1. Khí quản (trachèa)

Là một ống dẫn khí tiếp theo thanh quản ở ngang đốt sống cổ VI và tận hết ngang đốt sống ngực IV bằng cách chia ra làm 2 phế quản gốc phải và trái. Khí quản là một ống hình trụ dẹt ở phía sau, phồng tròn ở phía trước. Gồm có 16 đến 20 nửa vòng sụn. Ở sau mỗi nửa vòng sụn là tổ chức sợi. Khí quản dài 10 cm. Đường kính 10 - 15 mm. Trong lòng khí quản được phủ một lớp niêm mạc có nhiều nhung mao.

Khí quản chạy chéo từ trên xuống dưới, càng xuống dưới càng chui vào sâu và chia làm hai đoạn liên quan.

1. Sụn nhẫn
2. Khí quản
3. Phế quản chung trái
4. Phế quản thùy trên trái
5. PQ thùy dưới trái
6. PQ thùy dưới phải
7. PQ thùy giữa phải
8. Phế quản trung gian
9. Phế quản thùy trên
10. Phế quản chung phải



**Hình 1.48.** Sơ đồ khí phế quản

#### 2.1.1. Đoạn cổ (*portio cervicalis*)

Kể từ đốt sống cổ VI đến đốt sống ngực II.

- Ở trước từ nông vào sâu có: da, tổ chức tế bào dưới da, cân cổ nông, cân cổ giữa với các cơ dưới móng. Tuyến ức (ở trẻ dưới 3 tuổi), eo tuyến giáp phủ phía trước các vòng sụn khí quản 2, 3, 4.

- Ở mặt sau: có thực quản nằm hơi lệch sang trái.

- Ở hai mặt bên: liên quan với thùy bên tuyến giáp trạng, động mạch giáp dưới và dây thần kinh quặt ngược X.

#### 2.1.2. Đoạn ngực (*portio thoracalis*)

Từ đốt sống ngực II đến đốt sống ngực IV:

- Ở trước từ nông vào sâu có: da, tổ chức tế bào dưới da, đến xương ức, xương sườn, xương đòn, thân tĩnh mạch cánh tay đầu trái, thân động mạch cánh tay đầu và động mạch cánh gốc trái ở phía dưới 2 động mạch này, chỗ chia làm 2 phế quản, là quai động mạch chủ và ngành phải của thân động mạch phổi.

- Mặt sau vẫn liên quan với thực quản.

- Bên phải liên quan với quai tĩnh mạch đơn lớn, thân động mạch cánh tay đầu phải, dây thần kinh X phải.

- Bên trái liên quan với phần ngang của quai động mạch chủ, động mạch cánh gốc trái, thần kinh X trái và dây quặt ngược trái.

### 3. TRUNG THẤT TRƯỚC

Chỉ chứa một ít tổ chức liên kết và một vài hạch bạch huyết nhỏ.

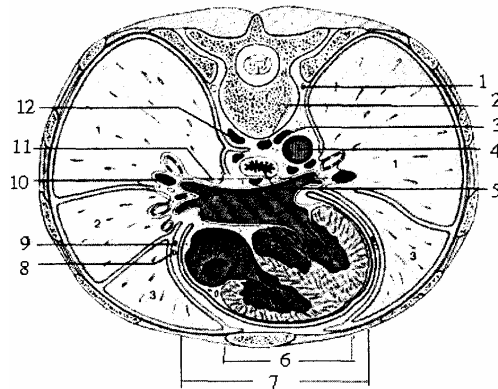
### 4. TRUNG THẤT GIỮA

Chứa tim và màng ngoài tim (đã học trong bài tim).

### 5. TRUNG THẤT SAU

Là một ống dài hẹp, chứa nhiều thành phần quan trọng nối liền 3 phần cổ ngực - bụng như thực quản, động mạch chủ ngực, hệ tĩnh mạch đơn, ống ngực, dây thần kinh lang thang phải và trái (thần kinh X), dây thần kinh hoành, hạch thần kinh giao cảm.

1. Thân giao cảm trái
2. Đốt sống ngực VIII
3. Tĩnh mạch bán đơn
4. Động mạch chủ ngực
5. Thực quản
6. Màng phổi
7. Cân nội ngực
8. Thần kinh hoành
9. Động mạch hoành
10. Động mạch phổi
11. Xoang chéo
12. Tĩnh mạch đơn lớn



**Hình 1.49.** Thiết đồ cắt ngang đốt sống ngực VIII (qua trung thất)

#### 5.1. Các thành phần của trung thất sau

##### 5.1.1. Thực quản (*oesophagus*)

Là một ống cơ dẹt, tiếp theo hầu, ngang đốt sống cổ 6 đến đốt sống ngực XI Thực quản từ ngực chui qua lỗ thực quản của cơ hoành xuống bụng tiếp nối với dạ dày bởi lỗ tâm vị. Nửa trên thực quản dẹt theo chiều trước sau, nửa dưới hơi tròn. Dài 25 cm, đường kính 2,2 cm từ cổ xuống bụng có 3 chỗ hẹp lần lượt từ trên xuống. Ở trên

ứng với sụn nhẫn, giữa ứng với quai động mạch chủ, dưới ứng với lỗ thực quản của cơ hoành. Mặt trong thực quản, nhẫn màu hồng nhạt, chỗ nổi dạ dày có van tâm vị thực quản. Thực quản chia làm 4 đoạn liên quan:

- *Đoạn cổ.*

Thực quản liên quan với:

- Ở phía trước: trên liên quan với khí quản (khí quản hơi lệch sang phải so với thực quản) và dây thần kinh quặt ngược X trái, được bọc trong bao cân gọi là bao tạng cổ.

- Ở sau là cân cổ sâu.

- Ở hai bên liên quan với thùy bên tuyến giáp, bó mạch cánh, riêng bên phải liên quan với dây thần kinh quặt ngược X phải (đi phía trước thực quản).

- *Đoạn ngực:*

- Ở trước liên quan với khí quản, chỗ chia đôi của khí quản, phế quản gốc trái, với các động mạch phế quản và động mạch phổi trái. Dưới phế quản gốc trái, thực quản tiếp giáp với túi cùng Haller của màng ngoài tim qua túi cùng này liên quan với tâm nhĩ trái.

- Ở sau: thực quản chạy sát mặt trước cột sống, khi tới đốt sống ngực IV liên quan (*từ phải sang trái*) tính mạch đơn lớn, ống ngực, động mạch chủ ngực.

- Hai bên từ đốt sống Trủy trở xuống, thực quản tiếp giáp với phổi, màng phổi và 2 dây thần kinh X, lúc đầu 2 dây X đi dọc 2 bên, xuống dưới dây X phải đi ra sau, dây X trái đi ra mặt trước thực quản.

- *Đoạn cơ hoành:*

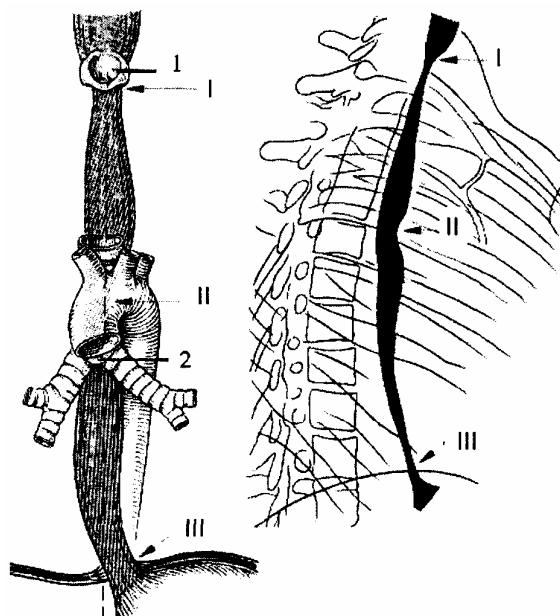
Thực quản cùng với hai dây thần kinh lang thang (dây XI chui qua lỗ thực quản của cơ hoành xuống bụng).

- *Đoạn bụng:*

Đoạn này dài 2 cm, ở trước qua phúc mạc liên quan với mặt sau gan, mặt sau áp sát vào cột trụ trái của cơ hoành và liên quan với động mạch chủ bụng.

### 5.1.2. Hệ tĩnh mạch đơn

Gồm có một thân chung là tĩnh mạch đơn lớn hai tĩnh mạch đơn nhỏ. Hệ tĩnh mạch đơn có thể coi là cầu nối giữa hệ tĩnh mạch chủ trên và hệ tĩnh mạch chủ dưới.



**Hình 1.50.** Sơ đồ thực quản và những chỗ hẹp

1. Thanh quản      2. Cung động mạch chủ

I. Chỗ cung sụn nhẫn tỳ vào thực quản

II. Chỗ cung động mạch chủ tỳ vào

III. Chỗ thực quản chui qua cơ hoành

- *Tĩnh mạch đơn lớn (v. azygos)*

Được cấu tạo bởi 2 rễ:

- Rễ ngoài do tĩnh mạch liên sườn XII và tĩnh mạch thắt lưng bên phải.
- Rễ trong là một nhánh tách từ mặt sau tĩnh mạch chủ dưới hoặc ở mặt sau tĩnh mạch thận phải.

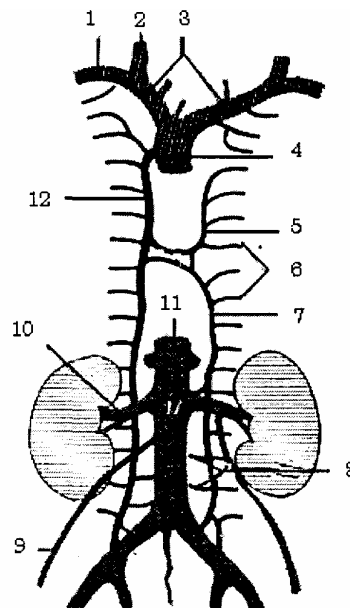
Cả 2 rễ trên hợp thành tĩnh mạch đơn lớn, đi dọc theo bờ phải thực quản, khi tới ngang đốt sống ngực IV thì cong ra trước thành quai tĩnh mạch đơn lớn, tới đổ vào mặt sau tĩnh mạch chủ trên.

Trên đường đi của tĩnh mạch đơn lớn nó nhận máu của các tĩnh mạch liên sườn bên phải, tĩnh mạch thực quản tĩnh mạch màng ngoài tim và 2 tĩnh mạch bán đơn (*hay tĩnh mạch đơn nhỏ*).

- *Tĩnh mạch đơn nhỏ trên hay bán đơn trên (v. hemiazygos superior)*

Do 6 hoặc 7 tĩnh mạch liên sườn trái trên tạo thành, chạy từ trên xuống dưới ngang đốt sống ngực 6, thì cong sang phải đổ vào tĩnh mạch đơn lớn.

1. Tĩnh mạch dưới đòn phải
2. Tĩnh mạch cánh trong
3. Tĩnh mạch cánh tay đầu
4. Tĩnh mạch chủ trên
5. Tĩnh mạch đơn nhỏ trên
6. Các tĩnh mạch gian sườn
7. Tĩnh mạch đơn nhỏ dưới
8. Tĩnh mạch thắt lưng
9. Tĩnh mạch sinh dục
10. Tĩnh mạch thận phải
11. Tĩnh mạch chủ dưới
12. Tĩnh mạch đơn lớn



**Hình 1.51.** Sơ đồ hệ tĩnh mạch đơn

- *Tĩnh mạch đơn nhỏ dưới hay bán đơn dưới (v. hemiazygos inferior)*

Do 2 rễ giống như tĩnh mạch đơn lớn, nhận 5 - 6 tĩnh mạch liên sườn trái dưới, lên trên đến xương sườn 7, cong sang phải đổ vào tĩnh mạch đơn lớn.

### 5.1.3. Ống ngực (*ductus thoracalis*)

Là ống bạch huyết to nhất cơ thể, thu nhận hầu hết bạch huyết của cơ thể, trừ nửa phải của đầu, cổ, ngực, chi trên bên phải (do ống BH phải đổ về TM dưới đòn phải).

Ống ngực dài khoảng 20 cm, đường kính 3 mm, bắt đầu từ chỗ phình ở ngang mức đốt sống thắt lưng I hay đốt sống ngực XII. Nếu bắt nguồn từ vùng bụng thì đoạn

đầu phình to gọi là bể bạch huyết Pecquet bể này do 2 thân bạch huyết đổ vào; 2 thân thất lưng nhận bạch huyết toàn bộ các tạng tiêu hoá nằm trong ổ bụng.

- *Liên quan đoạn bụng*

Ống ngực nằm ở bên phải động mạch chủ ngực và trước trụ phải cơ hoành.

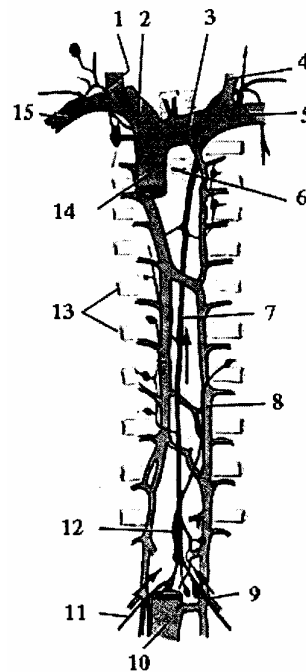
- *Liên quan đoạn ngực*

Ống ngực đi ở sườn phải của động mạch chủ đi chéo lên trên hơi sang trái. nằm hoàn toàn ở bên trái tĩnh mạch đơn lớn, nằm trước các tĩnh mạch liên sườn phải và 2 tĩnh mạch bán đơn.

- *Liên quan đoạn cổ*

Ống ngực quặt ra trước thành 1 quai. Quai này đi trên đỉnh phổi từ sau ra trước vòng lên trên quai động mạch dưới đòn trái tới đổ vào tĩnh mạch dưới đòn trái hoặc đổ vào ngã 3 tĩnh mạch Pirogoff ở nền cổ.

1. Thân bạch huyết phải
2. TM cánh tay đầu phải
3. TM cánh tay đầu trái
4. TM cánh trong
5. TM dưới đòn trái
6. Cột sống
7. Ống ngực
8. TM bán đơn
9. Thân thất lưng trái
10. TM chi dưới
11. Thân thất lưng phải
12. Bể bạch huyết Pecquet
13. Xương sườn
14. TM chủ trên
15. TM dưới đòn



**Hình 1.52.** Sơ đồ ống ngực

#### 5.1.4. Hai dây thần kinh lang thang (dây thần kinh X)

- *Dây thần kinh lang thang phải hay dây X phải (n. vngus dexter)*

Từ vùng cổ xuống dây X phải bắt chéo phía trước động mạch dưới đòn phải rồi đi ở bên phải khí quản, ở phía trong quai tĩnh mạch đơn lớn, phía sau cuống phổi phải, thần kinh đi dọc bờ phải thực quản rồi chạy ra sau.

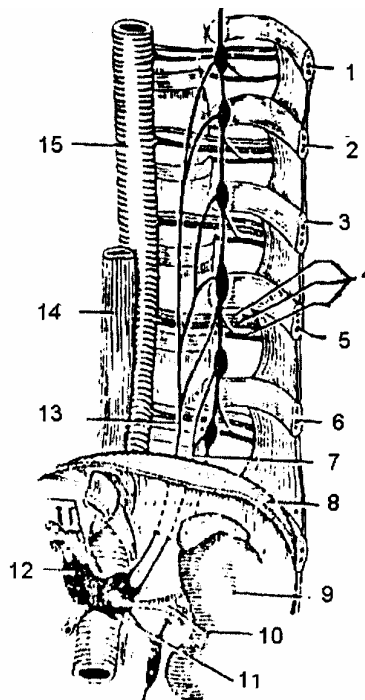
- *Dây thần kinh lang thang trái hay dây X trái (n. vagus sinister)*

Từ vùng cổ xuống dây X trái bắt chéo phía trước ngoài quai động mạch chủ ở trung thất trước, đi vào trung thất sau ở sau cuống phổi trái, chạy theo bờ trái thực quản rồi chạy ra trước.

### 5.1.5. Chuỗi hạch giao cảm cạnh sống

Ở trung thất sau còn có các hạch giao cảm, chúng xếp thành 2 chuỗi hạch nằm dọc 2 bên cột sống.

1. Xương sườn VI
2. Xương sườn VII
3. Xương sườn VIII
4. Bó mạch thần kinh hoành
5. Xương sườn IX
6. Xương sườn X
7. Dây tạng bé
8. Cơ hoành
9. Thận
10. Động mạch thận
11. Hạch chủ thận
12. Hạch đám rối thận tạng
13. Dây tạng lớn
14. Thực quản
15. Động mạch chủ ngực

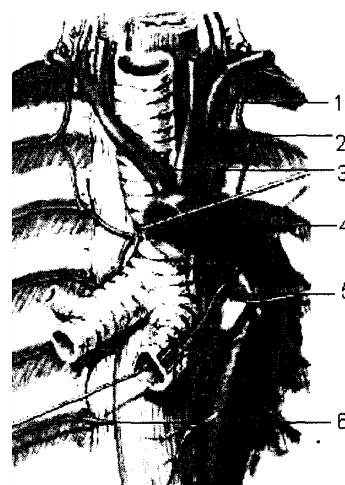

**Hình 1.53.** Sơ đồ cấu tạo các dây thần kinh tạng

### 5.1.6. Quai động mạch chủ và động mạch chủ ngực

Từ trung thất, cong lên trên sang trái và ra sau, tới sườn trái Trủy. Trên đường đi động mạch tách các nhánh: động mạch vành, thân tay đầu, cánh chung trái, dưới đòn trái.

1. Động mạch dưới đòn trái
2. Động mạch cánh gốc trái
3. Thân động mạch cánh tay đầu
4. Quai động mạch chủ
5. Động mạch phế quản
6. Động mạch liên sườn



**Hình 1.54.** Các nhánh ở ngực của động mạch chủ ngực

Động mạch chủ ngực từ D<sub>IV</sub> tới cơ hoành, dọc sườn trái cột sống và tách ra: động

mạch phế quản, động mạch trung thất, các nhánh thực quản và các động mạch liên sườn (4 - 12).

Qua cơ hoành, động mạch chủ ngực đổi tên thành động mạch chủ bụng tiếp tục đi xuống.

## **5.2. Liên quan các thành phần trong trung thất sau**

Vì trung thất sau là một ống hẹp nên các thành phần nằm trong trung thất sau có mối liên quan mật thiết với nhau. Một khối u của trung thất sau có thể chèn ép vào tất cả các thành phần này gây ra các rối loạn chức năng do chèn ép. Nếu lấy thực quản làm mốc thì liên quan các thành phần trong trung thất sau gồm có:

- Phía trước trên thực quản là khí phế quản, trước dưới thực quản là tâm nhĩ trái và xoang chéch màng ngoài tim. Khi tâm nhĩ trái phì đại (giãn) đè vào mặt trước thực quản gây khó nuốt và có thể phát hiện bằng chụp X-quang ngực từ phía bên sau khi cho bệnh nhân uống thuốc cản quang.

- Phía sau thực quản: ở giữa là ống ngực, bên trái là động mạch chủ ngực và các tĩnh mạch bán đơn; bên phải là tĩnh mạch đơn. Sau nữa và ở xa 2 bên sườn cột sống là chuỗi hạch giao cảm ngực.

- Hai bên thực quản là 2 dây thần kinh lang thang nhưng xuống dưới thì dây trái lẩn ra trước, dây phải đi ra sau thực quản.

Tất cả các hành phần trên được bao bọc bởi một tổ chức tế bào liên kết mỡ dày mỏng tùy chỗ. Tổ chức này liên tiếp với tổ chức liên kết ở nền cổ, trung thất trước và tổ chức dưới phúc mạc, các áp xe ở trung thất sau có thể lan tới các vùng lân cận đó.

Ngoài ra còn có các hạch bạch huyết nằm rải rác trong trung thất sau, khi các hạch viêm sưng to hoặc một khối u trong trung thất có thể gây chèn ép vào các thành phần trong trung thất sau gây hội chứng trung thất (khó nuốt, khó thở, phù nền cổ và phần trên ngực...).



## Chương 2

# GIẢI PHẪU HỆ TIÊU HÓA

## PHÚC MẠC

### 1. ĐẠI CƯƠNG

#### 1.1. Định nghĩa

Phúc mạc hay màng bụng (*peritoneum*) là một thanh mạc phủ tất cả các thành của ổ bụng, bao bọc các tạng thuộc bộ máy tiêu hoá (kể cả các bó mạch thần kinh của tạng đó) và che phủ phía trước, hoặc phía trên các tạng tiết niệu và sinh dục.

#### 1.2. Hình tượng về phúc mạc

Ta xem phúc mạc như một lớp sơn quét không để hở một chỗ nào trong ổ bụng, các tạng, các mạch, thần kinh chạy vào các tạng đó hay từ tạng nọ đến tạng kia.

#### 1.3. Một số khái niệm

- Ổ bụng (*cavum abdominis*) là khoang kín giới hạn xung quanh là thành bụng, trên là cơ hoành, dưới là đáy chậu. Trong ổ bụng chứa tất cả các tạng và chứa phúc mạc.

- Ổ phúc mạc (*cavum peritonei*) là một khoang kín (trừ ở nữ) nằm trong ổ bụng giới hạn bởi phúc mạc tạng và phúc mạc thành. Ổ phúc mạc là một khoang ảo vì các thành của nó áp sát vào nhau và áp sát vào thành bụng.

- Phúc mạc thành (*peritoneum parietale*): là phần phúc mạc lót mặt trong thành bụng.

- Phúc mạc tạng (*peritoneum viscerale*): là phần phúc mạc bọc mặt ngoài các tạng.

Liên tiếp giữa phúc mạc thành và phúc mạc tạng là các nếp phúc mạc gồm:

+ Mạc treo (*meso*): treo các tạng thuộc ống tiêu hoá vào thành bụng, có nhiều mạch máu đi kèm.

+ Mạc chằng hay dây chằng (*ligamentum*): buộc vào thành bụng, các tạng không thuộc ống tiêu hoá có ít mạch thần kinh.

+ Mạc nối (*omentum*): nối tạng nọ và tạng kia và cũng có mạch máu, thần kinh đi kèm.

- Tạng trong ổ phúc mạc là tạng nằm hoàn toàn trong ổ phúc mạc, không có phúc mạc tạng bao phủ, buồng trứng là tạng duy nhất nằm trong ổ phúc mạc.

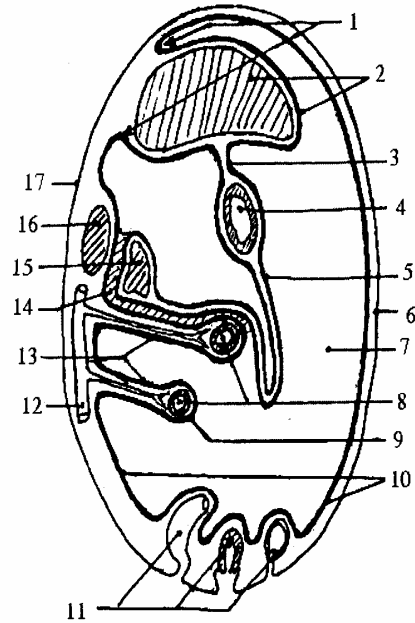
- Tạng trong phúc mạc là tạng được phúc mạc che phủ, mặt ngoài của các tạng có mạc treo hoặc mạc chằng.

- Tạng ngoài phúc mạc là tạng chỉ có một phần phúc mạc che phủ, mặt ngoài của tạng không có mạc treo hoặc mạc chằng. Người ta chia ra làm 2 loại:

+ Tạng sau phúc mạc như thận, niệu quản.

+ Tạng dưới phúc mạc gồm các tạng niệu dục trong chậu hông bé như bàng quang túi tinh, tử cung...

1. Dây chằng gan
2. Gan và phúc mạc gan
3. Mạch nối nhỏ
4. Dạ dày
5. Mạc nối lớn
6. Thành bụng trước
7. Ổ phúc mạc lớn
8. Tạng trong phúc mạc tự do
9. Phúc mạc tạng (áo thanh mạc)
10. Phúc mạc thành
11. Tạng ngoài (dưới), thanh mạc
12. Động mạch chủ bụng
13. Mạc treo và các động mạch tới tạng
14. Mạc dính
15. Tạng trong phúc mạc dính vào thành bụng sau
16. Tạng ngoài (sau) phúc mạc
17. Thành bụng sau

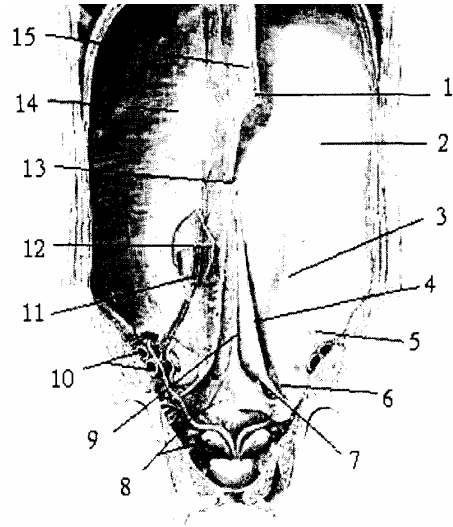


**Hình 2.1.** Hình tượng về các thành phần của phúc mạc

Tạng bị thành hoá là tạng lúc đầu được phúc mạc che phủ nhưng sau đó cả mạc treo và phúc mạc tạng dính vào phúc mạc thành của thành bụng sau trong như trật ra ngoài phúc mạc như tá tràng, kết tràng lên và xuống.

Tạng dưới thanh mạc là tạng nằm trong phúc mạc nhưng phúc mạc che phủ tạng này rất dễ bóc tách ra khỏi tạng nhất là khi viêm phúc mạc dày lên. ứng dụng trong phẫu thuật cắt tạng dưới thanh mạc.

1. Dây chằng tròn và các tĩnh mạch cạnh rốn
2. Phúc mạc thành
3. Nếp rốn ngoài (thùng ĐM trên vị)
4. Nếp rốn trong (thùng ĐM rốn)
5. Hòn ngoài
6. Hố bẹn giữa
7. Hố bẹn trong
8. Túi tinh và ống tinh
9. Dày treo bàng quang (dây chằng rốn giữa,
10. Động, tĩnh mạch chủ ngoài
11. Bó mạch trên vị
12. Đường cung (cung Douglase)
13. Rốn
14. Mạc ngang bụng
15. Dây chằng liềm



**Hình 2.2.** Các nếp và các hố của phúc mạc

- Các cấu trúc khác:

+ Túi cùng (*excavatio*): là do các lá phúc mạc lách giữa các tạng ổ chậu hông tạo nên là nơi thấp nhất của ổ phúc mạc mà dịch trong ổ bụng khi có bệnh lý thường đọng lại như túi cùng bàng quang - sinh dục, túi cùng sinh dục - trực tràng.

+ Hố (*fossa*): là do phúc mạc thành lót vào chỗ lõm của thành bụng như hố trên bàng quang, hố bẹn...

+ Ngách (*recessus*): do lá phúc mạc lách giữa các tạng hay thành bụng tạo nên một rãnh hay một hốc nhưng không phải là chỗ thấp nhất trong ổ bụng như ngách tá tràng, ngách sau manh tràng...

+ Nếp (*plica*): là nơi phúc mạc bị đội lên đây lồi vào trong như nếp tá tràng, nếp rốn...

## **2. CẤU TẠO VÀ CHỨC NĂNG CỦA PHÚC MẠC**

### **2.1. Cấu tạo của phúc mạc**

Phúc mạc gồm có 2 lớp:

- Lớp thanh mạc là lớp tế bào thượng mô trơn láng óng ánh và tiết ra một lớp dịch mỏng làm thấm ướt phúc mạc để trượt lên nhau dễ dàng. Khi bị viêm hay trầy sát thì các tạng rất dễ dính vào nhau hoặc dính vào thành bụng.

- Lớp dưới thanh mạc là tổ chức sợi liên kết có độ đàn hồi cao, nhờ đó mà phúc mạc có độ chắc chắn và đàn hồi, giúp ta khâu nối các tạng có phúc mạc rất dễ dàng.

### **2.2. kích thước của phúc mạc**

Phúc mạc gấp thành nếp trong ổ bụng nên diện tích rất rộng, tương đương với diện tích da cơ thể.

### **2.3. Mạch, thần kinh của phúc mạc**

Phúc mạc không có mạch máu riêng mà do các nhánh lân cận tách từ thành bụng hoặc các tạng mà nó bao bọc. Thần kinh của phúc mạc là các sợi cảm giác và vận mạch, tách từ thần kinh hoành, thần kinh gian sườn XI, XII và các nhánh của đám rối thất lưng - cùng. Phúc mạc thành rất nhạy cảm với cảm giác đau còn phúc mạc tạng thì không có cảm giác.

### **2.4. Vai trò và chức năng của phúc mạc**

- Phúc mạc lót mặt trong ổ bụng và bao bọc các tạng để che chở và làm cho thành các tạng vững chắc thêm.

- Nhờ tính trơn láng giúp cho các tạng di động dễ dàng

- Có vai trò đề kháng với sự nhiễm trùng. Khi bị chấn thương hay nhiễm trùng phúc mạc tiết dịch. Khi có nhiễm trùng phúc mạc đến quây cô lập tạng viêm. Khi phúc mạc bị viêm, tính trơn láng mất gây dính phúc mạc.

- Phúc mạc có khả năng hấp thụ rất nhanh nhờ có diện tích bề mặt rộng nên khi tiêm dịch vào phúc mạc sẽ được hấp thụ ngay.

- Chức năng phụ của phúc mạc là dự trữ mỡ.

### 3. PHÔI THAI CỦA PHÚC MẠC

Lúc phôi thai phúc mạc bọc một ống thẳng giữa ổ bụng (ống tiêu hoá) nhưng về sau, do ổ bụng ngắn và hẹp nên có đoạn phải quay, phải cuộn phải lật sang bên. Muốn hiểu phúc mạc phải hiểu phôi thai ống tiêu hoá.

#### 3.1. Ống tiêu hoá phôi thai

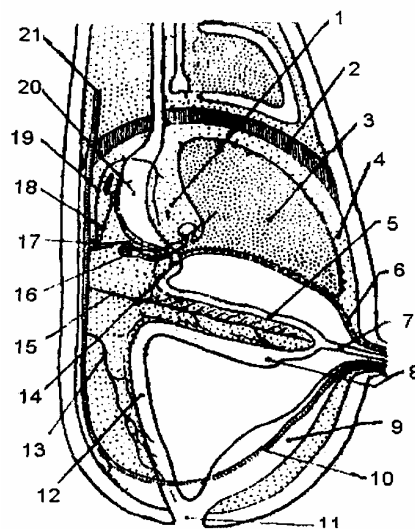
Lúc phôi thai ống tiêu hoá là một ống thẳng đứng giữa ổ bụng và được treo vào thành bụng bởi mạc treo vị sau và dạ dày còn được treo vào thành bụng trước bởi mạc treo vị trước (có tĩnh mạch rốn chạy theo bờ dưới mạc này).

##### 3.1.1. Ống tiêu hoá có 4 đoạn

- Quai dạ dày: bờ trước lõm, bờ sau lồi.
- Quai tá tràng.
- Quai ruột (hay quai rốn) có hai ngành trên và dưới: hai ngành nối với nhau bởi ống noãn hoàng (vitellin) chạy vào thừng rốn.
- + Ngành trên: phát triển thành hàng tràng.
- + Ngành dưới: trước ngành dưới có nụ manh tràng sẽ thành ruột tịt; đoạn trên nụ manh tràng sẽ thành hồi tràng, đoạn dưới sẽ thành kết tràng lên và kết tràng ngang.
- Ruột cuối đi đến hậu môn sẽ thành kết tràng xuống và trực tràng. Đoạn này cùng nang niệu chạy vào ổ nhóp (cloaca).

Sau khi rụng rốn ống noãn hoàng bịt lại, di tích là túi Meckel - Khi viêm có hội chứng giống ruột thừa, ở thai nhi có một phần ống noãn hoàng ở trong thừng rốn, cần phải buộc cách xa rốn 8 - 10 cm để không buộc phải ống này. Nang niệu từ rốn tới ổ nhóp, phân giữa thán bàng quang, dưới hẹp thành niệu đạo và trên thành dây treo bàng quang.

- |                                   |                   |
|-----------------------------------|-------------------|
| 1. Mạc treo vị trước              | 2. Cơ hoành       |
| 3. Gan                            | 4. Mạc chằng liềm |
| 5. Quai ruột                      | 6. Dây chằng tròn |
| 7. Ống noãn hoàng                 | 8. Nụ manh tràng  |
| 9. Nang niệu                      | 10. Động mạch rốn |
| 11. Ổ nhóp                        | 12. Ruột cuối     |
| 13. Động mạch mạc treo tràng dưới |                   |
| 14. Quai tá tràng                 |                   |
| 15. Động mạch mạc treo tràng trên |                   |
| 16. Nụ tụy lưng                   | 17. Động mạch gan |
| 18. Động mạch lách                |                   |
| 19. Động mạch vị trái             |                   |
| 20. Quai dạ dày                   |                   |
| 21. Động mạch chủ lưng            |                   |



**Hình 2.3.** Sơ đồ ống tiêu hoá lúc phôi thai

### 3.1.2. Ống tiêu hoá được treo vào thành bụng sau nhờ có mạc treo

Mạc treo nằm ở chính giữa, gồm 4 đoạn tương ứng 4 đoạn ống tiêu hoá (đó là mạc treo vị sau, mạc treo tá tràng, mạc treo ruột chung và mạc treo ruột cuối). Riêng dạ dày và nửa trên quai tá tràng còn được treo vào thành bụng trước cho tới rốn bởi mạc treo vị trước.

### 3.1.3. Ống tiêu hoá được cấp máu bởi 3 động mạch

Động mạch thân tạng (*acoeliacus*): chia làm 3 nhánh:

- + Động mạch gan nhỏ (nhánh trên) tới tâm vị.
- + Động mạch gan lớn (nhánh dưới) tới môn vị.
- + Động mạch tỳ (nhánh giữa) tới bờ cong lớn dạ dày cấp máu cho dạ dày, tá tràng, gan, tỳ và tụy.

- Động mạch mạc treo tràng trên (*a. mesenterica superior*) chạy tới ống nối hoàng cấp máu cho hãm, hồi tràng, kết tràng lên và kết tràng ngang.

- Động mạch mạc treo tràng dưới (*a. mesenterica inferior*): Chạy xuống dọc trực tràng cấp máu cho kết tràng xuống, kết tràng chậu hông và trực tràng.

### 3.2. Sự phát triển của ống tiêu hoá dưới cơ hoành

Ống tiêu hoá phát triển nhanh trong ổ bụng hẹp và ngắn vì vậy phải quay, cuộn, lật cùng một lúc ở cả 3 đoạn:

- Dạ dày quay trong khu mạch tạng
- Quai ruột chung cuộn và quay quanh động mạch mạc treo tràng trên.
- Ruột cuối lật sang bên quanh động mạch mạc treo tràng dưới.

#### 3.2.1. Sự quay của dạ dày

Mạc treo vị sau do sự giãn mỏng của vách gan ruột thành hậu cung mạc nối nên được giãn mỏng vì thế dạ dày có thể quay được và quay theo hai trục:

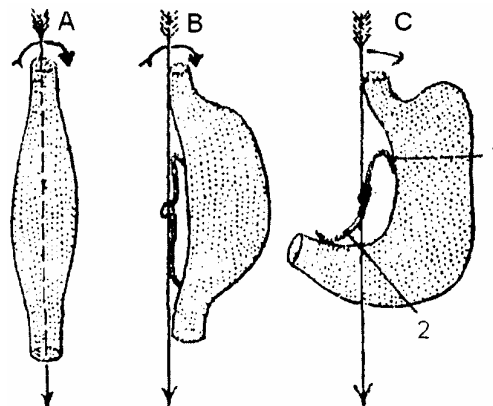
- Theo trục dọc dạ dày lật sang bên, mặt trái trở thành mặt trước.
- Theo trục ngang (trước sau) tâm vị ngã sang trái, môn vị ngã sang phải.

1. Động mạch vị trái

2. Động mạch gan chung

A, B. Quay theo trục đứng (bờ cong lớn sang trái; mặt trái ra trước)

C. Quay theo trục nằm ngang trước sau (môn vị sang phải; tâm vị sang trái)



Hình 2.4. Sự quay của dạ dày

### 3.2.2. Sự xuất hiện của ngách gan ruột

Mặt phải mạc treo vị sau tách ra 1 trẻ tạo nên ngách gan ruột, ngách này thọc lên mũi cơ hoành để thành tiền đình hậu cung mạc nối. Có hai ngách hai bên:

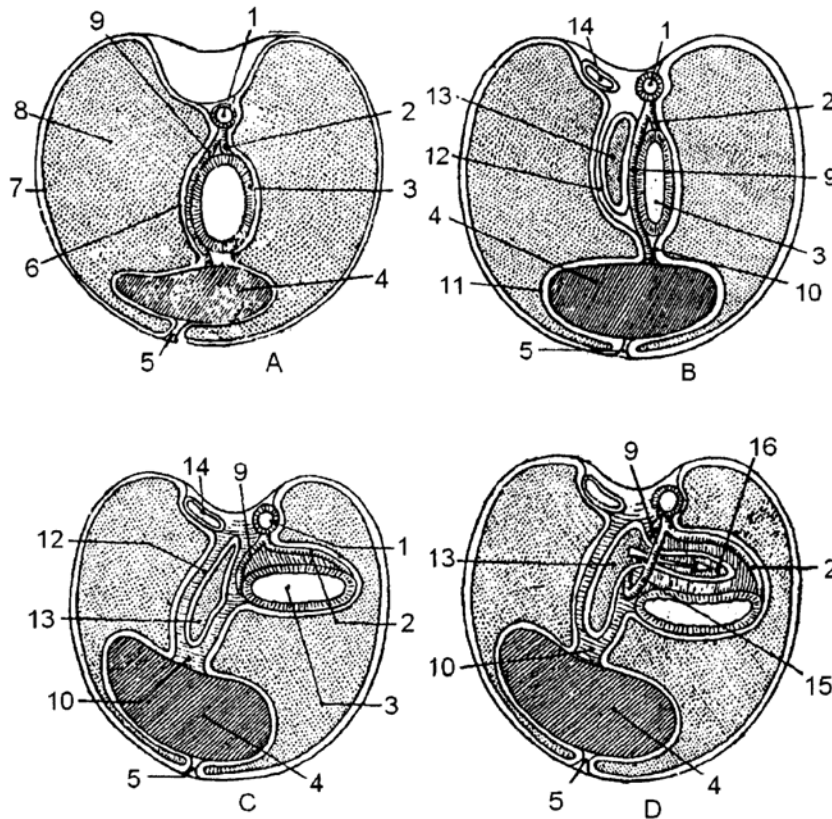
- Mạc treo gan chủ: từ gan tới tĩnh mạch chủ dưới
- Mạc treo vị: từ dạ dày tới động mạch chủ.

Ngách gan ruột phát triển theo 2 bề để tạo thành hậu cung mạc nối.

- Bề ngang lách sau dạ dày tới thành bụng trái.
- Bề dọc thọc sườn tận xương mu (túi mạc nối).

Hai động mạch vị gan nhỏ và lớn cũng quay theo tạo lên hai liềm động mạch giới hạn lỗ túi mạc nối là ranh giới giữa tiền đình và hậu cung chính.

Gan phát sinh trong mạc treo vị trước và phát triển sang phải và mạc treo vị trước sẽ thành: mạc chằng liềm, phúc mạc, gan và mạc nối vị gan (mạc nối nhỏ). Từ trước ra sau:



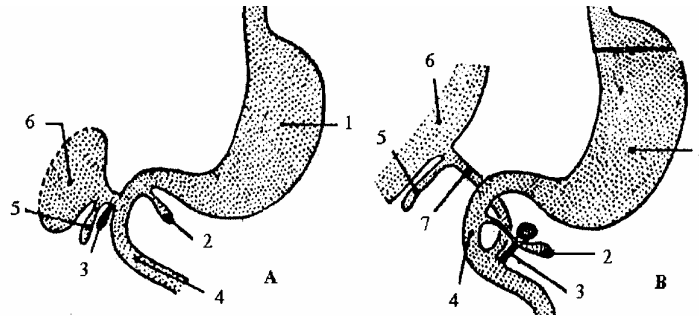
- |                     |                      |                               |
|---------------------|----------------------|-------------------------------|
| 1. Động mạch chủ    | 7. Lá thành phúc mạc | 12. Mạc treo gan chủ          |
| 2. Động mạch lách   | 8. Khoang phúc mạc   | 13. Ngách gan ruột            |
| 3. Dạ dày           | 9. Động mạch gan     | 14. Tĩnh mạch chủ dưới        |
| 4. Gan              | 10. Mạc treo vị gan  | 15. Động mạch trái            |
| 5. Mạc chằng liềm   | 11. Phúc mạc gan     | 16. Ngách gan ruột phát triển |
| 6. Là tạng phúc mạc |                      |                               |
- A. Vị trí dạ dày và gan lúc chưa quay và lật      B. Sự hình thành ngách gan ruột  
C. Ngách gan ruột phát triển      D. Ngách gan ruột phát triển sang trái

**Hình 2.5.** Sơ đồ phát triển của ngách gan ruột

- Tụy được sinh ra từ 2 nụ: nụ lưng thành thân tụy, nụ bụng thành đầu tụy Đầu tụy ở trong mạc treo tá tràng, thân tụy ở trong mạc treo vị sau, vì vậy có hai ống dẫn tụy, ống tụy chính ở thân, ống tụy phụ ở đầu tụy.

- Tỳ phát sinh chậm, giữa thành trái của hậu cung vì thế mạc nối vị - tỳ bị chia thành 2 phần: mạc nối vị - tỳ (ở trước), mạc nối tụy - tỳ (ở sau).

1. Dạ dày
2. Nụ tụy bụng
3. Nụ tụy lưng
4. Tá tràng
5. Túi mật
6. Gan
7. Ống mật chủ



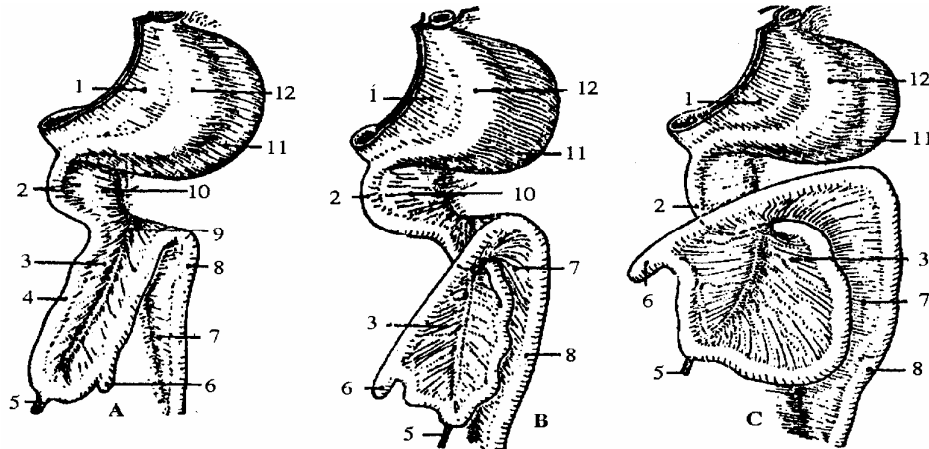
A. Khi chưa quay B. Khi đã quay và lật sang phải

**Hình 2.6.** Sự phát triển của tá tràng, tụy, gan và mật

### 3.2.3. Sự quay cuộn của ruột

Quai ruột (hay quai rốn) rất dài nên phải quay theo trục trước sau (theo động mạch mạc treo tràng trên) để được nằm trong ổ bụng và quay  $270^{\circ}$  ( $3/4$  vòng) ngược chiều kim đồng hồ.

Khi quay được nửa vòng tròn thì ngành trên (quai tiểu tràng) chạy sang phải và ngành dưới (kết tràng) chạy sang trái.



- |                    |                       |                           |
|--------------------|-----------------------|---------------------------|
| 1. Mạc nối nhỏ     | 5. Túi Meckel         | 9. ĐM mạc treo tràng trên |
| 2. Quai tá tràng   | 6. Nụ manh tràng      | 10. Mạc treo tá tràng     |
| 3. Mạ treo tràng   | 7. Mạc treo ruột cuối | 11. Túi mạc nối           |
| 4. Quai hông tràng | 8. Quai ruột cuối     | 12. Dạ dày                |

A. Quai ruột chưa quay B, C. Quai ruột đang quay

**Hình 2.7.** Sự quay của quai ruột

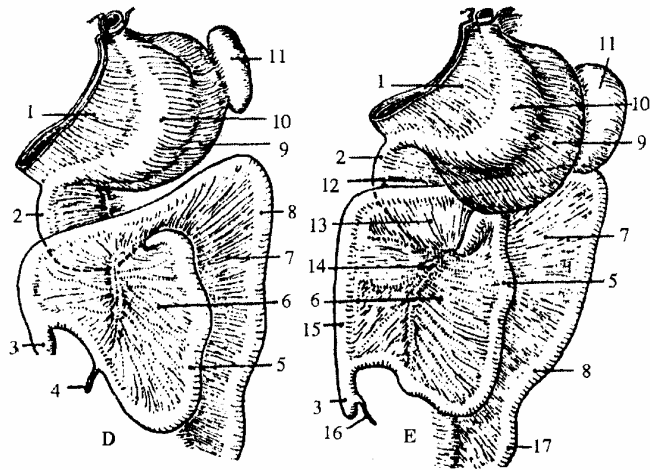
Khi quay tới  $2/3$  vòng tròn thì hai ngành chòng nên nhau nghĩa là quai tiểu tràng

đề lên trước quai tá tràng (vì phía sau bị mạc treo buộc chặt và các động mạch ở trên và dưới).

Vì thế sau khi quay xong đầu trên tá tràng bị môn vị kéo sang phải, đầu dưới sang trái. Tá tràng bị áp ra sau. Còn ruột non thì cuộn thành khúc.

Ruột già có phần ở bên phải thành kết tràng lên, một phần chồng lên trước tá tràng (kết tràng ngang) nếu quai ruột không quay hết  $270^0$  thì ruột thừa sẽ lạc chỗ (manh tràng sẽ không nằm ở hố chậu phải).

1. Mạc nối nhỏ
2. Tá tràng
3. Manh tràng
4. Túi ruột Meckel
5. Ruột non
6. Mạc treo ruột non
7. Mạc dính kết tràng trái
8. Kết tràng xuống
9. Túi mạc nối
10. Dạ dày
11. Lách
12. Tụy
13. Mạc treo kết tràng ngang
14. ĐM mạc treo tràng trên
15. Kết tràng lên
16. Ruột thừa
17. Trực tràng

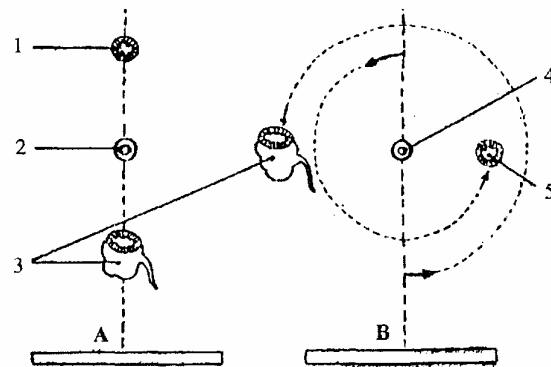


**Hình 2.8.** Sự quay cuộn của các quai ruột (D. Đang quay; E. Đã quay xong)

### 3.2.4. Ruột cuối

- Đầu trên bị quai rôn kéo lên trên và sang trái.
- Đầu dưới lật sang trái, tức phần cuối không đứng giữa (trực tràng).

1. Đầu dưới quai tá tràng
  2. ĐM mạc treo tràng trên
  3. Manh tràng
  4. ĐM mạc treo tràng trên
  5. Đầu dưới quai tá tràng
- A. Vị trí ban đầu  
B. Khi đã quay xong



**Hình 2.9.** Sơ đồ sự quay của quai ruột

### 3.3. Các hiện tượng xảy ra ở phúc mạc

- Góc tá hồng tràng cùng với tá tràng và đầu tụy dính vào thành bụng sau bởi mạc treitz.
- Hồng tràng di động trong mạc treo tiểu tràng.



- Kết tràng phải dính vào thành bụng sau bởi mạc treo phải.
- Phần lớn kết tràng ngang di động trong mạc treo cùng tên.
- Kết tràng xuống dính vào thành bụng sau bởi mạc treo trái.
- Kết tràng chậu hông di động trong mạc treo kết tràng chậu hông.
- Trực tràng cố định.

#### 4. MẠC NỔI NHỎ (OMENTUM MINUS)

Là một phần của mạc treo vị trước nối dạ dày vào gan, bọc các thành phần cuống gan. Lúc đầu đứng dọc, sau đó vì có sự quay của dạ dày trở thành đứng ngang.

##### 4.1. Mô tả

Mạc nổi nhỏ có 2 mặt, 4 bờ.

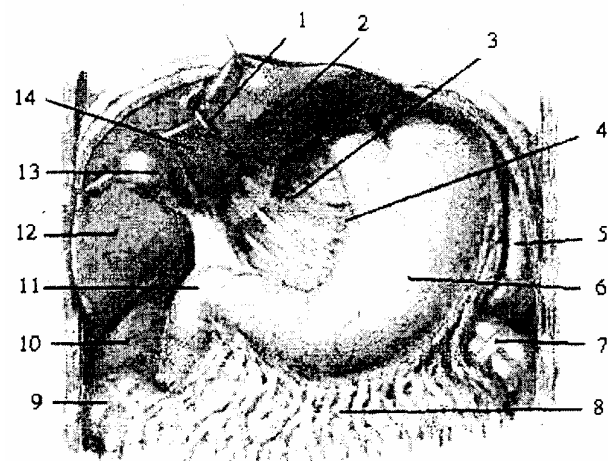
- Bờ gan dính vào gan theo một góc vuông gồm hai đoạn:
  - + Đoạn ngang ở mặt dưới gan bám theo rãnh ngang dọc hai bờ núm gan.
  - + Đoạn thẳng ở mặt sau gan chạy dọc theo ống tĩnh mạch arantius.
- Bờ vị dính vào thực quản, bờ cong vị nhỏ và tá tràng
- Bờ hoành ngăn.
- Bờ phải: tự do đi từ rốn gan tới tá tràng; giới hạn nên phía trước của khe Winslow.
- Mặt trước bị gan trùm lên.
- Mặt sau là thành trước của tiền đình hậu cung mạc nổi.

##### 4.2. Cấu tạo

Có 3 phần:

- Phần trên rất dày vì có mạch thần kinh vào gan.
- Phần giữa mỏng.
- Phần phải đựng cuống gan nên rất dày.

1. Dây chằng tròn
2. Túi gan trái
3. Mạc nổi nhỏ
4. Bờ cong vị bé
5. Lách
6. Dạ dày
7. Góc kết tràng trái
8. Mạc nổi lớn
9. Góc kết tràng phải
10. Thận phải
11. Phận trên tá tràng
12. Túi gan phải
13. Túi mật
14. Túi vuông của gan



**Hình 2.10.** Mạc nổi lớn và mạc nổi nhỏ

### 4.3. Áp dụng

Mạc nối nhỏ cùng với dạ dày tạo một vách đứng ngang ở tầng trên của ổ phúc mạc, chia ổ phúc mạc thành 2 khoang. Khoang trước là ổ phúc mạc lớn, khoang sau là tiền đình hậu cung mạc nối. Muốn vào túi mạc nối có thể làm sập phần mỏng của mạc nối nhỏ, phần này có ít mạch máu.

Áp xe gan ở mặt trước mạc nối xe vỡ chảy vào ổ phúc mạc lớn còn áp xe ở phía sau sẽ tụ lại ở hậu cung.

Ổ bờ phải của mạc nối nhỏ có ống mật, có thể lấy bờ này làm đích để đặt ngón tay vào khe Winslow thăm dò ống mật. Khi khe này bị bịt có thể rạch phần mỏng mạc nối nhỏ để chọc ngón tay sang phải tách và mở lại khe này.

## 5. MẠC NỐI LỚN (OMENTUM MAJUS)

Mạc nối lớn là một phần của mạc treo vị sau bị trĩu do sự phát triển của vách gan ruột. Mạc nối lớn đi từ bờ cong lớn dạ dày tới kết tràng ngang nên được gọi là dây chằng vị kết tràng. Mạc nối lớn giống như một tấm khăn phủ lên các tạng trong ổ bụng, nằm ở phía sau thành bụng trước.

### 5.1. Cấu tạo

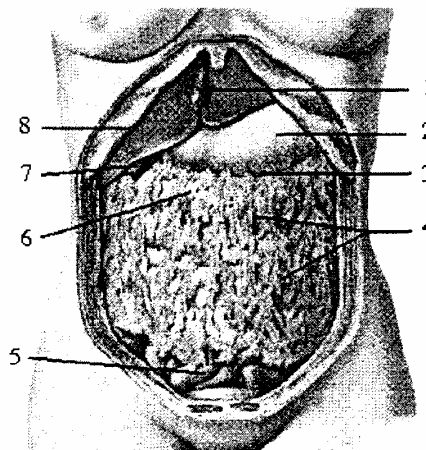
Hai lá của mạc treo vị sau dính vào nhau dọc bờ cong vị lớn, chạy xuống dưới rồi lại quạt lên đến kết tràng ngang và mạc treo kết tràng ngang thì hai lá lại tách ra để bọc tá tràng và tụy tạng rồi tiếp tục chạy lên đến cơ hoành và dính vào nhau tạo thành mạc treo vị hoành hay dây chằng vị hoành. 4 lá (2 lá trước và 2 lá sau) của túi mạc nối dính vào nhau thành mạc nối lớn và thường dính nhiều ở bên phải hơn bên trái, vì vậy khi rạch vào túi nên rạch ở bên trái. Giữa các lá có tổ chức liên kết mỡ. Giữa 2 lá trước và dọc theo bờ cong vị lớn có động mạch vị mạc nối phải. Giữa 2 lá sau có động mạch vị mạc nối trái. 2 động mạch nối tiếp nhau tạo nên cung mạch bờ cong vị lớn.

### 5.2. Tính chất sinh lý

Mạc nối lớn là một hàng rào chống nhiễm trùng.

- Cô lập các tạng viêm.
- Hấp thụ thuốc.

1. Dây chằng liềm
2. Dạ dày
3. Bờ cong lớn
4. Mạc nối lớn
5. Các khúc ruột
6. Kết tràng ngang
7. Túi mật
8. Bờ sườn



Hình 2.11. Mạc nối lớn

## 6. HẬU CUNG MẠC NỐI (BURSA OMENTALIS)

Là một nhánh của ổ bụng có các mạc nối quây ở phía trước, bên trái và phía sau. Chỉ thông ở bên phải với ổ phúc mạc lớn bởi khe Winslow.

Hậu cung mạc nối gồm có tiền đình và hậu cung chính, cách nhau bởi lỗ túi mạc nối. Hậu cung mạc nối thông ra ổ bụng lớn bởi khe Winslow

### 6.1. Khe Winslow (foramen epiploicum)

Là một khe dọc từ gan tới tá tràng giới hạn:

- Trước là bờ phải mạc nối nhỏ.
- Sau là tĩnh mạch chủ dưới.

### 6.2. Tiền đình hậu cung mạc nối (vestibulum bursa omentalis)

Là một khoang từ khe Winslow tới lỗ túi mạc nối.

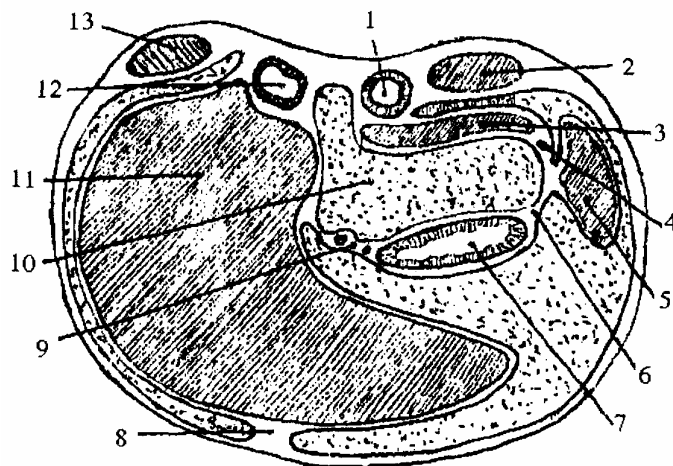
- Trước là phần mỏng mạc nối nhỏ.
- Sau là khoang giữa tĩnh mạch chủ dưới và động mạch chủ.
- Trên là thùy gan Spiegel.
- Dưới (hẹp) liên quan bờ trên mạc Treitz và liên động mạch gan.

### 6.3. Lỗ túi mạc nối (foramen bursa omentalis)

Là một khe chéch xuống dưới và sang phải giới hạn:

- Trước là bờ cong vị bé.
- Sau trên: là liên động mạch vành vị.
- Sau dưới: là liên động mạch gan.

1. Động mạch chủ
2. Thận trái
3. Tụy
4. Mạc nối tụy - tỳ
5. Tỳ
6. Mạc nối vị - tỳ
7. Dạ dày
8. Mạc chằng liên
9. Mạc nối nhỏ
10. Tiền đình hậu cung
11. Gan
12. Tĩnh mạch chủ dưới
13. Thận phải



**Hình 2.12.** Sơ đồ cắt ngang qua hậu cung mạc nối

### 6.4. Hậu cung chính hay túi mạc nối chính (bursa omentalis proper)

Đi từ lỗ túi mạc nối tới nóm tỳ, ở sau dạ dày:

- Thành trước là mặt sau dạ dày và phần trên 2 lá trước mạc nối lớn.
- Thành sau liên quan với thân và đuôi tụy và qua lá thành sau phúc mạc, liên

quan với thận, tuyến thượng thận trái và cơ hoành.

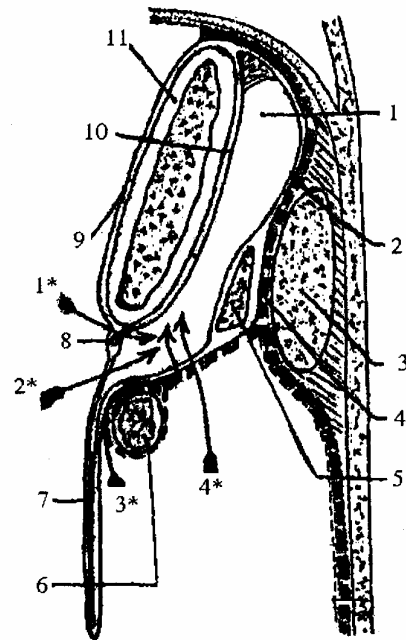
- Thành dưới là kết tràng ngang và mạc treo kết tràng ngang.
- Thành trên là hai lá phúc mạc tùm vào nhau để dính vào cơ hoành (dây chằng vị hoành).
- Thành trái là mạc nối vị tỳ, tỳ và mạc nối tỳ tụy.

### 6.5. Các đường vào hậu cung

Có 5 đường

- Đi qua khe Winslow để thăm khám các thành phần của cuống gan.
- Làm sập phần mỏng của mạc nối nhỏ để thăm khám phần trên và sau của dạ dày.
- Rạch mạc nối lớn dọc bờ cong vị lớn (trên hay dưới cung mạch) thăm khám mặt sau dạ dày.
- Bóc mạc dính giữa mạc nối lớn và mạc treo kết tràng ngang (thăm dò, hoặc phẫu thuật dạ dày).
- Làm một lỗ thủng ở mạc treo kết tràng ngang và 2 lá sau mạc nối lớn (thủ thuật nối vị tràng)

1. Hậu cung mạc nối
2. Lá thành phúc mạc
3. Thận trái
4. Mạc dính
5. Tụy
6. Kết tràng ngang
7. Mạc nối lớn
8. Động mạch vị mạc nối
9. Phúc mạc (lá trước)
10. Phúc mạc (lá sau)
11. Dạ dày



**Hình 2.13.** Cắt đứng dọc qua hậu cung mạc nối  
(1\*, 2\*, 3\* 4\* là các đường vào hậu cung mạc nối)

## 7. PHÂN KHU Ồ PHÚC MẠC

Các nếp phúc mạc phân chia ổ bụng ra từng khu làm cho mũ đọng lại trong khu hay làm cô lập một vùng phúc mạc bị viêm. Mạc nối, mạc treo và các nếp phúc mạc phân ổ bụng thành 5 khu:

- Mạc nối lớn và các mạc mạc nối khác quây ở trong ổ phúc mạc lớn một ô là hậu cung mạc nối.

- Mạc treo kết tràng ngang chia ổ phúc mạc lớn ra làm hai tầng. Hai tầng này có cấu tạo và tính chất bệnh lý khác hẳn nhau.

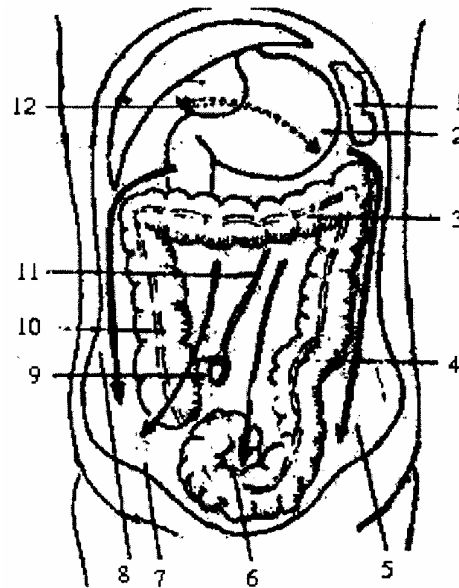
+ Tầng trên có gan, vị, tỳ, tá, tụy quay quanh hậu cung. Có dây chằng treo gan phân chia mặt dưới cơ hoành thành 2 ô. Hai ô này đều bị giới hạn ở mặt sau gan bởi lá trên của mạc chằng vành. Ô dưới hoành phải thông xuống dưới theo rãnh thành kết tràng phải. Ô dưới hoành trái mở thông vào ô dạ dày và ô tỳ.

+ Tầng dưới mạc treo kết tràng lại bị mạc treo tiểu tràng (chạy từ trái sang phải, trên xuống dưới. Từ liên đốt L<sub>1</sub> - L<sub>2</sub> tới khớp cùng chậu phải) chia thành hai khu bên phải và trái rẽ mạc treo tiểu tràng.

- Kết tràng lên và xuống tạo với thành bụng bên rãnh thành kết tràng phải và trái. Rãnh phải thông ô gan với hố chậu phải. Rãnh trái nối ô dạ dày, ô tỳ với hố chậu trái.

- Mạc treo kết tràng chậu hông đậy như một cái nắp trên chậu hông bé tạo thành ô chậu hông bé tách riêng các tạng ở đây khỏi ổ phúc mạc lớn.

1. Lách
2. Dạ dày
3. Kết tràng ngang
4. Rãnh kết tràng trái
5. Hố chậu trái
6. Ô chậu hông bé
7. Hố chậu phải
8. Rãnh kết tràng phải
9. Hồi tràng
10. Kết tràng lên
11. Rẽ mạc treo tiểu tràng
12. Tầng trên mạc treo kết tràng ngang



**Hình 2.14.** Sơ đồ phân khu ổ bụng  
(Các mũi tên chỉ hướng di chuyển của dịch trong các ô của ổ bụng)

# DẠ DÀY

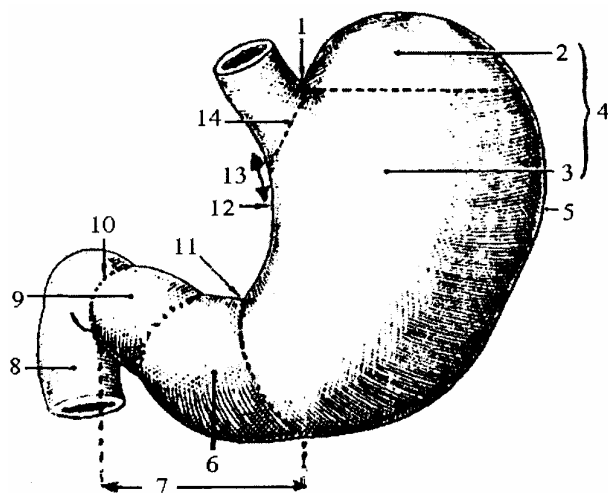
## 1. ĐẠI CƯƠNG

Dạ dày (*Ventriculus*) còn gọi là vị, là chỗ phình của ống tiêu hoá, nối giữa thực quản và tá tràng. Dạ dày nằm ở tầng trên mạc treo đại tràng ngang, trong ô dưới hoành trái. Dạ dày là nơi nhận thức ăn, nhào trộn thức ăn với dịch vị để thành nhũ trấp rồi đẩy xuống tá tràng.

## 2. HÌNH THỂ NGOÀI

Hình thể ngoài dạ dày thay đổi tùy theo tuổi, giới, tư thế và cách quan sát. Bình thường trên hình chụp X-quang dạ dày có hình chữ J hay hình tù và, gồm hai phần:

1. Khuyết tâm vị
2. Đáy vị
2. Thân vị
3. Hang vị
4. Phần đứng của dạ dày
5. Bờ cong vị lớn
6. Hang vị
7. Phần ngang của dạ dày
8. Tá tràng
9. Ống môn vị
10. Lỗ môn vị
11. Khuyết góc
12. Bờ cong nhỏ
13. Phần tâm vị
14. Tâm vị



**Hình 2.15.** Hình thể ngoài của dạ dày

### 2.1. Phần đứng

Chiếm 2/3 trên, nằm dọc sườn trái cột sống gồm có:

- Đáy vị (*fundus ventriculi*) hay phình vị lớn: là phần cao nhất của dạ dày, lên tới khoang liên sườn V bên trái, phần này thường chứa khí, nên khi gõ vào vùng này có tiếng vang (gọi là khoang trống Trau be).

- Thân vị (*corpus ventriculi*) ở dưới đáy vị, nằm bên trái cột sống.

### 2.2. Phần ngang

Nằm vắt ngang trước cột sống thắt lưng, dưới mũi ức, ở trong ô trên đoạn đầu của phần này phình to gọi là hang vị (*antrum pyloricum*). Phần tiếp theo thu nhỏ dần và chạy chéo lên trên sang phải tạo thành ống môn vị (*canalis pyloricus*), thông với môn vị qua lỗ môn vị

### 2.3. Kích thước

Kích thước dạ dày thay đổi nhiều, bình thường dạ dày dài 25 cm, rộng 12 cm, thể tích trung bình 1-2 lít.

## 3. CẤU TẠO

Kể từ nông vào sâu dạ dày có 4 lớp.

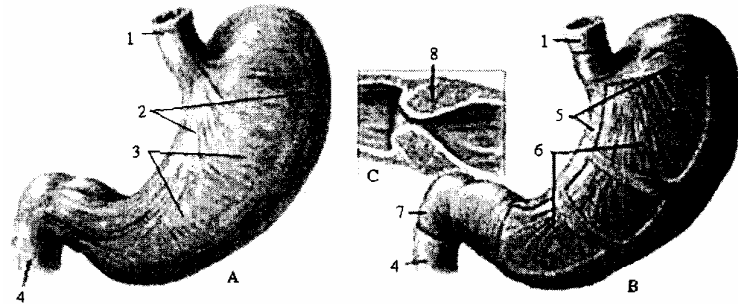
### 3.1. Lớp thanh mạc

Chính là phần phúc mạc bọc dạ dày.

### 3.2. Lớp cơ

Dày và chắc: gồm 3 loại thớ (thớ dọc ở nông, thớ vòng ở giữa, thớ chéo ở trong), đặc biệt các thớ cơ vòng phát triển nhiều và tập trung ở môn vị tạo nên cơ thắt môn vị.

1. Lớp cơ dọc thực quản
2. Lớp cơ dọc
- 3.5. Lớp cơ vòng
4. Cơ dọc của tá tràng
6. Lớp cơ chéo
7. Cơ vòng tá tràng
8. Cơ thắt môn vị



A. Lớp cơ nông và giữa      B. Lớp cơ giữa và sâu      C. Cắt dọc môn vị

**Hình 2.16.** Cấu tạo lớp cơ của dạ dày (nhìn mặt trước)

### 3.3. Lớp dưới niêm mạc

Là tổ chức liên kết lỏng lẻo, dễ xô đẩy, có nhiều mạch thần kinh.

### 3.4. Lớp niêm mạc

Có các tuyến tiết dịch vị. Khi dạ dày rỗng niêm mạc gấp thành nhiều nếp, khi dạ dày căng niêm mạc dãn phẳng.

## 4. LIÊN QUAN

### 4.1. Mặt trước

Có 2 phần liên quan

- Phần trên liên quan với ngực trên 1 diện về chiều cao từ liên sườn V bên trái tới bờ dưới lồng ngực, về chiều ngang từ bờ trái xương ức tới đường nách trước, ở đây có gan lách vào giữa tá tràng sụn sườn trái với mặt trước của dạ dày, đặc biệt phình vị lớn của dạ dày chỉ cách thành ngực bởi cơ hoành và túi bọt màng phổi, nên bình thường gõ vào vùng dưới hoành trái thấy tiếng vang gọi là vùng gõ vang của phình vị lớn (hay khoang trống Traubes).

- Phần dưới: liên quan với thành bụng trước, trên một diện hình tam giác gọi là tam giác Labbé. Được giới hạn: ở bên phải ứng với bờ trước của gan, ở bên trái ứng với bờ sườn trái, ở dưới là đường nối giữa hai sụn sườn 9 với nhau.

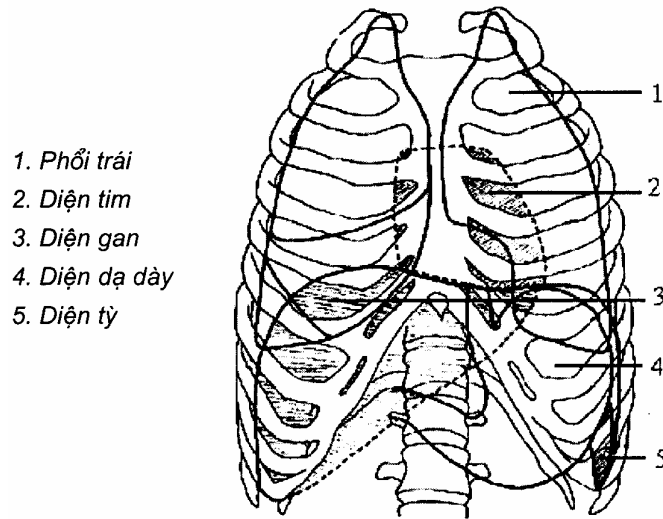
### 4.2. Mặt sau

Mặt sau của đáy vị dính sát vào cơ hoành, qua đó liên quan với tim và màng ngoài tim.

Mặt sau thân vị chính là thành trước của hậu cung mạc nối, qua đó liên quan với

thận, tuyến thượng thận trái, với thân và đuôi tụy.

Mặt sau phần ngang dạ dày nằm trên mạc treo kết tràng ngang, qua đó liên quan với đầu tụy, góc tá hồng tràng và các quai ruột non.



**Hình 2.17.** Đối chiếu dạ dày lên lồng ngực

### 4.3. Hai bờ cong

- Bờ cong nhỏ có hai phần đứng và ngang, giữa hai phần này là khuyết góc. Ở trước có gan che phủ, mạc nối nhỏ nối từ bờ cong nhỏ đến rốn gan, sau mạc nối nhỏ liên quan với tiền đình hậu cung mạc nối, các nhánh của động mạch thân tạng, động mạch chủ bụng, đám rối tạng (đám rối dương). Dọc bờ này có cung mạch bờ cong vị bé.

- Bờ cong lớn liên quan lần lượt: ở trên xuống có mạc treo vị hoành, ở giữa có mạc nối vị tỳ, ở dưới có mạc nối lớn bám dọc theo bờ cong lớn. Dọc theo bờ cong lớn có vòng mạch bờ cong vị lớn.

### 4.4. Hai đầu

#### 4.4.1. Đầu trên

Có tâm vị là lỗ thông thực quản với dạ dày, tương ứng với khớp ức sườn VII. Phía trước tâm vị liên quan với thùy trái của gan, ở sau liên quan với động mạch chủ bụng và với cột trụ của cơ hoành. Dây thần kinh X trái đi sát mặt trước của tâm vị rồi phân nhánh vào mặt trước dạ dày, dây thần kinh X phải đi ở mặt sau rồi phân nhánh vào mặt sau dạ dày và nhánh tới hạch bán nguyệt của đám rối tạng, tâm vị ở sâu sát mặt bên trái của đốt sống Th<sub>X-XI</sub>.

#### 4.4.2. Đầu dưới

Có lỗ môn vị thông xuống tá tràng. Phía trước liên quan với thùy vuông của gan, phía sau với tiền đình của hậu cung mạc nối, bờ trên và dưới có mạc nối nhỏ và mạc nối lớn bám (môn vị di động trong hai lá của mạc nối lớn và nhỏ). Ngoài ra còn có các động mạch quây xung quanh: trên có động mạch môn vị; dưới có động mạch vị mạc



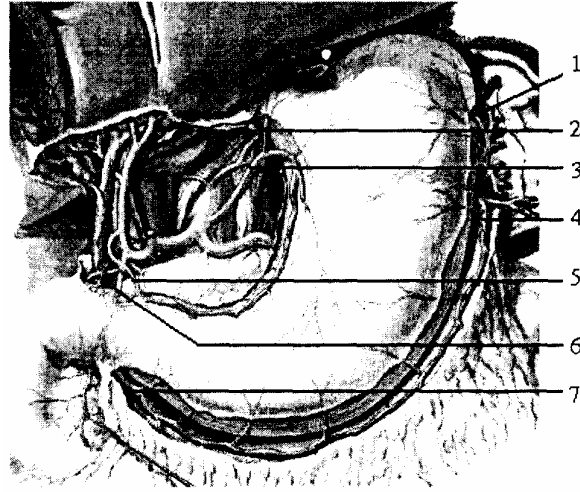
nổi phải; phía sau bên phải là động mạch vị tá tràng. Môn vị nằm ở sườn phải đốt sống L<sub>1</sub>.

## 5. MẠCH MÁU VÀ THẦN KINH

### 5.1. Động mạch

Dạ dày được nuôi dưỡng bởi các nhánh của động mạch thân tạng, các nhánh này nối với nhau tạo thành các vòng mạch của dạ dày.

1. ĐM vị sau
2. ĐM thực quản phình vị
3. Động mạch vành vị
4. Động mạch vị mạc nối trái
5. Động mạch môn vị
6. Động mạch vị tá tràng
7. Động mạch vị mạc nối phải



**Hình 2.18.** Sơ đồ động mạch cấp máu cho dạ dày

#### 5.1.1. Vòng mạch bờ cong vị bé

Do 2 động mạch tạo nên:

- Động mạch vị trái (*a. gastrica sinistra*) hay động mạch vành vị: là 1 nhánh của động mạch thân tạng chạy chéo lên trên, sang trái tới 1/3 trên và 2/3 dưới bờ cong nhỏ dạ dày thì tách ra làm 2 nhánh cùng trước và sau, chạy vào 2 mặt của dạ dày để nối với các nhánh của động mạch vị phải. Ngoài ra còn tách ra động mạch thực quản, tâm phình vị (*nhánh thực quản - rami esophagei*) để cấp máu cho phần ống tiêu hoá ở sát dưới cơ hoành, động mạch vị gan phụ (nếu có) chạy vào thùy trái của gan.

- Động mạch vị phải (*a. gastrica dextra*) hay động mạch môn vị: là 1 nhánh tách từ động mạch gan riêng rồi chạy xuống dọc theo bờ trên môn vị từ phải sang trái, tiếp nối với ngành cùng của động mạch vị trái.

#### 5.1.2. Vòng mạch bờ cong vị lớn

Cũng do 2 động mạch tạo nên:

- Động mạch vị mạc nối phải (*a. gastroepiloica dextra*): là 1 nhánh của động mạch vị tá tràng chạy dọc theo bờ dưới môn vị và bờ cong lớn, nằm trong 2 lá của mạc nối lớn, hướng sang phải để tiếp nối với động mạch vị mạc nối trái.

- Động mạch vị mạc nối trái (*a. gastroepiloica sinistra*): là một nhánh của động

mạch tỳ, đi trong 2 lá của mạc nối vị - tỳ, chạy sang phải vào mạc nối lớn để nối với động mạch vị mạc nối phải, từ đó phân các nhánh vào dạ dày và mạc nối lớn.

Vòng mạch bờ cong nhỏ nằm sát dạ dày còn vòng mạch bờ cong lớn nằm cách dạ dày khoảng 1,5 cm.

### 5.1.3. Cuồng mạch phình vị lớn

Ngoài hai vòng mạch chính trên, dạ dày còn được cấp máu bởi động mạch vị ngắn (*a. gastricae breves*) và động mạch phình vị sau (*động mạch đáy vị*) tách ra từ động mạch tỳ. Hai động mạch này nối với nhau tạo nên vòng mạch thứ 3 của dạ dày (*cuồng mạch phình vị lớn*).

### 5.2. Tĩnh mạch

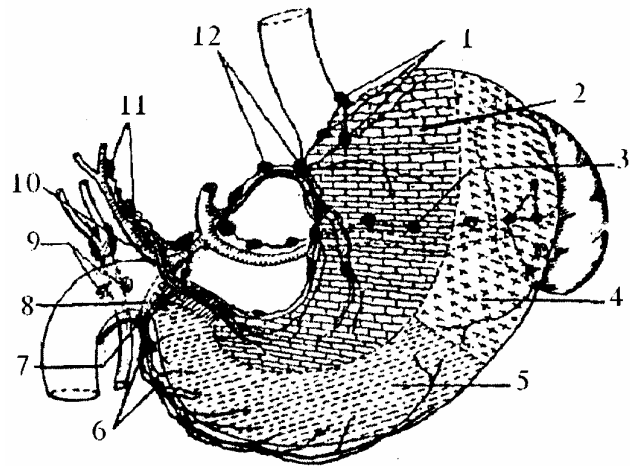
Các tĩnh mạch đi kèm động mạch và cùng tên với các động mạch, cuối cùng đều đổ vào tĩnh mạch gánh. Đặc biệt tĩnh mạch vị trái nối với tĩnh mạch thực quản ở dưới niêm mạc thức quản nơi dễ xảy ra vỡ mạch trong trường hợp bị tăng áp lực tĩnh mạch cửa.

### 5.3. Bạch huyết

Tất cả các bạch huyết của dạ dày đều bắt nguồn từ lớp cơ của dạ dày và đổ vào các chuỗi hạch lớn nằm dọc theo các động mạch lớn, gồm: chuỗi vành vị, chuỗi tỳ và chuỗi gan vị.

Khu bạch huyết của dạ dày riêng biệt với khu bạch huyết ở tá tràng nên khi ung thư dạ dày thường không lan xuống tá tràng.

1. Nhóm tâm vị
2. Vùng đổ về mạch vành vị
3. Nhóm tỳ
4. Vùng đổ về nhóm tỳ
5. Vùng đổ về nhóm gan
6. Nhóm mạc nối phải
7. Hạch dưới môn vị
8. Hạch sau môn vị
9. Hạch sau tá tràng
10. Nhóm gan chung
11. Nhóm gan riêng
12. Nhóm vành vị



**Hình 2.19.** Bạch huyết của dạ dày

### 5.4. Thần kinh

Thần kinh chi phối cho dạ dày thuộc hệ thần kinh thực vật, có hai hệ:

- Hệ phó giao cảm: gồm 2 dây thần kinh X phải và trái
- + Dây X trái tách 4 - 6 nhánh chi phối cho mặt trước dạ dày.
- + Dây X phải tách 4 - 6 nhánh chi phối cho mặt sau dạ dày.
- Hệ giao cảm do các dây thần kinh giao cảm đến từ đám rối dương.

# LÁCH (TỖ)

## 1. ĐẠI CƯƠNG

Tỳ (*lien*) hay lách là một tạng huyết phát triển trên đường đi của động mạch tỳ là nơi sinh tế bào lim pho, là chỗ chứa và chôn các hồng cầu già. Ngoài ra tỳ còn tham gia chuyển hoá một số chất sắt, lưu huỳnh, cholesterol. Tỳ có màu đỏ thẫm lúc sống và nâu thẫm lúc chết.

Về bệnh lý: tỳ là một tạng dễ bị đập vỡ khi chấn thương và dễ có phản ứng phình to trong 1 số bệnh về máu, sốt rét, leucose...

Về kích thước: bình thường tỳ có chiều dài 12 cm, chiều ngang 8 cm, chiều dày 4 cm. Trung bình tỳ nặng khoảng 200 gram.

## 2. VỊ TRÍ VÀ TRỤC CHIẾU

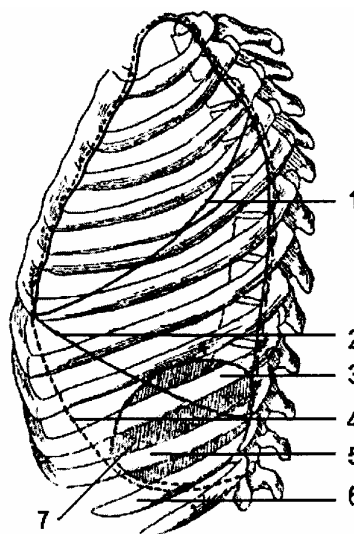
- Tỳ nằm rất sâu trong ô hạ sườn trái, sau dạ dày, tựa lên thận trái và tuyến thượng thận trái, ngồi trên góc đại tràng và dây chằng hoành đại tràng trái. Bình thường không sờ thấy tỳ.

- Đối chiếu lên lồng ngực tỳ hình bầu dục và có 2 trục:

+ Trục lớn: chạy dọc theo xương sườn X.

+ Trục nhỏ: ở đầu sau trên ứng với khoang liên sườn VIII, cách đường gai sống độ 4 - 6 cm. Đầu trước dưới ứng với khoang liên sườn X ở đường nách trước.

1. Khe chéch phổi trái
2. Bờ dưới của phổi trái
3. Xương sườn IX
4. Bờ dưới màng phổi trái
5. Xương sườn X
6. Xương sườn XI
7. Diện tỳ



**Hình 2.20.** Đối chiếu cầu tỳ trên khung xương (nhìn nghiêng)

## 3. HÌNH THỂ NGOÀI VÀ LIÊN QUAN

### 3.1. Hình thể ngoài

Tỳ giống hạt cà phê hay hình tháp có 3 mặt (*ngoài, sau trong, trước trong*); 3 bờ

(trước, sau, trong), đặc biệt bờ trước sắc hình răng cưa, đỉnh ở sau trên, đáy ở trước dưới.

### 3.2. Liên quan

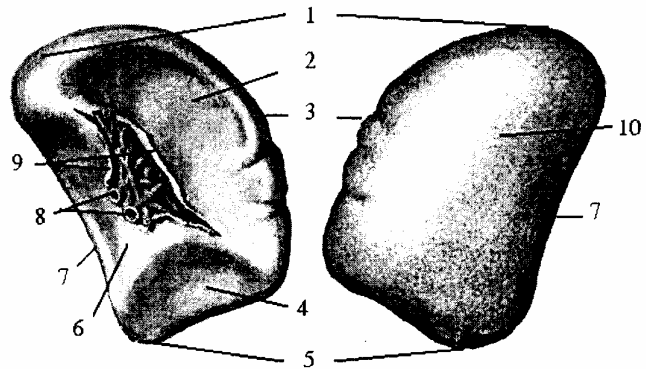
#### 3.2.1. Mặt ngoài hay mặt hoành (*facies diaphragmatica*)

Lồi, áp vào cơ hoành, qua cơ hoành liên quan với góc sườn hoành của màng phổi. Màng phổi che phủ hoàn toàn mặt sau ngoài của tỳ, phổi chỉ che phủ 1 phần phía trên của tỳ (ở đường vai), và chỉ xuống đến xương sườn VIII (ở đường nách giữa), do đó phổi ở phía trên giới hạn của tỳ.

#### 3.2.2. Mặt trước trong hay mặt dạ dày (*facies gastrica*)

Lõm, nắp ở sau phình vị lớn của dạ dày và nối với dạ dày bởi mạc nối vị tỳ, nối với tụy bởi mạc nối tụy - tỳ. Hai mạc nối này quây lấy thành bên trái của hậu cung mạc nối. Mặt này còn có rốn tỳ, nơi các thành phần của cuống tỳ đi vào và đi ra.

1. Đỉnh (đầu sau)
2. Mặt trước trong (mặt dạ dày)
3. Bờ trước
4. Mặt kết tràng
5. Đáy (đầu trước)
6. Mặt thân
7. Bờ dưới
8. Bó mạch tỳ
9. Rốn tỳ
10. Mặt hoành



**Hình 2.21.** Hình thể ngoài của tỳ

#### 3.2.3. Mặt sau trong hay mặt thận (*facies renalis*)

Liên quan với thận và tuyến thượng thận trái.

#### 3.2.4. Đáy hay đầu trước hoặc mặt kết tràng (*facies colica*)

Nằm trên góc đại tràng trái và dây chằng hoành đại tràng.

#### 3.2.5. Đỉnh hay đầu sau (*extremitas posterior*)

Lách giữa dạ dày và cơ hoành, lá tạng của phúc mạc sau khi bọc các mặt của tỳ đến đỉnh tỳ thì có hai khả năng:

- Hoặc 2 lá phúc mạc chập vào nhau và dính vào cơ hoành tạo thành dây chằng hoành tỳ.
- Hoặc 2 lá phúc mạc tách xa nhau thì đỉnh tỳ dính trực tiếp vào cơ hoành.

## 4. CUỐNG TỖ (LÁCH)

Bao gồm mạch máu thần kinh chạy trong 2 lá của mạc nối tụy tỳ.

### 4.1. Động mạch tách (a. lienalis)

- Là một nhánh của động mạch thân tạng, từ nguyên ủy chạy chéo sang trái, dọc theo phía sau, bờ trên của thân tụy cùng với thân tụy, động mạch tỳ bị dính vào thành bụng sau và nằm áp ở phía trước thận trái. Đến đuôi tụy, động mạch tỳ treo lên bờ trên tụy để ra mặt trước đuôi tụy và đi trong mạc nối tụy tụy (như đuôi tụy), đến gần rốn tỳ thì phân ra hai nhánh cùng.

- Ngành bên: gồm các ngành nuôi dưỡng cho tụy, các ngành nuôi dưỡng cho dạ dày (động mạch vị sau, động mạch vị ngắn, động mạch vị mạc nối trái) và các ngành nuôi dưỡng cực trên của tỳ.

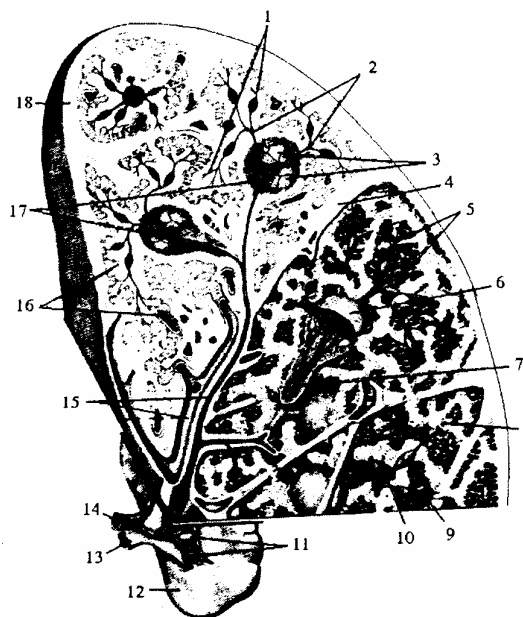
- Ngành cùng: gồm 2 ngành chạy qua rốn tỳ, rồi mỗi ngành lại chia nhỏ dần đi vào giữa các thùy, các tiểu thùy tạo thành những động mạch bút lông để đổ vào các mao mạch trong chất tủy của tỳ.

#### 4.2. Tĩnh mạch tách (v. lienalis)

Bắt đầu từ rốn lách đi ra, luôn đi theo động mạch tỳ khi tới sau đầu cổ tụy thì nối với tĩnh mạch mạc treo tràng trên tạo thành tĩnh mạch gánh.

Tĩnh mạch tỳ chạy ở phía trước tĩnh mạch thận trái, trong một số trường hợp có thể nối tĩnh mạch tỳ vào tĩnh mạch thận trong phẫu thuật điều trị bệnh tăng áp lực tĩnh mạch cửa.

1. Các bút lông động mạch
2. Các tiểu động mạch
3. Các nang bạch huyết tỳ
4. Bề tỳ
5. Các động mạch bút lông
6. Tiểu thể tỳ
7. Tiểu động mạch trung tam
8. Xoang tĩnh mạch tỳ
9. Bút lông động mạch
10. Tụy đồ
11. Các nhánh tỳ
12. Tỳ
13. Tĩnh mạch tỳ
14. Động mạch tỳ
15. Động, tĩnh mạch trong bề tỳ
16. Các xoang (tĩnh mạch) tỳ
17. Các ĐM nang bạch huyết tỳ
18. Áo xơ



**Hình 2.22.** Sơ đồ cấu tạo vi thể của tỳ và mạch máu

#### 4.3. Bạch huyết

Có hai hệ:

- Hệ nông: nằm dưới phúc mạc của tỳ đổ vào các hạch ở rốn tỳ.
- Hệ sâu: nằm trong tổ chức của tỳ và cũng đổ vào các hạch ở rốn tỳ. Từ rốn tỳ cả

2 hệ trên đổ vào các hạch nằm dọc theo động mạch tỳ.

#### **4.4. Thần kinh**

Chi phối cho tỳ thuộc hệ thần kinh thực vật gồm các sợi thần kinh tách ra từ đám rối dương đi theo động mạch tỳ tới.

#### **4.5. Ý nghĩa của cuống tỳ**

Liên quan chặt chẽ đuôi tụy với động mạch vị mạc nối trái.

Nếu cuống tỳ dài thì cắt bỏ tỳ dễ. Nếu cuống tỳ ngắn thì ngược lại.

## KHÔI TÁ - TỤY

Tá tràng (*duodenum*) và tụy (*pancreas*) có sự liên hệ chặt chẽ với nhau về cả 3 mặt: giải phẫu, sinh lý và bệnh lý nên được gọi chung là khối tá tụy (*duodeno pancreas*).

Về phôi thai, tụy được phát sinh từ một nụ của tá tràng sau khi phát triển tá tràng ôm bọc đầu tụy.

Các ống tiết của tụy đổ thẳng vào vào tá tràng.

Cả 2 tạng đều nằm sát mặt trước cột sống thắt lưng, sau phúc mạc, phần lớn cố định vào thành bụng sau và nằm ở tầng trên mạc treo kết tràng ngang.

### 1. TÁ TRÀNG

Tá tràng (*duodenum*), còn gọi là ruột tá hay thập nhị chỉ tràng, là khúc đầu của ruột non đi từ môn vị đến góc tá hồng tràng. Lúc phôi thai tá tràng di động nhờ mạc treo nhưng về sau mạc treo dính vào lá phúc mạc thành bụng sau nên tá tràng cố định nhìn như bị trật ra sau phúc mạc.

#### 1.1. Vị trí và kích thước

Tá tràng nằm sát thành bụng sau, trước cột sống và các mạch máu lớn, một phần ở tầng trên, một phần ở tầng dưới mạc treo kết tràng ngang.

Tá tràng dài 25 - 30 cm (trung bình 25,62 cm), đường kính khoảng 3 - 4 cm (trung bình là 3,47 cm).

#### 1.2. Hình thể ngoài và phân chia

Tá tràng uốn cong hình chữ C, chữ O hoặc chữ V, có góc mở lên trên, sang trái và được phân chia thành các phần:

- *Về giải phẫu*: tá tràng được chia làm 4 phần (khúc):

- Phần trên (khúc 1 - khúc ngang trên): tiếp theo môn vị, nằm ngang mức đốt sống thắt lưng I, ở ngay dưới gan hơi chệch lên trên, ra sau và sang phải. 2/3 đầu phình to thành hành tá tràng.

- Phần xuống (khúc 2 - khúc xuống): chạy thẳng xuống, dọc bờ phải các đốt sống thắt lưng I đến đốt sống thắt lưng III, trước thận phải. Giữa phần trên và phần xuống là góc (gối) tá tràng trên.

- Phần ngang (khúc 3 - khúc ngang dưới): vắt ngang qua cột sống thắt lưng từ phải sang trái, ngang mức sụn gian đốt sống thắt lưng III - IV, nằm đè lên động mạch chủ bụng và tĩnh mạch chủ dưới, phía trước có bó mạc mạc treo tràng trên. Đây là phần dễ bị tổn thương khi va chạm ở bụng. Giữa phần xuống và phần ngang là góc (gối) tá tràng dưới.

- Phần lên (khúc 4 - khúc lên): chạy lên trên, hơi chệch sang trái để tới góc tá

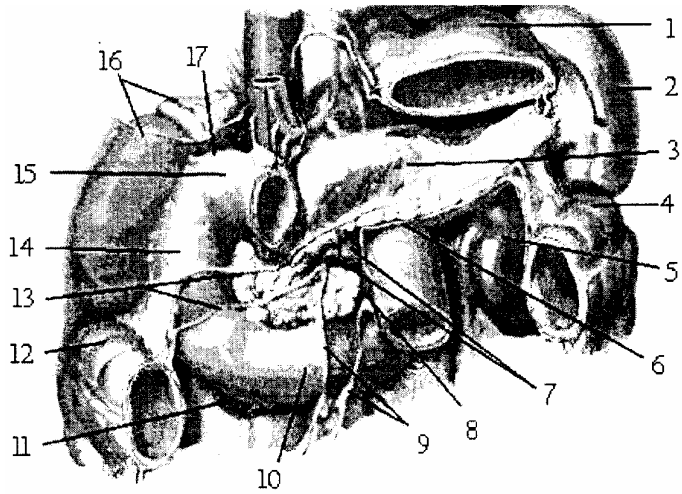
hông tràng (ngang đốt sống thắt lưng II) nằm bên trái cột sống, cạnh động mạch chủ bụng. Mạc treo tiêu tràng bám vào góc tá hồng tràng, khi không bám đúng góc thì tá tràng bị rút ngắn lại hoặc dài ra.

- Về mặt bệnh lý cũng như phẫu thuật: tá tràng có thể chia làm 2 đoạn:

- Tá tràng di động: Chiếm 2/3 của khúc I (hành tá tràng), cùng với môn vị nằm giữa hai lá của mạc nối lớn và mạc nối nhỏ nên giống nhau về mặt giải phẫu, bệnh lý và phẫu thuật.

- Tá tràng cố định: là phần còn lại của tá tràng, nó cùng với đầu tụy được bọc trong 2 lá mạc treo tá tụy và dính chặt vào thành bụng sau bởi mạc dính tá tụy (hay mạc treitz). Riêng góc tá hồng tràng còn được cố định vào thành bụng sau bởi các sợi cơ tách từ cột trụ trái của cơ hoành tới gọi là cơ Treitz.

1. Dạ dày
2. Tỳ
3. Thân tụy
4. Góc kết tràng trái
5. Thân trái
6. Góc tá hồng tràng
7. Bó mạch mạc treo tràng trên
8. Khúc lên tá tràng
9. Rễ mạc treo ruột non
10. Khúc ngang dưới tá tràng
11. Góc dưới tá tràng
12. Góc kết tràng phải
13. Rễ mạc treo kết tràng ngang
14. Khúc xuống tá tràng
15. Khúc ngang trên tá tràng
16. Thân, tuyến thượng thận phải
17. Góc trên tá tràng



**Hình 2.23.** Vị trí, hình thể của tá tràng

### 1.3. Hình ảnh X-quang

Chụp X-quang tá tràng có bơm thuốc cản quang thì đường viền tá tràng có tua như một vòng hoa còn hành tá tràng có hình tam giác đáy quay về phía môn vị. Khi bị loét hành tá tràng thì biến dạng không còn hình tam giác nữa. Trong u đầu tụy, khung tá tràng bị giãn to.

### 1.4. Hình thể trong và cấu tạo

Tá tràng cũng như các đoạn khác của ống tiêu hoá gồm có 4 lớp, lần lượt từ nông vào sâu có: lớp thanh mạc, lớp cơ, lớp dưới niêm mạc và lớp niêm mạc. Lớp niêm mạc có màu đỏ hồng, mịn, gồm có các nhung mao, các van ruột, các tuyến ruột, các nang bạch huyết, đặc biệt ở mặt trong khúc II tá tràng có 2 lỗ cục ruột (nhú tá):

- Nhú tá lớn (*lỗ cục ruột to*) hình nón ở mặt trong phần xuống (chỗ nối 1/3 dưới với 2/3 trên). Trong 50% trường hợp rộng ở giữa thành bóng gan tụy có ống tụy chính và ống mật chủ đổ vào.

- Nhú tá bé (*lỗ cục ruột bé*) nằm trên nhú tá lớn 3 chỉ có ống tụy phụ đổ vào.



## 2. TỤY

Tụy (*pancreas*): là một tuyến thuộc bộ máy tiêu hoá vừa ngoại tiết, tiết ra dịch tụy đổ vào ruột giúp cho sự tiêu hoá các chất đường, đạm, mỡ, vừa nội tiết ra Insuline đổ vào máu có tác dụng điều hoà đường huyết.

### 2.1. Vị trí, kích thước

Tụy tạng đi từ khúc II tá tràng chạy chéo lên trên và sang trái tới gần rốn tỳ, nằm vắt ngang sát mặt trước cột sống thắt lưng, phần lớn ở tầng trên, phần nhỏ ở tầng dưới rễ mạc treo kết tràng ngang.

Tụy nặng khoảng 80 gr và có kích thước: chiều dài 15 cm, chiều cao 6 cm, chiều dày 3 cm.

### 2.2. Hình thể ngoài và phân chia

Tụy tạng lúc còn tươi màu trắng hồng, hình giống cái móc hay cái búa, dẹt theo chiều trước sau và có 3 phần:

#### 2.2.1. Đầu tụy

Đầu tụy: dẹt, hình gần vuông, có tá tràng quây quanh. Phía dưới đầu tụy tách ra một móc gọi là mỏm móc (tiểu tụy Winslow) quặp lấy bó mạch mạc treo tràng trên.

Giữa đầu và thân tụy có khuyết tụy go bó mạch mạc treo tràng trên ấn lên tạo thành.

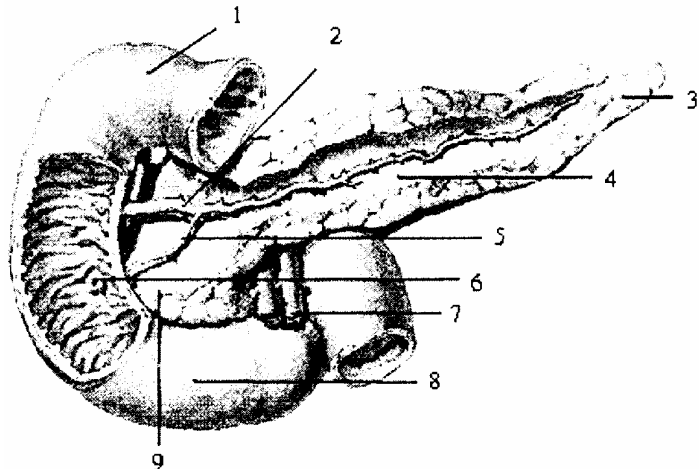
#### 2.2.2. Thân tụy

Nằm trong 2 lá của mạc treo vị sau, đi từ khuyết tụy chạy chéo lên trên sang trái áp sát vào thành bụng sau với hai độ cong: lõm ra trước ôm lấy mặt sau dạ dày, lõm ra sau ôm lấy cột sống. có động mạch lách chạy dọc bờ trên mặt sau thân tụy.

#### 2.2.3. Đuôi tụy

Tiếp theo thân tụy, nằm trong 2 lá mạc nối tụy tỳ, di động và liên quan chặt chẽ tới cuống tỳ. Đuôi tụy có thể dài hoặc ngắn, tròn hay dẹt và ở phía trước trên có động mạch lách lướt qua để đi vào rốn lách (tỳ).

1. Khúc I tá tràng
2. Ống tụy phụ
3. Đuôi tụy
4. Thân tụy
5. Ống tụy chính
6. Nhũ tá lớn
7. ĐM mạc treo tràng trên
8. Khúc III tá tràng
9. Đầu tụy



**Hình 2.24.** Tá tràng và tụy (mặt trước)

### **2.3. Các ống tiết của tụy**

- Phần nội tiết: tiết insuline đổ thẳng vào máu qua các mao mạch trong tuyến.
- Phần ngoại tiết các ống tiết trên tiểu thụ đồ vào các ống tiết lớn.

#### **2.3.1. Ống tụy chính (*ductus pancreaticus*) hay ống Wirsung**

Chạy theo trục của thân, đuôi tụy đến khuyết tụy thì bẻ gập cong xuống dưới rồi chạy qua đầu tụy tới đổ vào bóng gan tụy. Trên đường đi nhận các nhánh bên nên toàn bộ ống tụy chính nhìn như một gân lá cây.

#### **2.3.2. Ống tụy phụ (*ductus pancreaticus accessorius*) hay ống Santorini**

Tách ra từ ống tụy chính ở khuyết tụy, chạy chéo lên trên tới nhú tá bé.

## **3. LIÊN QUAN CỦA TÁ TRÀNG VÀ TỤY**

Tá tràng đóng khung đầu tụy nên liên quan mật thiết, còn thân và đuôi tụy chạy sang bên trái ổ bụng rất xa tá tràng. Do đó, khối tá - tụy có đoạn liên quan chung và có đoạn liên quan riêng cho một số phần.

### **3.1. Liên quan giữa tá tràng với tụy**

Tụy: chỉ có đầu tụy liên quan mật thiết với tá tràng, còn thân và đuôi tụy chạy sang trái ổ bụng nên ở xa tá tràng.

Tá tràng: quây xung quanh đầu tụy:

- Phần trên tá tràng đoạn di động và môn vị nằm trước tụy; đoạn cố định của phần trên xẻ thành rãnh trước đầu tụy, trước rãnh là củ trước, sau rãnh là củ mạc nối nằm phía sau mạc nối nhỏ.

- Phần xuống xẻ vào đầu tụy một rãnh dọc và dính chặt vào đầu tụy bởi các ống tiết của tụy đổ vào tá tràng

- Phần ngang ôm lấy mỏm móc nhưng không dính vào nhau.

- Phần lên tá tràng chạy chéo lên trên sang trái nên cách xa dần đầu tụy.

Như vậy tá. tràng quây lấy đầu tụy và xẻ thành rãnh giống như lớp xe úp vào vành xe, và ngược lại các ống dẫn tụy đổ vào tá tràng coi như khâu chặt đầu tụy vào khung của tá tràng. Chúng được bọc chung trong 2 lá mạc treo tá tụy về sau dính vào thành bụng sau thành mạc dính tá tụy.

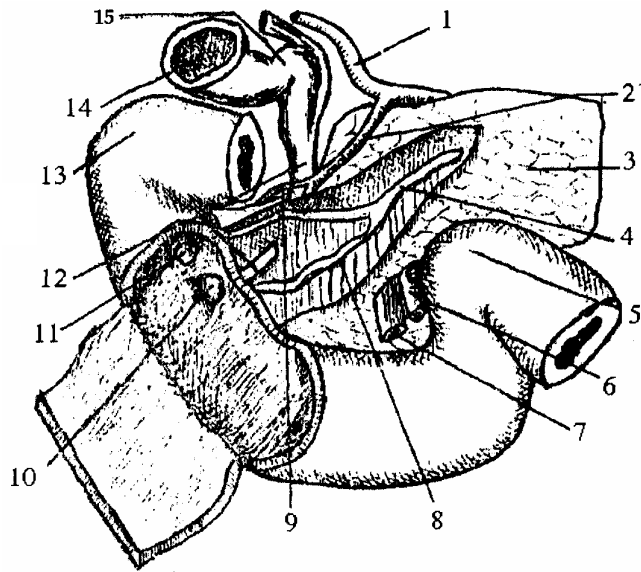
### **3.2. Liên quan của tá tràng di động (hành tá tràng)**

Nhìn chung liên quan giống môn vị của dạ dày. Nằm giữa 2 lá của mạc nối nhỏ và mạc nối lớn.

- Ở phía trên: liên quan với gan và túi mật.

- Ở phía sau tá tràng nằm gối lên cổ tụy, cách tụy bởi tiền đình hậu cung mạc nối và liên quan với các thành phần cuống gan đã tách xa nhau (tĩnh mạch cửa, động mạch vị tá tràng, ống mật chủ).

1. Động mạch gan riêng
2. Động mạch vị tá tràng
3. Thân tụy
4. Ống tụy
5. Góc tá hồng tràng
6. Động mạch mạc treo tràng trên
7. Tĩnh mạch mạc treo tràng trên
8. Ống mật chủ
9. Động mạch tá tụy phải trên
10. Nhú tá lớn
11. Nhú tá bé
12. Ống mật chủ
13. Khúc I tá tràng
14. Túi mật
15. Cổ túi mật



**Hình 2.25.** Liên quan của ống mật, ống tụy với tá tràng

### 3.3. Liên quan của tá tràng cố định và đầu tụy với các thành phần khác

Liên quan với phúc mạc và các tạng xung quanh.

#### 3.3.1. Với phúc mạc

- Mặt sau tá tụy cùng được bọc chung trong mạc treo tá tụy, mạc này dính vào thành bụng sau, tạo thành mạc dính tá tụy (mạc dính Treitz).

- Ở mặt trước có rãnh mạc treo kết tràng ngang bám vào mặt trước đầu tụy chạy chéo lên trên sang trái rồi đi dọc bờ dưới thân tụy nên khối tá tụy có một phần ở tầng trên, một phần ở tầng dưới mạc treo kết tràng ngang.

+ Tầng trên mạc treo kết tràng có lá sau túi mật nổi phủ mặt trước đầu tụy nhưng để hở bờ trong phần xuống tá tràng.

+ Tầng dưới mạc treo kết tràng ngang có rãnh mạc treo tiểu tràng từ góc tá hồng tràng chạy chéo xuống dưới sang phải bắt chéo trước phần ngang tá tràng. Mạc treo tiểu tràng thường bám không đúng vào góc mà lấy sang phía trong tràng nên giới hạn với phúc mạc ở sau một ngách (ngách tá tràng sau) có thể xảy ra thoát vị.

#### 3.3.2. Liên quan với các tạng

- Liên quan gần:

- Phía sau có động mạch tá tụy phải trên động mạch tá tụy trái và ống mật chủ từ cuống gan xuống bắt chéo khúc I tá tràng và xẻ thành rãnh sau đầu tụy.

- Phía trước có động mạch tá tụy phải dưới.

- Liên quan xa:

- Phía sau qua mạc dính tá tụy và lá phúc mạc thành bụng sau, liên quan với các tạng ở sau phúc mạc như: thận, tuyến thượng thận, niệu quản bên phải và tĩnh mạch

chủ dưới.

- Phía trước:

+ Tầng trên rễ mạc treo kết tràng ngang: liên quan với thùy gan phải và túi mật.

+ Tầng dưới rễ mạc treo kết tràng ngang: liên quan với các quai ruột, mạc treo ruột và các mạch máu trong mạc treo.

\* Bên phải rễ mạc treo tiêu tràng có động mạch mạc treo tràng trên từ sau ra trước móc tụy và phần ngang tá tràng. Nó cùng với động mạch chủ bụng ở phía sau tạo thành gọng kìm kẹp lấy móc tụy và phần ngang tá tràng có thể gây tắc ruột cơ năng hoặc trường diễn.

\* Bên trái rễ mạc treo tiêu tràng liên quan tới góc tá hồng tràng và tĩnh mạch mạc treo tràng dưới.

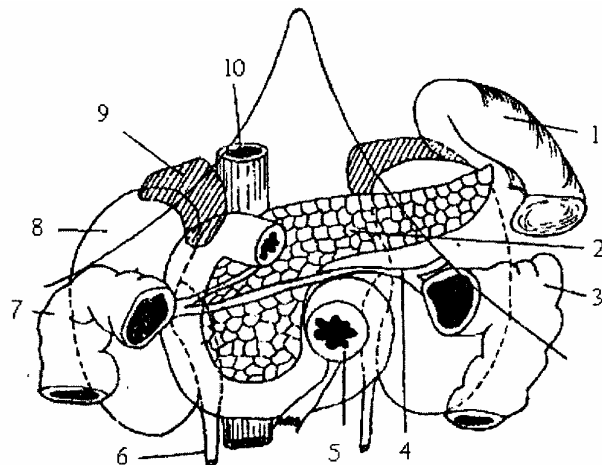
### 3.4. Liên quan của khuyết tụy, thân và đuôi tụy

#### 3.4.1. Khuyết tụy

Liên quan ở sau với động mạch chủ bụng, tĩnh mạch cửa. Ở trên với động mạch thân tạng. Ở dưới với động mạch mạc treo tràng trên.

Cả 3 động mạch quay quanh vùng nối giữa đầu và thân tụy.

1. Tỳ
2. Tụy
3. Góc kết tràng trái
4. Rễ mạc treo kết tràng ngang
5. Hồng tràng
6. Niệu quản phải
7. Góc kết tràng phải
8. Thận phải
9. Tuyến thượng thận phải
10. Tĩnh mạch chủ dưới



**Hình 2.26.** Liên quan của tá tràng và tụy

#### 3.4.2. Liên quan của thân tụy

Nằm trong 2 lá của mạc treo vị sau và dính vào thành bụng sau:

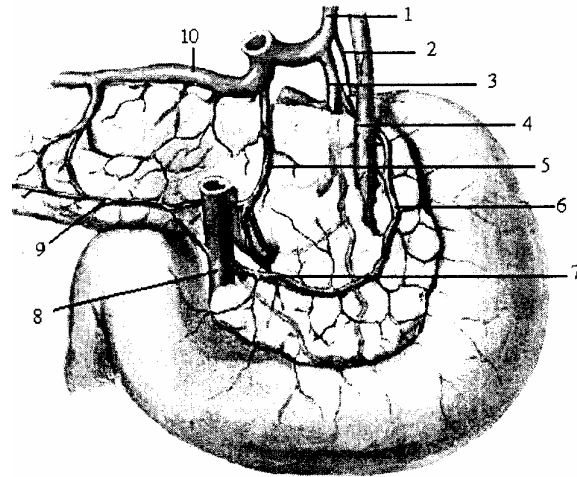
- Ở sau với tuyến thượng thận, thận và cuống thận trái.
- Ở trước với hậu cung mạc nối và mặt sau dạ dày.
- Ở trên với bó mạch lách (chạy dọc theo bờ trên mặt sau của tụy).
- Ở dưới thân tụy có rễ mạc treo kết tràng ngang bám vào.

#### 3.4.3. Đuôi tụy

Là phần di động, nằm trong 2 lá mạc nối tụy tỳ, liên quan với hậu cung mạc nối ở trước và thận trái ở sau. Đuôi tụy nằm trên mạc treo kết tràng ngang và liên quan chặt chẽ với cuống lách, nếu đuôi tụy dài thì cuống lách ngắn và ngược lại có ảnh hưởng tới

thủ thuật cắt bỏ lách.

1. ĐM gan riêng
2. ĐM môn vị
3. ĐM vị tá tràng
4. Ống mật chủ
5. ĐM tụy lớn Halle
6. ĐM tã tụy phải trên
7. ĐM tá tụy trái
8. ĐM mạc treo tràng trên
9. ĐM tụy dưới
10. ĐM tỳ

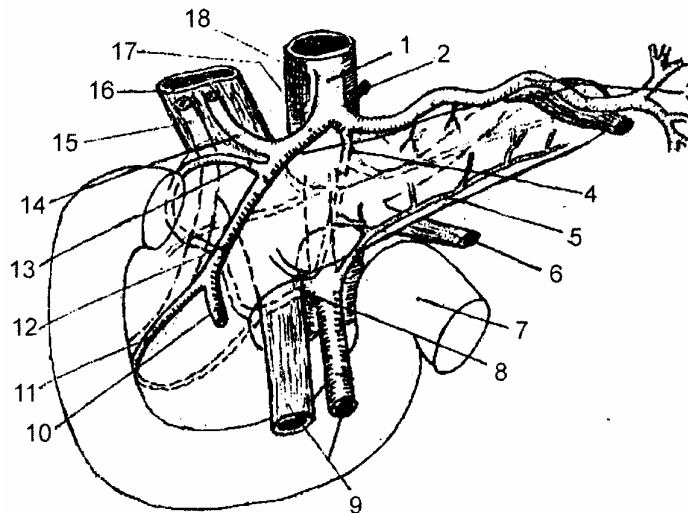


**Hình 2.27.** Khối tá tụy nhìn mặt sau

## 4. MẠCH MÁU VÀ THẦN KINH

### 4.1. Động mạch

Tả tụy được cấp máu bởi 2 nguồn mạch bao gồm các nhánh của động mạch thân tạng và động mạch mạc treo tràng trên.



- |                           |                                |                                |
|---------------------------|--------------------------------|--------------------------------|
| 1. Động mạch thân tạng    | 7. Góc tá hồng tràng           | 13. Động mạch tá tụy phải trên |
| 2. Động mạch vành vị      | 8. Động mạch tá tụy trái       | 14. Động mạch gan riêng        |
| 3. Động - tĩnh mạch tỳ    | 9. ĐM - TM mạc treo tràng trên | 15. Ống mật chủ                |
| 4. Động mạch tụy lớn      | 10. Động mạch mạc nối phải     | 16. Tĩnh mạch cửa              |
| 5. Động mạch tụy dưới     | 11. Động mạch tá tụy phải dưới | 17. Động mạch gan chung        |
| 6. TM mạc treo tràng dưới | 12. Động mạch vị tá tràng      | 18. Động mạch chủ bụng         |

**Hình 2.28.** Sơ đồ động mạch cấp máu cho khối tá tụy

#### 4.1.1. Từ động mạch thân tạng

Gồm có các động mạch sau:

- Động mạch tá tụy phải trên (*a. retroduodenalis*): Là ngành bên của động mạch

vị tá tràng chạy sang phải đi ở sau tá tràng, uốn vòng quanh ống mật chủ. Tách các nhánh nối với động mạch tá tụy trái ở sau đầu tụy.

- Động mạch tá tụy phải dưới (*a. supraduodenalis superior*): Là ngành cùng của động mạch vị tá tràng chạy ở mặt trước đầu tụy từ bờ dưới khúc I tá tràng, chéch xuống dưới và sang phải hướng tới nhú tá lớn thì lách giữa đầu tụy và tá tràng ra phía sau để nối với động mạch tá tụy trái.

- Động mạch tụy lớn Haller (*a. pancreatica magna*): Tách từ động mạch thân tạng hay động mạch tỳ chạy ở sau tụy hướng tới khuyết tụy quặt lên trên, ra trước để nối với nhánh của động mạch vị tá tràng.

- Các nhánh tụy của động mạch tỳ: Trên đường đi của động mạch tỳ, nó tách ra nhiều nhánh ngắn chạy thẳng vào thân và đuôi tụy cấp máu cho tụy. Gồm có động mạch tụy lưng, động mạch tụy dưới và động mạch đuôi tụy

#### **4.1.2. Từ động mạch mạc treo tràng trên**

Động mạch tá tụy trái (*a. pancreaticoduodenalis inferior*)

+ Tách ra ở bờ dưới cổ tụy đi sang phải và ra sau rồi chia ra 2 nhánh trước và sau đi vào 2 mặt cấp máu cho phần dưới đầu tụy.

- Động mạch tụy dưới (*a. pancreatica inferior*)

+ Khi có khi không, nếu có thì nó được tách ra ở ngay chỗ động mạch mạc treo tràng trên vừa thoát ra khỏi khuyết tụy rồi chạy chéch sang trái dọc theo bờ dưới của thân và đuôi tụy và nó tách ra các nhánh nuôi thân và đuôi tụy và được nối với động mạch tụy dưới của động mạch lách.

#### **4.2. Tĩnh mạch**

Gồm các tĩnh mạch cùng tên đi kèm theo động mạch và đổ trực tiếp hay gián tiếp vào tĩnh mạch cửa.

- Tĩnh mạch tá tụy phải trên và tĩnh mạch tá tụy phải dưới đổ vào tĩnh mạch cửa

- Tĩnh mạch tá tụy trái dưới đổ vào tĩnh mạch mạc treo tràng trên.

- Các tĩnh mạch khác đổ vào tĩnh mạch tỳ.

#### **4.3. Bạch huyết**

Thu nhận bạch huyết của khối tá tụy gồm có 4 nhóm bạch huyết đổ vào các chuỗi hạch nằm dọc theo các động mạch lách, động mạch gan, động mạch mạc treo tràng trên.

#### **4.4. Thần kinh**

Chi phối cho khối tá tụy thuộc hệ thần kinh thực vật gồm các sợi tách từ đám rối tạng (đám rối dương) và đám rối mạc treo tràng trên đi tới.

## GAN

Gan (*hepar*) là tạng thuộc hệ tiêu hoá, là tạng to nhất trong cơ thể, chiếm khoảng 2% trọng lượng cơ thể ở người lớn và 5% ở trẻ em. Gan nằm trong ổ dưới hoành phải của ổ bụng nhưng lại được bảo vệ bởi khung xương của lồng ngực và liên quan với ngực nhiều hơn với bụng.

Gan là tuyến ngoại tiết, tiết ra mật đổ vào tá tràng nhưng lại tham gia vào nhiều chức năng quan trọng của cơ thể như chuyển hoá glucid, protid, lipoprotein, đặc biệt dự trữ đường, điều hoà đường huyết đào thải các chất độc và thuốc dư thừa ra ngoài cơ thể theo đường mật...

### 1. VỊ TRÍ VÀ HÌNH THỂ NGOÀI

Gan nằm trong ổ bụng, dưới vòm hoành phải nhưng có một phần lồi sang trái nằm ở dưới vòm hoành trái và vùng thượng vị. Ở người sống gan có màu đỏ nhạt, trơn láng, mật độ chắc, cân nặng khoảng 2 - 3 kg (trong đó có khoảng 800 - 900 ml máu); bề ngang, gan dài khoảng 28 cm, bề trước sau 18 cm và cao trung bình 8 cm. Bờ dưới gan chạy dọc theo cung sườn phải, bắt chéo qua vùng thượng vị và cung sườn trái. Điểm cao nhất của gan ở sau cung sườn thứ V bên phải, ngay dưới núm vú. Gan di động theo nhịp thở, theo sự di chuyển của cơ hoành.

Gan gần có hình một nửa quả dưa hấu cắt chéo gồm có hai mặt: mặt hoành lồi, mặt tạng phẳng và một bờ chu vi quay quanh mặt tạng là bờ dưới.

### 2. LIÊN QUAN

#### 2.1. Mặt trên hay mặt hoành (*facies diaphragmatica*)

Mặt hoành của gan có hình vòm, nhẵn, áp sát vào cơ hoành và được chia thành 4 phần: trên, trước, phải, và sau. Dây chằng liềm chia mặt hoành thành hai thùy, thùy phải và thùy trái. Qua cơ hoành mặt hoành liên quan với ổ màng phổi và ổ ngoại tâm mạc.

Phần trên nằm áp sát dưới vòm hoành, qua cơ hoành liên quan với màng phổi và đáy phổi phải ngang mức liên sườn IV, với tim và màng tim ngang mức khoang liên sườn V bên trái.

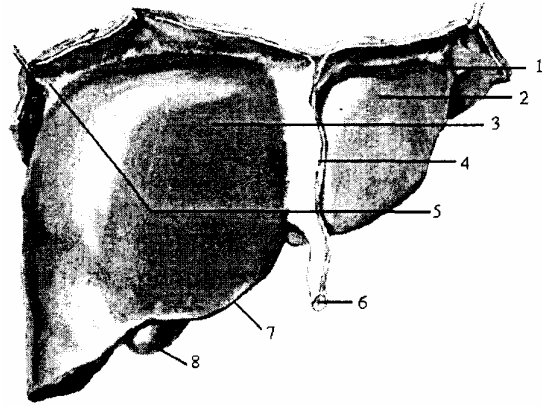
Phần trước có dây chằng liềm chia thành 2 thùy phải và trái. Phần phải qua cơ hoành liên quan màng phổi và bờ trước đáy phổi phải, các xương sườn và sụn sườn từ VI đến X. Ở giữa liên quan đến mũi ức và góc dưới sườn thành bụng trước. Ở bên trái với các sụn sườn VII-VIII.

Phần phải liên quan đến phần phải cơ hoành, qua đó với phổi, màng phổi và các xương sườn VII-XI.

Phần sau của mặt hoành có một vùng nằm giữa hai lá của dây chằng vành; nơi

không có phúc mạc che phủ và được gọi là vùng trần của gan.

1. Mạc chằng tam giác trái
2. Thùy gan trái
3. Thùy gan phải
4. Mạc chằng liềm
5. Mạc chằng tam giác phải
6. Dây chằng tròn
7. Bờ dưới gan
8. Dày túi mật



**Hình 2.29.** Mặt trên gan

## 2.2. Mặt dưới hay mặt tạng (facies visceralis)

Mặt tạng hay mặt sau dưới liên quan với các tạng bụng. Mặt này có hai rãnh dọc và một rãnh ngang hình chữ H chia mặt dưới gan thành các thùy.

- Rãnh dọc phải (*fossa sagittalis dextra*): nửa trước là rãnh túi mật (*fossa vesicae felleae*), nửa sau là rãnh tĩnh mạch chủ dưới (*sulcus vena cavae*).

- Rãnh dọc trái (*fossa sngittalis sinistra*): nửa trước là rãnh dây chằng tròn (*incisura ligamenti teretis*) - di tích của tĩnh mạch rốn bị tắc lại, nửa sau là khe của dây chằng tĩnh mạch (*fissura ligamenti venosi*) di tích của ống tĩnh mạch hay ống Arantius.

- Rãnh ngang hay rốn gan, hoặc cửa gan (*porta hepatis*): hơi lồi ra phía sau, dài khoảng 6 cm. Là nơi các thành phần của cuống gan đi vào và ra khỏi gan.

Các rãnh trên chia mặt dưới gan làm 4 thùy:

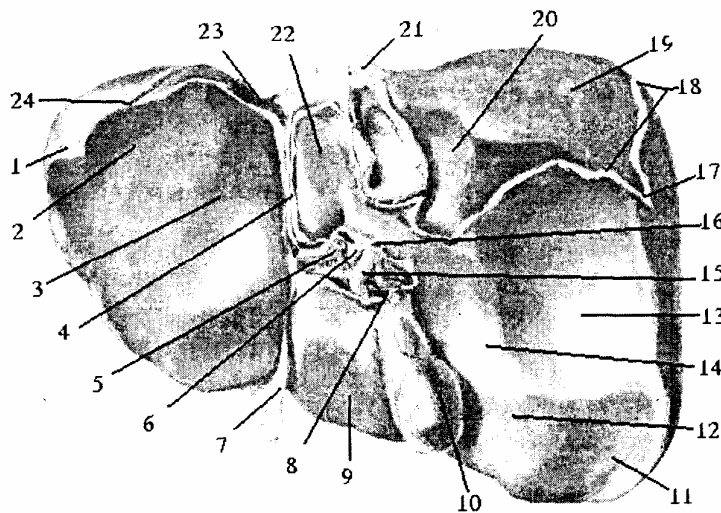
- Thùy phải (*lobus hepatis dexter*): nằm bên phải rãnh dọc phải. Có 3 ấn lõm liên quan: ấn thận, tuyến thượng thận phải ở sau; ấn đại tràng ở trước; ấn môn vị tá tràng ở trong.

- Thùy trái (*lobus hepatis sinister*): mỏng, úp lên đáy vị.

- Thùy vuông (*lobus quadrratus*): nhìn trước rãnh ngang cùng với túi mật úp lên phần ngang của dạ dày và tá tràng.

Thùy đuôi (*lobus caudatus*): nằm Sau rãnh ngang liên quan với tiền đình của hậu cung mạc nối. Thùy này chỉ có một phần nhỏ nằm ở mặt dưới, còn phần lớn lấn ra sau vào ngách túi mật nối. Thùy này có hai củ là củ đuôi và củ gai.





- |                          |                      |                             |
|--------------------------|----------------------|-----------------------------|
| 1. Dây chằng phụ của gan | 9. Túi mật           | 17. Dây chằng tam giác trái |
| 2. Ấn dạ dây             | 10. Túi mật          | 18. Dây chằng vành          |
| 3. Thày gan trái         | 11. Ấn kết tràng     | 19. Vùng trần của gan       |
| 4. Dây chằng tĩnh mạch   | 12. Ấn hành tá tràng | 20. Ấn thượng thận          |
| 5. Động mạch gan         | 13. Ấn thận          | 21. Tĩnh mạch chủ dưới      |
| 6. Tĩnh mạch cửa         | 14. Ấn tá tràng      | 22. Túi đuôi                |
| 7. Dây chằng trên        | 15. Ống gan          | 23. Ấn thực quản            |
| 8. Ống túi mật           | 16. Ống mật chủ      | 24. Dây chằng tam giác phải |

**Hình 2.30.** Mặt dưới gan

### 2.3. Bờ dưới

Bờ dưới gan là phần quây quanh mặt tạng nên có thể chia ra thành 3 phần: phần sau ngăn cách phần sau mặt hoành và mặt tạng, tày và tròn nên không rõ; phần phải ngăn cách mặt tạng với phần phải mặt hoành dày nhưng rõ nét nên còn gọi là bờ phải của gan; phần trước ngăn cách mặt tạng với mặt hoành, chạy dọc theo cung sườn phải, bắt chéo qua vùng thượng vị và cung sườn trái. Bờ này sắc, có hai khuyết, khuyết túi mật bên phải, khuyết dây chằng tròn bên trái đi từ đầu trong sụn sườn IX bên phải tới đầu trong sụn sườn VIII bên trái.

## 3. CÁC PHƯƠNG TIỆN CỐ ĐỊNH GAN

### 3.1. Tĩnh mạch chủ dưới (vena cava inferior)

Ở mặt sau gan, dính chặt vào cơ hoành, đồng thời lại cột chặt vào tổ chức của gan bởi 3 tĩnh mạch gan (hay tĩnh mạch trên gan).

### 3.2. Dây chằng hoành gan

Gồm các thớ sợi riêng biệt, cố định vùng trần của gan vào cơ hoành.

### 3.3. Dây chằng vành (ligamentum coronarum hepatis)

Được tạo nên do sự quặt lên và xuống của phúc mạc phủ mặt trên và dưới của gan để rồi dính vào cơ hoành. Dây chằng vành trên liên tiếp với mạc chằng liềm, dây

chằng vành dưới liên tiếp với mạc nối nhỏ.

### **3.4. Dây chằng tam giác phải và trái (ligamentum triangular dextrum, sinistrum)**

Dây chằng vành trên và dưới tới hai đầu gan thì chập lại rồi dính vào cơ hoành tạo thành dây chằng tam giác. Mỗi dây chằng tam giác có một cạnh dính vào cơ hoành, một cạnh dính vào gan và một cạnh tự do.

### **3.5. Dây chằng liềm (ligamentum falciforme hepatis)**

Là nếp phúc mạc treo mặt trên gan vào cơ hoành và thành bụng trước, kéo dài từ dây chằng vành cho tới rốn. Dây chằng liềm có 3 bờ:

- Một bờ dính từ rốn dọc theo mặt sau thành bụng trước, tới mặt dưới cơ hoành rồi liên tiếp với dây chằng vành lá trên.
- Một bờ dính vào mặt trên của gan.
- Một bờ tự do căng từ rốn tới bờ trước của gan, trong hai lá của bờ này có dây chằng tròn của gan (*lig. teres hepatis*).

### **3.6. Mạc nối nhỏ (xem lại bài phúc mạc)**

## **4. MẠCH MÁU, THẦN KINH**

### **4.1. Động mạch**

Cấp máu cho gan là các nhánh của động mạch thân tạng. Động mạch thân tạng là 1 nhánh của động mạch chủ bụng tách ngang Th<sub>XII</sub> hướng chạy chéo xuống dưới sang phải dài lâu rồi tách thành 3 nhánh cùng là động mạch vành vị, động mạch gan chung và động mạch tỳ.

#### **4.1.1. Động mạch vị trái (động mạch vành vị)**

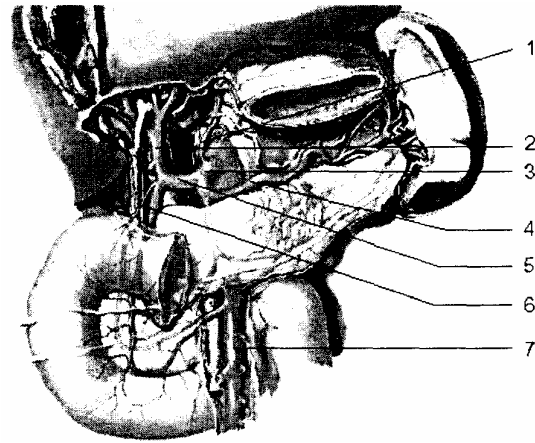
Chạy chéo lên trên, sang trái tới 1/3 trên và 2/3 giữa dạ dày thì tách ra làm 2 nhánh cùng trước và sau, chạy vào 2 mặt của dạ dày để nối với các nhánh của động mạch vị phải. Ngoài ra còn tách nhánh thực quản, tâm phình vị cấp máu cho phần trên ống tiêu hoá dưới cơ hoành, động mạch gan phụ (nếu có) chạy vào thùy trái của gan.

#### **4.1.2. Động mạch tỳ**

Chạy chéo sang trái dọc bờ sau trên thân tụy đến đuôi tụy, động mạch lên bờ trên để ra mặt trước đuôi tụy, đến gần rốn tỳ thì phân các nhánh.

- Ngành bên: gồm các ngành nuôi dưỡng cho tụy, các ngành nuôi dưỡng dạ dày (động mạch phình vị sau, động mạch vị ngắn, động mạch Haller, động mạch vị mạc nối trái) và các ngành nuôi dưỡng cực trên của tỳ.
- Ngành cùng: có 2 ngành qua rốn tỳ rồi lại chia nhỏ dần đi vào tỳ.

1. ĐM vành vị
2. ĐM gan riêng
3. ĐM thân tạng
4. ĐM tỳ
5. ĐM gan chung
6. ĐM vị tá tràng
7. ĐM mạch treo tràng trên



**Hình 2.31.** Động mạch thân tạng và các nhánh

#### 4.1.3. Động mạch gan chung (*a. hepatica communis*)

Tiếp tục đi theo hướng của động mạch thân tạng xuống dưới sang phải chui vào 2 lá của mạc nối nhỏ, khi tới bờ trái tĩnh mạch cửa thì chia ra làm 2 ngành:

- Ngành xuống là động mạch vị tá tràng (*a. gastroduodenalis*) đi xuống cấp máu cho tá tụy và một phần cho dạ dày.

- Động mạch gan riêng (*arteria hepatica propria*), đi dọc theo trước bờ trái tĩnh mạch gan, trong cuống gan, khi tới gần rốn gan chia làm 2 ngành chui vào gan và phân chia nhỏ dần theo tĩnh mạch gan nằm trong khoang cửa. Động mạch gan riêng còn tách động mạch túi mật và động mạch vị phải.

#### 4.2. Tĩnh mạch

##### 4.2.1. Tĩnh mạch gan (*vena hepaticae*): hay còn gọi là tĩnh mạch trên gan

Có 3 tĩnh mạch gan phải, trái và giữa nhận máu từ các thùy gan để đổ vào tĩnh mạch chủ dưới.

##### 4.2.2. Tĩnh mạch cửa (*vena portae*)

Là 1 tĩnh mạch chức phận mang máu chứa các chất thu được từ ống tiêu hoá về gan. Trong lòng tĩnh mạch cửa không có van.

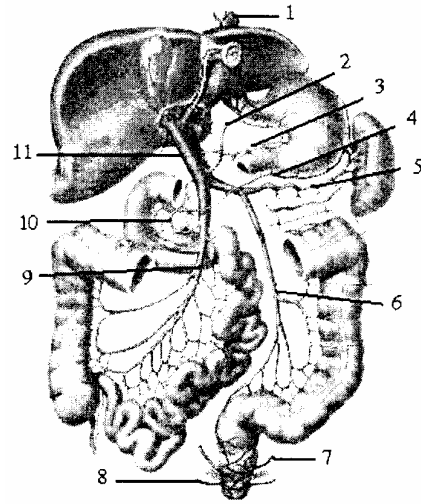
\* *Cấu tạo*: tĩnh mạch cửa được cấu tạo bởi 3 tĩnh mạch chính: tĩnh mạch tỳ nối với tĩnh mạch mạc treo tràng dưới thành thân tĩnh mạch tỳ - mạc treo tràng. Thân này nối với tĩnh mạch mạc treo tràng trên tạo thành tĩnh mạch cửa.

Ngoài ra tĩnh mạch cửa còn nhận máu từ các tĩnh mạch túi mật, các tĩnh mạch cạnh rốn, tĩnh mạch vị trái và phải,...

\* *Đường đi; liên quan*: tĩnh mạch cửa được thành lập ở sau đầu cổ tụy rồi đi lên trên chéo sang phải vào trong hai lá của mạc nối nhỏ, tới gần rốn gan chia làm hai ngành phải và trái. Cả 2 ngành này chui vào trong gan phân chia thành các nhánh nhỏ giống như động mạch gan.

Tĩnh mạch cửa chia làm 3 đoạn liên quan: đoạn sau đầu cổ tụy, đoạn trong mạc nối nhỏ, đoạn trong nóm gan (*xem ở phần liên quan của đường dẫn mật ngoài gan*)

1. Thực quản
2. Tĩnh mạch vành vị
3. Tĩnh mạch môn vị
4. Tĩnh mạch mạc nối phải
5. Tĩnh mạch tỳ
6. Tĩnh mạch mạc treo tràng dưới
7. Tĩnh mạch trực tràng giữa
8. Tĩnh mạch trực tràng dưới
9. Tĩnh mạch mạc treo tràng trên
10. Tĩnh mạch tá tụy phải trên
11. Tĩnh mạch cửa



**Hình 2.32.** Sơ đồ cấu tạo tĩnh mạch cửa

\* *Nhận máu*: tĩnh mạch cửa nhận hầu hết máu ở các tạng tiêu hoá nằm trong ổ bụng và một phần của gan, của tụy, của tỳ, thực quản, túi mật, vv...

\* *Vòng nối*: tĩnh mạch cửa và hệ tĩnh mạch chủ nối với nhau bởi các vòng nối:

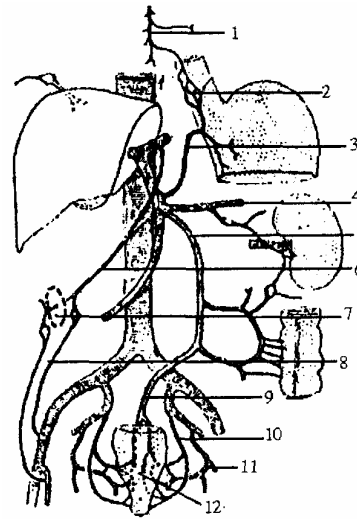
- Vòng nối dưới niêm mạc thực quản: do tĩnh mạch vành vị của hệ cửa nối với tĩnh mạch thực quản của tĩnh mạch đơn lớn thuộc hệ chủ.

- Vòng nối quanh rốn: do tĩnh mạch rốn của tĩnh mạch gánh nối với tĩnh mạch vú trong, tĩnh mạch thượng vị của hệ thống tĩnh mạch chủ trên, chủ dưới.

- Vòng nối dưới niêm mạc trực tràng: do tĩnh mạch trực tràng trên của hệ cửa nối với tĩnh mạch trực tràng giữa và dưới của hệ chủ dưới (tĩnh mạch hạ vị).

Tĩnh mạch cửa nhận máu của gần hết các tạng thuộc hệ tiêu hoá rồi đưa về gan. một nguyên nhân nào đó gây cản trở máu về gan qua tĩnh mạch cửa sẽ gây ra giãn các mao mạch tại các chỗ nối, máu ứ lại nhiều sẽ gây biến chứng vỡ các mao mạch này, tùy theo vị trí mà có các triệu chứng lâm sàng khác nhau như nôn ra máu, đi ngoài ra máu, tuần hoàn bàng hệ dưới da bụng.

1. Tĩnh mạch đơn
2. Vòng nối dưới niêm mạc thực quản
3. Tĩnh mạch vành vị
4. Tĩnh mạch tỳ
5. Tĩnh mạch mạc treo tràng dưới
6. Tĩnh mạch dây chằng trên
7. Vòng nối quanh rốn
8. Tĩnh mạch thượng vị
9. Tĩnh mạch trực tràng trên
10. Tĩnh mạch trực tràng giữa
11. Tĩnh mạch thẹn trong
12. Vòng nối dưới niêm mạc trực tràng



**Hình 2.33.** Vòng nối gánh chủ

#### 4.3. Bạch huyết

Có 3 nhóm hạch: nhóm nằm quanh rốn gan, nhóm nằm cạnh tĩnh mạch chủ dưới và nhóm nằm sau mũi ức.

#### 4.4. Thần kinh

Chi phối cho gan thuộc hệ thần kinh thực vật, gồm các sợi của dây X trái và tách từ đám rối dương tới.

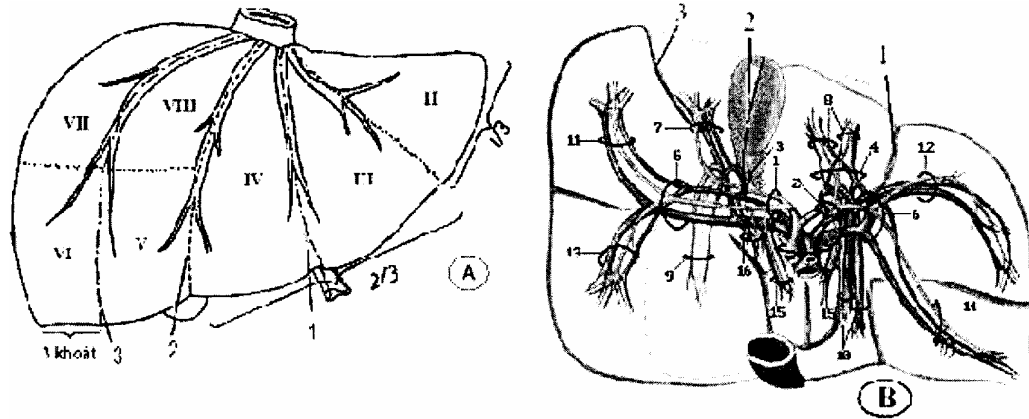
### 5. CẤU TẠO VÀ PHÂN CHIA GAN

Gan được phủ bởi phúc mạc, trừ vùng trần. Dưới phúc mạc là áo xơ. Ở cửa gan, áo xơ đi vào cùng các mạch tạo nên bao xơ quanh mạch hay là bao Glisson.

Gan được phân chia thành các đơn vị cấu trúc gọi là tiểu thùy. Mỗi tiểu thùy là một khối nhu mô gan mà mặt cắt ngang có hình 5 hoặc 6 cạnh. Ở mỗi góc của tiểu thùy có một khoảng mô liên kết gọi là khoảng cửa, nơi chứa một nhánh tĩnh mạch cửa, nhánh động mạch gan và một ống dẫn mật. Ở trung tâm mỗi tiểu thùy gan có một tĩnh mạch trung tâm. Từ tĩnh mạch trung tâm có những đôi dây tế bào gan hình lập phương tỏa ra ngoại vi. Giữa hai đôi dây tế bào gan liền nhau là những mao mạch dạng xoang dẫn máu từ nhánh tĩnh mạch cửa và nhánh động mạch gan ở khoảng cửa tới tĩnh mạch trung tâm. Thành của các mao mạch dạng xoang được tạo nên bởi các tế bào nội mô, trong đó có một số đại thực bào (tế bào Kupffer). Các tĩnh mạch trung tâm hợp lại tạo nên tĩnh mạch lớn hơn, và cuối cùng tạo thành các tĩnh mạch gan chạy ra khỏi gan đổ vào tĩnh mạch chủ dưới. Ở giữa các đôi dây tế bào gan là các vi quản mật, có đầu ngoại vi đổ vào ống mật ở khoảng cửa (ống gan tiểu thùy). Các ống mật ở khoảng cửa hợp nên những ống mật lớn dần, cuối cùng thành các ống gan phải và trái đi ra khỏi gan.

Về phân chia thùy gan theo quan điểm kinh điển thì mặt trên gan được dây chằng liềm chia ra hai thùy (phải và trái), mặt dưới gan chia làm 4 thùy (phải, trái, vuông, đuôi). Chia như vậy sẽ có mâu thuẫn ở mặt trên và mặt dưới, đồng thời không phục vụ được cho phẫu thuật gan hiện đại.

Hiện nay theo Tôn Thất Tùng và Trịnh Văn Minh, căn cứ vào sự phân bố đường mạch mật, gan được phân chia bởi các khe ảo như sau:



1. Khe bên trái                      2. Khe giữa    3. Khe bên phải  
A. Mặt trên gan      B. Mặt dưới gan

**Hình 2.34.** Phân chia gan theo quan điểm hiện đại

- *Khe giữa gan hay khe chính:* được xác định ở mặt trên gan bằng đường kẻ nối từ bờ trái tĩnh mạch chủ dưới tới giữa khuyết túi mật. Ở mặt dưới là đường nối từ giữa hố túi mật đến bờ trái tĩnh mạch chủ dưới. Khe chia gan thành hai nửa phải và trái.

- *Khe bên phải hay khe liên phân thùy phải:* đi từ bờ phải của tĩnh mạch chủ dưới, dọc theo lá trên của dây chằng vành, rồi vòng xuống song song với bờ gan phải và cách bờ này ba thoát ngón tay. Khe này chia nửa gan phải thành hai phân thùy: phân thùy sau và phân thùy trước.

- *Khe bên trái hay khe liên phân thùy trái:* ở mặt trên gan khe là chỗ bám của dây chằng liềm, ở mặt dưới khe tương ứng với rãnh dọc trái. Khe này chia gan trái thành hai phân thùy giữa và phân thùy bên.

Như vậy theo cách phân chia này gan gồm hai nửa gan phải và trái, gan phải gồm hai phân thùy trước và sau, gan trái gồm hai phân thùy giữa và bên, ngoài ra còn một phân thùy thứ năm là phân thùy đuôi. Các phân thùy này lại được chia thành s hạ phân thùy (bởi các đường kẻ ảo ngang qua các phân thùy gan), được đánh số thứ tự bằng chữ số La mã từ I đến VIII, theo chiều kim đồng hồ, bắt đầu từ phân thùy đuôi.

- + Phân thùy đuôi (*segmentum caudatus*) là hạ phân thùy I.
- + Phân thùy bên (*segmentum laterale*) có hạ phân thùy II, III.
- + Phân thùy giữa (*segmentum mediale*) có hạ phân thùy IV.
- + Phân thùy trước (*segmentum anterius*) gồm hạ phân thùy V, VIII.

+ Phân thùy sau (*segmentum posterius*) gồm hạ phân thùy VI, VII.

## **6. ĐƯỜNG DẪN MẬT NGOÀI GAN**

### **6.1. Cấu tạo**

Gồm ống gan, ống mật chủ, ống túi mật và túi mật. Ống gan và ống mật chủ gọi là đường dẫn mật chính, túi mật và ống túi mật gọi là đường dẫn mật phụ.

#### **6.1.1. Ống gan**

Mật từ trong gan chảy ra ngoài qua ống gan phải và trái (*ductus hepaticus dexter, sinister*). Hai ống này hợp lại tạo nên ống gan chung (*ductus hepaticus communis*), ống gan chung nằm trong cuống gan, dài 2 - 4 cm, xuống tới bờ trên khúc I tá tràng hợp với ống túi mật tạo thành ống mật chủ.

#### **6.1.2. Ống mật chủ (*ductus choledochus*)**

Sau khi được thành lập ở bờ trên khúc I tá tràng, ống mật chủ chạy theo hướng của ống gan tới lỗ cục ruột to (*papilla duodeni major*) cùng với ống tụy chính đổ vào tá tràng. Ống mật chủ dài 5 - 6 cm, đường kính 5 - 6 mm. Đặc biệt chỗ đổ vào lỗ cục ruột to là nơi hẹp nhất của ống mật chủ vì ở đó có cơ trơn Oddi (*m. sphincter ampullae hepatopancreaticae*).

#### **6.1.3. Túi mật (*vesica fellea*)**

Giống hình quả lê dài 8 - 10 cm, rộng 3 cm nằm trong rãnh túi mật ở mặt dưới gan. Túi mật gồm có 3 phần:

- Đáy túi mật (*fundus vesica fellea*): ứng với khuyết túi mật ở bờ trước của gan, đối chiếu ra ngoài thành bụng trước là giao điểm của bờ ngoài cơ thẳng to gặp bờ sườn bên phải.

- Thân túi mật (*corpus vesica fellea*): nằm trong rãnh túi mật ở mặt dưới gan, có phúc mạc che phủ.

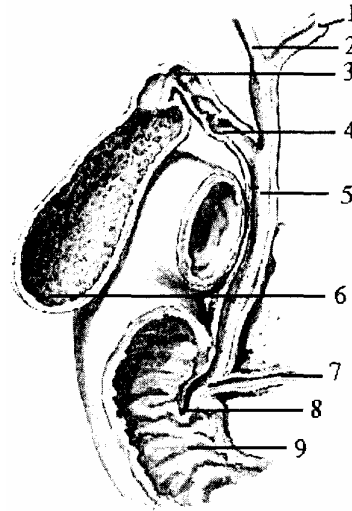
- Cổ túi mật (*collum vesica fellea*): nằm cách gan độ 0,5 cm, cổ túi mật phình to ở giữa còn hai đầu thu nhỏ lại, đầu trên gấp vào thân túi mật, đầu dưới gấp vào ống túi mật. Được treo vào gan bởi mạc treo túi mật, trong mạc treo này có động mạch túi mật đi vào cấp máu cho túi mật.

#### **6.1.4. Ống túi mật (*ductus cysticus*)**

Tiếp theo cổ túi mật, chạy xuống dưới, chệch sang trái tới bờ trên khúc I tá tràng thì hợp với ống gan thành ống mật chủ. Trước khi ống túi mật hợp lại với ống gan, hai ống này chạy song song với nhau một đoạn dài 2 - 3 mm.

Ống túi mật dài 3 - 4 cm, rộng 2,5 mm. Trong lòng ống túi mật niêm mạc tạo thành nếp hình xoắn ốc.

1. Ống gan trái
2. Ống gan phải
3. Ống cổ túi mật
4. Ống túi mật
5. Ống mật chủ
6. Đáy túi mật
7. Ống tụy chính
8. Nhũ tá tràng
9. Khúc II tá tràng



**Hình 3.25.** Sơ đồ đường dẫn mật ngoài gan

## 6.2. Liên quan

Chủ yếu nói về liên quan của đường dẫn mật chính với các thành phần cuống gan. Ống gan và ống mật chủ chạy chéo từ trên xuống, chạy sang phải, và có thể chia làm 4 đoạn liên quan.

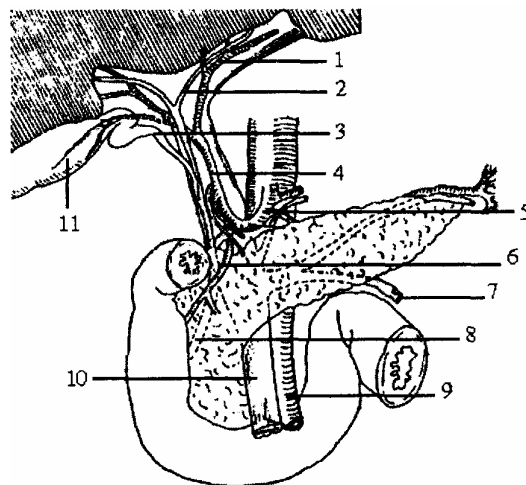
\* *Đoạn trong rốn gan:* lần lượt các thành phần cuống gan sắp xếp thành 3 lớp từ sau ra trước: 2 ngành của tĩnh mạch gánh, 2 ngành của động mạch gan, 2 ngành của ống gan. Tất cả được bọc trong mạc nối nhỏ.

\* *Đoạn trong bờ tự do của mạc nối nhỏ:* cuống gan ở đoạn này dài khoảng 4cm, là giới hạn trước của khe Winslow. Các thành phần cuống gan sắp xếp làm 2 lớp :

- Lớp sâu là tĩnh mạch cửa chạy chéo lên trên và sang phải.
- Lớp nông đè lên tĩnh mạch cửa, có động mạch gan ở bờ bên trái, có ống gan ở bờ phải.

Xuống phía dưới thì ống mật chủ chạy tách xa tĩnh mạch để tạo thành tam giác Cửa - mật Chủ.

1. Động mạch gan trái
2. Động gan trái
3. Ống túi mật
4. Động mạch gan riêng
5. Động mạch gan chung
6. Động mạch tá tràng
7. Tĩnh mạch mạc treo tràng dưới
8. Ống mật chủ
9. Động mạch mạc treo tràng trên
10. Tĩnh mạch mạc treo tràng trên
11. Túi mật



**Hình 2.36.** Sơ đồ liên quan các thành phần cuống gan



\* *Đoạn sau khai tá tụy* : đến đây các thành phần cuống gan bắt đầu tách xa nhau, động mạch gan được thay thế bởi động mạch vị tá tràng. *Tĩnh mạch* gánh chạy chéo sang trái. Ống mật chủ chạy chéo sang phải, nằm sâu trong rãnh đầu tụy và khi tới bờ trong khúc II tá tràng thì cùng ống tụy chính đổ vào lỗ cục ruột to.

\* *Đoạn trong thành tá tràng* : ở đây ống mật chủ và ống tụy chính liên quan với nhau, có 2 trường hợp:

- Hai ống chập lại với nhau tạo nên bóng gan tụy hoặc chập vào nhau nhưng không hình thành bóng gan tụy rồi mới đổ vào lỗ cục ruột to.

- Hai ống tách xa nhau, đổ riêng biệt vào lỗ cục ruột to.

## RUỘT NON

Ruột non *hãy tiêu tràng* (*intestinum tenue*) đi từ lỗ môn vị đến lỗ hồi manh tràng. Ruột non bao gồm: tá tràng, hồng tràng và hồi tràng. Chiều dài từ 5 - 9 m, trung bình 6,5 m, riêng đoạn hồi tràng chỉ dài 70 - 80 cm. Đường kính trung bình khoảng 2 - 3 cm (*thay đổi từng đoạn*). Ở người lớn, hồng tràng và hồi tràng không có ranh giới rõ rệt, trừ một số người (*khoảng 2%*) thì giới hạn giữa hai phần này được nhận biết qua túi ruột Meckel.

### 1. HÌNH THỂ NGOÀI VÀ SỰ XẤP XÉP

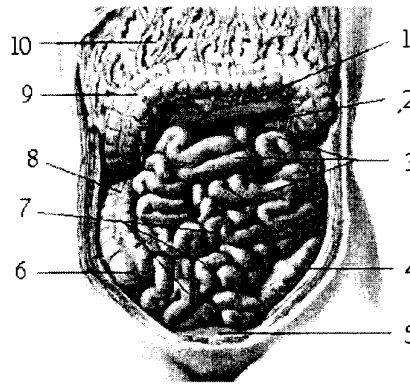
Tiểu tràng được cố định vào thành bụng sau bởi mạc treo tràng trên nên có 2 bờ, 1 bờ chính là chỗ mạc treo bám, còn 1 bờ tự do (*hay bờ ruột*).

Bình thường tiểu tràng có màu hồng, có lúc màu đỏ sẫm hoặc màu xanh (tùy giai đoạn tiêu hoá).

Nhìn chung tiểu tràng cuộn lại thành các quai tiểu tràng, có từ 14 - 16 quai, các quai ở phía trên nằm ngang, các quai ở phía dưới nằm dọc, đoạn cuối nằm ngang và đổ vào manh tràng, đoạn này chỉ dài độ 10 - 15 cm.

Mỗi quai tiểu tràng có thể dài 20 - 25 cm, riêng quai thứ 3 - 7 có thể dài 30 - 40 cm.

1. Mạc treo kết tràng ngang
2. Góc tá hồng tràng
3. Các quai hồng tràng
4. Kết tràng chậu hông
5. Bàng quang
6. Manh tràng
7. Các quai hồi tràng
8. Kết tràng lên
9. Kết tràng ngang
10. Mạc nối lớn



**Hình 2.37.** Vị trí, hình thể và cách sắp xếp của ruột non

### 2. LIÊN QUAN

Hang hồi tràng nằm trong ổ bụng, ở tầng dưới mạc treo đại tràng ngang, lấn nhiều sang bên trái ổ bụng.

- Phía trước qua mạc nối lớn, liên quan với các lớp của thành bụng trước.

- Phía sau ở bên trái liên quan với đại tràng xuống, với các tạng ở sau phúc mạc; bên phải liên quan với manh tràng, với đại tràng lên.

- Phía trên liên quan với đại tràng ngang, mạc treo đại tràng ngang và một phần nhỏ của khối tá tụy.

- Phía dưới liên quan với các tạng nằm trong chậu hông bé (bàng quang, sinh dục, trực tràng).

### 3. CẤU TẠO

Cũng như tá tràng, trong - hồi tràng cũng có 4 lớp:

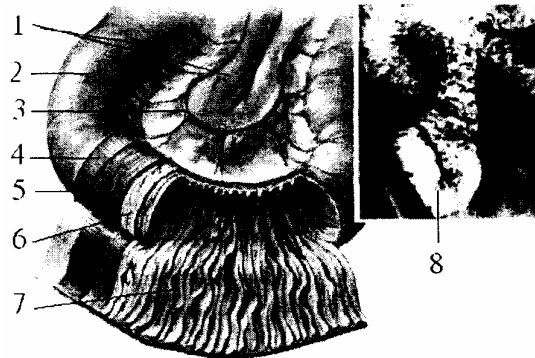
Lớp thanh mạc: chính là phần phúc mạc sau khi bọc quanh tiêu tràng rồi liên tiếp với hai lá mạc treo của nó. Nên có một phần ruột không có phúc mạc che phủ.

- Lớp cơ: gồm hai loại thớ: thớ dọc ở ngoài, thớ vòng ở trong, các thớ dọc ở chỗ bờ mạc treo rất thưa và mỏng.

- Lớp dưới niêm mạc: rất chắc và có nhiều huyết quản.

- Lớp niêm mạc: gồm có những nhung mao, các van ruột, các tuyến, các nang bạch huyết. Đặc biệt là các nang bạch huyết tập trung nhiều ở đoạn cuối của ruột tạo thành từng mảng gọi là mảng Payer.

1. Mạc treo
2. Thanh mạc
3. Quai động mạch
4. Lớp cơ dọc
5. Lớp cơ vòng
6. Lớp dưới niêm mạc
7. Lớp niêm mạc
8. Hình chụp có cản quang của hồng tràng



**Hình 2.38.** Cấu tạo các lớp của hồng tràng

### 4. TÚI RUỘT MECKEL (TÚI THỪA HÔI TRÀNG)

Là di tích của ống noãn hoàng ở thời kỳ bào thai. Là 1 túi nhỏ và dính vào bờ tự do của ruột ở cách góc hồi manh tràng từ 70 - 80 cm. Khi bị viêm cũng có những triệu chứng và biến chứng giống viêm ruột thừa.

### 5. MẠC TREO TIÊU TRÀNG (MESENTERIUM)

Là một nếp phúc mạc để treo tiêu tràng vào thành bụng sau, giữa hai lá mạc treo tiêu tràng có nhiều tổ chức mỡ, mạch máu, thần kinh đi từ thành bụng sau tới nuôi dưỡng, chi phối cho ruột non.

Mạc treo tiêu tràng có 2 mặt: Mặt phải (trước), mặt trái (sau) và có 2 bờ: 1 bờ bám vào ruột, dài theo chiều dài của ruột, gấp lại từng khúc giống như ruột, còn 1 bờ bám theo thành bụng sau gọi là rễ mạc treo (*radix mesenterii*), rễ có hình chữ S chỉ dài 15 - 18 cm, bắt đầu ở bên trái cách sụn gian đốt L<sub>I-II</sub> khoảng 2 - 3 cm, tận hết ở trước khớp cùng chậu bên phải.

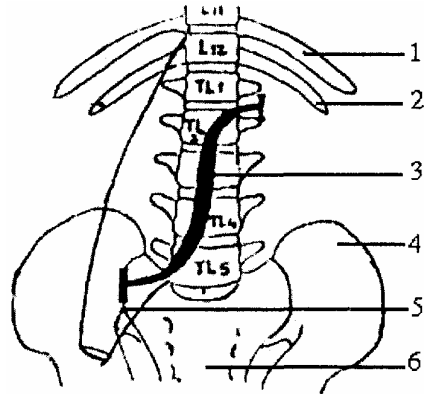
Hai bờ của mạc treo gần nhau ở 2 đầu, nhưng xa nhau dần ở đoạn giữa, do đó

chiều cao của mạc treo ngắn ở hai đầu và phần cao nhất ở quãng giữa (*nhìn toàn bộ giống như một xòe*).

Về bề dày của mạc treo: ở rễ rất dày, còn bờ ruột thì mỏng, lớp mỡ nằm giữa 2 lá mạc treo nhiều ít tùy từng khúc (đoạn trên có nhiều ở rễ, đoạn giữa có nhiều ở giữa, đoạn cuối có nhiều ở bờ ruột).

Tác dụng của mạc treo để cố định tiêu tràng vào thành bụng, để dinh dưỡng cho ruột và nó còn tạo ra 1 vách ngăn (chia tầng dưới đại tràng ngang làm 2 ô: bên phải và bên trái ổ bụng).

1. Xương sườn XI
2. Xương sườn XII
3. Rễ mạc treo
4. Xương cánh chậu trái
5. Khớp cùng chậu phải
6. Xương cùng



**Hình 2.39.** Rễ mạc treo tiêu tràng

## 6. MẠCH THÂN KINH

### 6.1. Động mạch mạc treo tràng trên (*a. mesenterica superior*)

#### 6.1.1. Nguyên ủy

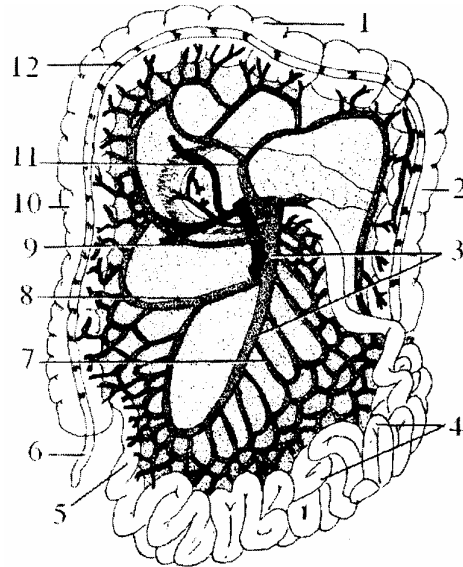
Tách ra từ động mạch chủ bụng, ở phía dưới động mạch thân tạng 1 cm, trên động mạch thận, tương ứng với đốt sống L<sub>1</sub>.

#### 6.1.2. Đường đi

Từ nguyên ủy động mạch mạc treo tràng trên chạy chéo xuống và sang phải, đi từ sau cổ tụy, lướt qua móc tụy ra mặt trước khúc III tá tràng rồi chui vào rễ mạc treo và nằm trong 2 lá của mạc treo tiêu tràng, đến cách góc hồi manh tràng 70 - 80 cm thì phân ra hai nhánh cùng.

#### 6.1.3. Diện cấp máu

1. Kết tràng ngang
2. Kết tràng xuống
3. ĐM mạc kết tràng trên
4. Các quai hồng tràng
5. Hồi tràng
6. Ruột thừa
7. Cung mạch
8. ĐM kết tràng phải dưới
9. ĐM kết tràng phải giữa
10. Đại tràng lên
11. ĐM kết tràng phải trên
12. Dải cơ dọc kết tràng



**Hình 2.40.** Sơ đồ động mạch mạc treo kết tràng lên và vùng cấp máu

Động mạch mạc treo tràng trên cấp máu cho 3 vùng:

- Một phần của khối tá tụy: bởi động mạch tá tụy trái, động mạch tụy dưới.

- Cho đại tràng phải bởi các nhánh:

+ Động mạch đại tràng phải trên (*động mạch góc phải đại tràng - a. flexura dextra*): tách thành hai nhánh lên và xuống. Nhánh lên đi vào hai lá mạc treo đại tràng ngang để nối với nhánh đối diện tạo thành cung Riolland nuôi dưỡng cho đại tràng ngang; nhánh xuống nối với nhánh lên của động mạch đại tràng phải giữa.

+ Động mạch đại tràng phải giữa (*động mạch đại tràng phải - a. colica dextra*): tách hai nhánh lên và xuống nối với các nhánh của động mạch đại tràng phải trên và dưới tạo thành các cung mạch nằm dọc theo đại tràng phải (cung viên) rồi từ cung đó mới tách ra các nhánh thẳng đi vào cấp máu cho mặt trước, mặt sau đại tràng.

+ Động mạch đại tràng phải dưới (*Động mạch hồi đại tràng - a. ileocolica*): tách 5 nhánh: nhánh lên (nối với nhánh xuống của động mạch đại tràng phải giữa); nhánh ruột thừa đi vào mạc treo ruột thừa; nhánh manh tràng trước, nhánh manh tràng sau đi vào mặt trước và mặt sau của manh tràng, ngoài ra còn có nhánh hồi tràng còn tách ra các nhánh quặt ngược cho mạc treo.

- Cho tiểu tràng (*các nhánh trong tràng - tra. jejunales; các nhánh hồi tràng - tra. ileales*): gồm có từ 12 - 15 ngành đều tách từ bên trái của động mạch. Khoảng 4 - 5 nhánh ở phía trên to chạy vào các quai ruột nằm ngang, còn 4 - 7 nhánh ở phía dưới thì bé cấp máu cho các quai ruột nằm dọc.

Mỗi ngành tách ra làm hai nhánh lên và xuống, rồi nối với nhau tạo thành các cung mạch, từ các cung này tách ra các nhánh thẳng, các nhánh thẳng lại tách ra nhánh lên và xuống nối với nhau tạo thành các cung mạch tiếp theo, có từ cung 1 đến cung 7. Từ cung mạch cuối cùng tách ra các nhánh thẳng, khi tới bờ ruột của mạc treo thì tách

ra hai nhánh đi vào cấp máu cho hai mặt của ruột, từ nhánh thẳng cuối cùng còn tách ra các nhánh quặt ngược cho mạc treo.

### **6.2. Tĩnh mạch mạc treo tràng trên (v. mesenterica superior)**

Đi kèm theo bên phải động mạch, lên tới phía sau đầu cổ tụy thì hợp với tĩnh mạch tỳ, tĩnh mạch mạc treo tràng dưới tạo thành tĩnh mạch gánh.

### **6.3. Bạch huyết**

Gồm 3 chuỗi hạch: một chuỗi nằm dọc theo bờ ruột, một chuỗi dọc theo cung mạch thứ nhất, một chuỗi nằm dọc theo tĩnh mạch mạc treo tràng trên. Tất cả bạch huyết của ruột đều đổ vào thân chính (thân ruột) chạy theo tĩnh mạch mạc treo tràng trên tới đổ vào đám hạch nằm ở quanh nguyên ủy của động mạch thân tạng.

### **6.4. Thần kinh**

Chi phối cho tiêu tràng thuộc hệ thần kinh thực vật và các sợi tách từ đám rối mạc treo tràng trên (một phần của đám rối dương) đi tới thành ruột tạo thành đám rối Auerback và đám rối Meissner.

# RUỘT GIÀ

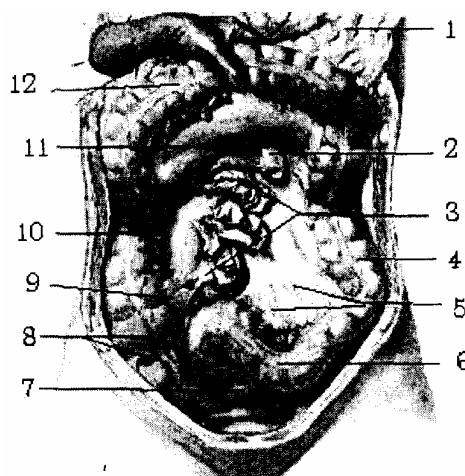
## 1. ĐẠI CƯƠNG

Ruột già (*intestinum crassum*) còn được gọi là ruột kết, kết tràng (*colon*) hay đại tràng. Ruột già, theo đúng từ Loãng gọi là ruột dày, là phần cuối của ống tiêu hoá, tiếp theo ruột non từ góc hồi manh tràng đến hậu môn và gồm có 4 phần chính: manh tràng (*cecum*), kết tràng (*colon*), trực tràng (*rectum*) và ống hậu môn (*canalis analis*). Ruột già có hình chữ u lộn ngược, xếp xung quanh ổ bụng, quây lấy các quai tiểu tràng từ phải sang trái. Nhìn chung, ruột già có đường kính giảm dần từ manh tràng đến hậu môn, trung bình từ 3 - 7 cái. Chiều dài của ruột già từ 1,4 - 1,8 m (1/4 kích thước tiểu tràng) và có đặc điểm khác với tiểu tràng:

- Hình thể: to hơn, có 3 dải cơ dọc, có bướu ruột, có các bờm mỡ (trong bờm mỡ có động mạch).

- Màu xám, ít mạch máu nuôi dưỡng, chứa đựng các chất cặn bã nên dễ hoại tử và nhiễm trùng.

1. Mạc nối lớn
2. Hồng tràng (đã cắt)
3. Mạc treo ruột non (đã cắt)
4. Kết tràng xuống
5. Mạc treo kết tràng chậu hông
6. Kết tràng chậu hông
7. Trực tràng
8. Khối manh tràng
9. Góc hồi manh tràng
10. Kết tràng lên
11. Mạc treo kết tràng ngang
12. Kết tràng ngang



**Hình 2.41.** Vị trí, hình thể kết tràng

Về phân chia ruột già có 2 cách:

- Theo vị trí ruột già phân chia từng đoạn, cứ 1 đoạn di động lại có 1 đoạn cố định lần lượt:

+ Manh tràng và ruột thừa (khối manh tràng) là phần di động nằm ở hố chậu phải.

+ Kết tràng lên là phần cố định nằm dọc mạng sườn phải.

+ Kết tràng ngang là phần di động đi từ góc gan đến góc tỳ.

+ Kết tràng xuống là phần cố định nằm dọc mạng sườn trái.

+ Kết tràng chậu hông hay sigma là phần di động nằm trong chậu hông.

+ Trực tràng là đoạn cuối của kết tràng, nằm trong chậu hông bé.

- Theo sinh lý, bệnh lý cũng như mạch máu và thần kinh: ruột già được chia làm 2 đoạn lớn, ranh giới giữa 2 đoạn tương ứng với bờ trong khúc II tá tràng.

+ *Kết tràng phải*: gồm manh tràng, kết tràng lên, góc gan, và một phần cổ định của kết tràng ngang.

+ *Kết tràng trái*: gồm 2/3 di động của kết tràng ngang, góc tỳ, kết tràng xuống, kết tràng chậu hông và trực tràng.

- Về cấu tạo: ruột già cũng có 4 lớp như các đoạn khác của ống tiêu hoá.

## 2. KẾT TRÀNG PHẢI

### 2.1. Khối manh tràng

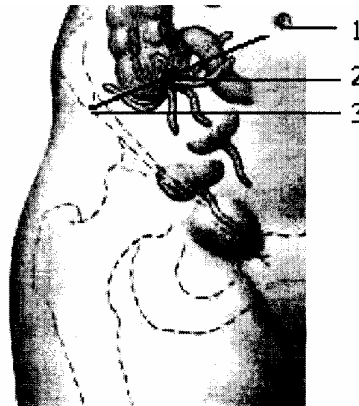
#### 2.1.1. Vị trí và hình thể ngoài

- Manh tràng (cecum) hay ruột tịt là phần kết tràng ở dưới góc hồi manh tràng, hình túi phồng có chiều cao 6 chỉ, chiều rộng 6 - 8 cm.

- Trùng tràng hay ruột thừa (*appendix vermiformis*) là một phần của manh tràng cần cối bám vào mặt sau trong đáy manh tràng, dưới góc hồi manh tràng khoảng 2 cm, nơi tụm lại của 3 dải cơ dọc (mốc để tìm ruột thừa). Trùng tràng hình ống, dài 2 - 20 cm (trung bình khoảng 8 cm).

Bình thường manh tràng nằm trong hố chậu phải, nhưng có thể ở vị trí khác (ở dưới gan, ở vùng rốn, hoặc ở hố chậu trái, vv...) do sự quay cuộn phát triển của quai ruột lúc phôi thai không hoàn chỉnh. Vì vậy điểm Mc. Burney chỉ có giá trị khi ruột thừa ở vị trí bình thường.

1. Rốn
2. Điểm Mc. Burney
3. Gai chậu trước trên



**Hình 2.42.** Đối chiếu khối manh tràng lên thành bụng

#### 2.1.2. Cấu tạo

Cũng có 4 lớp như kết tràng và cần lưu ý:

##### a) Lớp phúc mạc

Thông thường lớp phúc mạc phủ manh tràng tạo thành lớp thanh mạc và di động, nhưng có trường hợp thanh mạc dính chặt vào thành bụng sau. Trường hợp không dính



vào thành bụng (manh tràng di động) thì phẫu thuật tìm, mổ ruột thừa dễ. Nhưng khi nó dính lại thì cách tìm, cắt bỏ ruột thừa khó.

Trùng tràng cũng có phúc mạc bọc và được treo vào manh tràng và hồi tràng bởi mạc treo ruột thừa. Giữa 2 lá mạc treo ruột thừa có động mạch đi vào nuôi dưỡng cho ruột thừa. Nếu mạc treo dài thì việc cắt bỏ ruột thừa dễ, ít bị chảy máu và ngược lại.

### **b) Lớp niêm mạc**

Ở manh tràng chỗ hồi tràng đổ vào có một lớp niêm mạc hình van gọi là van hồi manh tràng (*van Bauhin*) giống như hom giỏ, lòng hướng về phía hồi tràng. Van gồm 2 lá trên và dưới, có tác dụng chỉ cho các chất đi theo 1 chiều (*vách ngăn của các nhà được học*) từ hồi tràng sang manh tràng *ráp dụng cho bệnh nhân ăn, thụt tháo, chụp X-quang*). Tuy nhiên, manh tràng to, hồi tràng bé nên ở trẻ nhỏ có thể xảy ra lồng ruột.

Ở lỗ thông ruột thừa vào manh tràng đôi khi có nếp van gerlach đây.

Lớp dưới niêm mạc ruột thừa có rất nhiều nang bạch huyết tập trung lại làm cho lòng ruột thừa rất hẹp, ruột thừa dễ bị viêm, nhiễm trùng.

### **2.1.3. Liên quan**

Có 6 mặt:

- Mặt trước: là mặt phẫu thuật. Manh tràng nằm áp sát ngay sau các lớp của thành bụng trước, có điểm đối chiếu ruột thừa lên thành bụng trước là điểm giữa đường kẻ từ gai chậu trước trên đến rốn (*điểm Mc. Burney*).

- Mặt sau: nằm áp vào thành bụng sau liên quan với động mạch sinh dục, niệu quản phải, các nhánh của đám rối thần kinh thắt lưng, cơ thắt lưng chậu. Cần chẩn đoán phân biệt giữa viêm ruột thừa cấp với sỏi niệu quản hoặc viêm cơ thắt lưng chậu.

- Mặt ngoài: liên quan với hành lang kết tràng phải và hố chậu phải.

- Mặt trong: có góc hồi manh tràng, liên quan với các quai tiểu tràng.

- Mặt trên: thông với kết tràng lên.

- Mặt dưới: nằm trong góc nhị diện giữa hố chậu phải và thành bụng trước. Ở dưới đáy góc và ở ngoài phúc mạc có khoang Brogos bên trong chứa nhiều tổ chức liên kết mỡ.

## **2.2. Kết tràng lên, góc gan và phần dính kết tràng ngang**

### **2.2.1. Vị trí**

- Kết tràng lên (*colon ascendens*): là phần tiếp theo manh tràng tới mặt dưới gan, dài 22 cm nằm trong mạng sườn phải, áp sát và được dính vào thành bụng sau bởi mạc dính kết tràng lên hay mạc Ton phải. Càng đi lên trên, càng đi vào sâu.

- Góc gan (*góc kết tràng phải - flexura con dextra*): là phần tiếp nối giữa kết tràng lên và kết tràng ngang nằm ở mặt dưới gan.

- Phần dính của kết tràng ngang (*colon transversum*): từ góc gan đến bờ ngoài khúc II tá tràng.

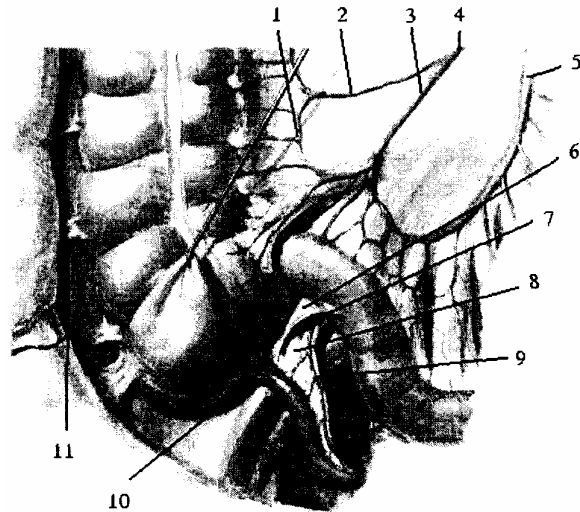
### 2.2.2. Liên quan chung cho cả 3 phần

- Mặt nước: liên quan với thành bụng trước bên, mặt dưới thùy gan phải và các quai tiêu tràng.
- Mặt sau: liên quan với cơ thắt lưng chậu, cơ vuông thắt lưng và thận phải.
- Mặt trong: liên quan với các quai tiêu tràng, với khúc II tá tràng.
- Mặt ngoài: cùng với thành bụng trước bên tạo thành rãnh hành lang kết tràng phải.

### 2.3. Mạch máu chung cho đại tràng phải

Đại tràng phải được nuôi dưỡng bởi các ngành của động mạch mạc treo tràng trên (xem lại trong hồi tràng).

1. Cung mạch kết tràng (cung viền)
2. Nhánh động mạch kết tràng lên
3. Nhánh động mạch hồi tràng
4. Nhánh động mạch hồi - kết tràng
5. Động mạch mạc treo tràng trên
6. Nếp hồi manh tràng
7. Ngách hồi manh tràng dưới
8. Mạc treo ruột thừa
9. Động mạch ruột thừa
10. Ngách sau manh tràng
11. Hành lang kết tràng phải



Hình 2.43. Mạch máu nuôi khối manh tràng

## 3. KẾT TRÀNG TRÁI

### 3.1. Phần di động kết tràng ngang và góc tỳ

Từ bờ trong phân xuống tá tràng tới góc tỳ, chạy chéo lên trên sang trái và ra sau. Kích thước dài từ 30 - 50 cái. Kết tràng ngang (*colon transversum*) được treo vào thành bụng sau bởi mạc treo kết tràng ngang còn góc tỳ (*góc kết tràng trái - flexura con sinistra*) cố định vào cơ hoành bởi dây chằng hoành kết tràng nên kết tràng ngang trông như bị võng xuống dưới.

- Liên quan:
  - + Ở mặt trước nằm sát ngay sau thành bụng trước, có mạc nối lớn che phủ.
  - + Ở mặt sau kết tràng ngang và mạc treo của nó chia ổ bụng làm 2 phần: trên và dưới mạc treo kết tràng ngang, liên quan với khối tá tụy và thận trái.
  - + Ở mặt trên liên quan với bờ cong lớn của dạ dày và tỳ.
  - + Ở mặt dưới liên quan với các quai tiêu tràng.

### 3.2. Kết tràng xuống

Kết tràng xuống (*colon descendens*) đi từ góc tỳ đến hố chậu trái. Dài 22 cm, nhưng đường kính nhỏ hơn kết tràng lên và nằm ở sâu hơn. Hình thể ngoài chỉ có 2 dải cơ dọc không có các bờm mỡ, được nuôi dưỡng bởi các nhánh của động mạch mạc treo tràng dưới. Kết tràng trái cũng được cố định vào thành bụng sau bởi mạc dính kết tràng trái (mạc Ton trái).

- Liên quan:

+ Ở phía trước và phía trong liên quan với các quai ruột non.

+ Ở phía sau liên quan với thận trái và niệu quản trái.

+ Ở phía ngoài là hành lang kết tràng trái và thành bụng bên.

### **3.3. Kết tràng chậu hông hay kết tràng sigma**

Kết tràng chậu hông (*colon sigoideum*) là phần tiếp theo kết tràng xuống từ bờ trong cơ thắt lưng chậu đến đốt sống cùng III, dài 30 - 50 cm.

Kết tràng chậu hông rất di động và được treo vào thành bụng sau bởi mạc treo kết tràng chậu hông, giữa 2 lá của mạc treo có động mạch mạc treo tràng dưới.

Hình thể ngoài cũng chỉ có 2 dải cơ dọc nhưng có nhiều bờm mỡ, không có bấu ruột và đường kính chỉ khoảng 3 cm

- Liên quan: ở trên liên quan với các quai ruột non, ở dưới liên quan với các tạng trong chậu hông bé (các tạng niệu dục).

### **3.4. Trực tràng**

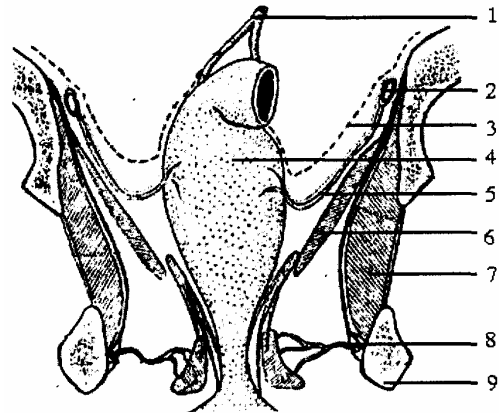
#### **3.4.1. Vị trí, hình thể**

Trực tràng (*rectum*) là phần cuối của kết tràng nằm trong chậu hông bé từ đốt sống cùng 3 tới hậu môn, dài 12 - 15 cm. Nếu nhìn phía trước tới trực tràng thẳng, nhìn nghiêng lúc đầu trực tràng cong lõm theo mặt trước của tấm xương cùng cụt, sau bẻ quặt ra sau tạo thành 1 góc vuông ( $90^0$ ) có tác dụng giữ cho trực tràng khỏi tụt ra sau và gồm có 2 phần:

- Phần trên phình to gọi là bóng trực tràng, dài 10 - 12 cm cong theo tấm xương cùng.

- Phần dưới thắt hẹp gọi là ống hậu môn, dài 2 cm chạy quặt ra sau. Hình thể ngoài của trực tràng không có các bấu ruột và 3 dải cơ dọc đã tỏa ra trải đều trên bề mặt trực tràng.

1. ĐM mạc treo tràng dưới
2. Động mạch hạ vị
3. Phức mạc
4. Bóng trực tràng
5. ĐM trực tràng giữa
6. Cơ nâng hậu môn
7. Cơ bịt trong
8. ĐM trực tràng dưới
9. Ụ ngồi



**Hình 2.44.** Thiết đồ cắt đứng ngang qua chậu hông bé

### 3.4.2. Liên quan

- Phần bóng

Phức mạc sau khi phủ kết tràng chậu hông xuống phủ trực tràng tới 2/3 trên, 1/3 dưới phần bóng trực tràng thì quặt lên phủ các tạng sinh dục và bàng quang tạo nên túi cùng sinh dục - trực tràng. qua phức mạc bóng trực tràng liên quan với:

- Trước liên quan với bàng quang, với túi tinh (ở nam) và tử cung (ở nữ).
- sau liên quan với tấm xương cùng cụt.
- Hai bên liên quan với bó mạch chậu

- Phần ống

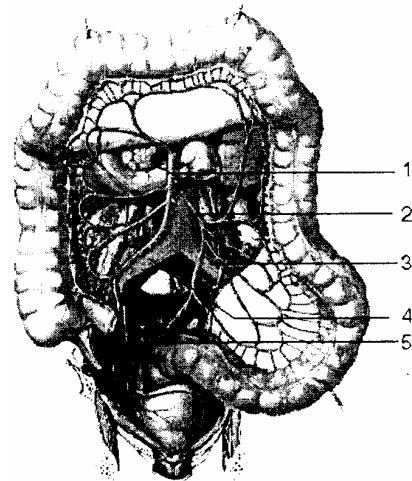
Xung quanh có cơ thắt vân (thắt ngoài) hậu môn, qua đó liên quan với:

- Trước với niệu đạo ở nam và âm đạo ở nữ.
- Hai bên với hố ngồi trực tràng, hố này dễ nhiễm trùng vì chứa nhiều tổ chức liên kết mỡ, ít mạch máu.

### 3.5. Mạch máu kết tràng trái

Cấp máu cho kết tràng trái là động mạch mạc treo tràng dưới.

1. Động mạch mạc treo tràng trên
2. Động mạch mạc treo tràng dưới
3. Động mạch chậu gốc trái
4. Động mạch chậu gốc phải
5. Động mạch chậu trong



**Hình 2.45.** Sơ đồ động mạch mạc treo tràng trên và dưới

### 3.5.1. Nguyên ủy đường đi tận cùng

Tách ra từ động mạch chủ bụng ở sau phần ngang tá tràng (trên chỗ chia đôi của động mạch chủ bụng 5 cm). Từ nguyên ủy, động mạch chạy chéo xuống dưới, sang trái nằm trong 2 lá mạc toát trái rồi chui vào rễ mạc treo kết tràng chậu hông tới đầu trên trực tràng thì chia thành 2 ngành cùng.

### 3.5.2. Ngành bên

Trên đường đi động mạch mạc treo tràng dưới tách ra 2 nhánh bên: Động mạch kết tràng trái trên cho nhánh lên nối với động mạch kết tràng phải trên tạo cung mạch Riolland nằm trong 2 lá của mạc treo kết tràng ngang, cho nhánh xuống nối với động mạch Sigma tạo nên cung viên.

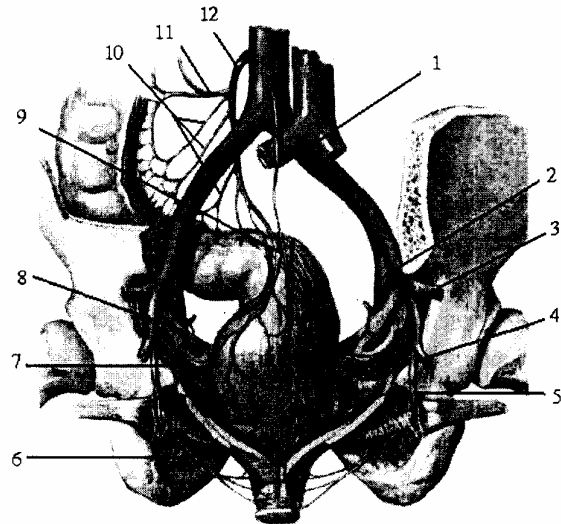
- Động mạch kết tràng trái dưới (thân động mạch Sigma) cho 3 động mạch Sigma trên, giữa, dưới. Mỗi động mạch Sigma lại cho nhánh lên, xuống nối với nhau tạo thành các cung viên. Cung này rất rộng nên sự tái lập tuần hoàn khó khăn.

### 3.5.3. Ngành cùng

Hai ngành cùng là động mạch trực tràng trên phải và trái cấp máu cho phần trên bóng trực tràng. Động mạch trực tràng trái trên cho nhánh nối với nhánh xuống động mạch Sigma dưới tạo nên cung mạch Sudeck.

Ngoài ra, trực tràng còn được nuôi dưỡng bởi nhánh của động mạch chậu trong (động mạch trực tràng giữa) và nhánh của động mạch thẹn trong (động mạch trực tràng dưới).

1. ĐM cùng giữa
2. ĐM chậu ngoài
3. ĐM mông trên
4. ĐM mông dưới
5. ĐM thẹn trong
6. ĐM trực tràng dưới
7. ĐM trực tràng giữa
8. Động mạch bịt
9. ĐM trực tràng trên
10. Các ĐM xích-ma
11. ĐM kết tràng trái
12. ĐM mạc treo tràng dưới



**Hình 2.46.** Mạch máu nuôi trực tràng và ống hậu môn

Đặc biệt các bó mạch thần kinh của trực tràng riêng biệt nhau.

<b>Mạch TK</b>	<b>Bó trực tràng trên</b>	<b>Bó trực tràng giữa</b>	<b>Bó trực tràng dưới</b>
Động mạch	Ngành cùng của ĐM mạc treo tràng dưới	Nhánh của ĐM chậu trong (ĐM hạ vị).	Nhánh của ĐM thẹn trong (thuộc ĐM hạ vị).
Tĩnh mạch	Đổ vào tĩnh mạch mạc treo tràng dưới.	Đổ vào tĩnh mạch chậu trong	Đổ vào tĩnh mạch chậu trong.
	Các tĩnh mạch trực tràng nối với nhau ở lớp dưới niêm mạc trực tràng. Tham gia vòng nối gánh chủ.		
Bạch huyết	Đổ vào các hạch mạc treo tràng dưới.	Đổ vào các chuỗi hạch hạ vị.	Đổ vào các hạch bạch huyết ở bẹn.
Thần kinh	Tách từ đám rối mạc treo tràng dưới. (thuộc TK T.V)	Tách từ đám rối hạ vị (thuộc TK T.V)	Tách từ đám rối cùng (dây TK hậu môn, thuộc TKĐV)

# Chương 3

## GIẢI PHẪU HỆ TIẾT NIỆU SINH DỤC

### PHÔI THAI HỆ TIẾT NIỆU - SINH DỤC

#### 1. KHÁI QUÁT CHUNG

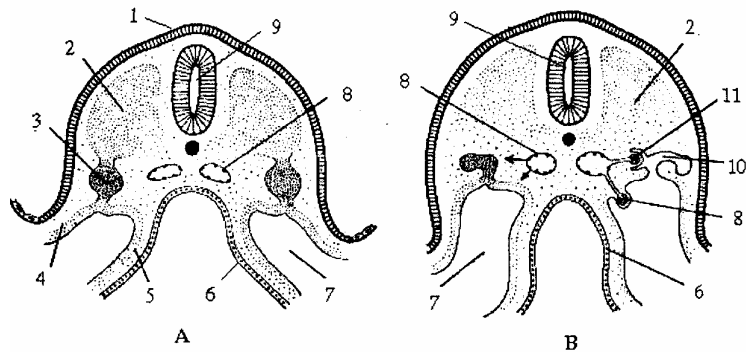
Ở phôi và thai nhi, phần lớn các bộ phận của bộ máy sinh dục và tiết niệu có nguồn gốc chung. Chúng nảy sinh từ mầm sinh thận và ụ sinh dục thuộc trung bì (lá phôi giữa). Vào tuần thứ ba của quá trình phát triển phôi, trung bì được biệt hóa thành 3 phần khác nhau.

- Phần trong: ở sát hai bên trục dọc giữa lưng là trung bì lưng tạo lên các khúc nguyên thủy (xomite)

- Phần ngoài hay tấm bên: lá trung bì bên phân thành lá thành và lá tạng.

- Phần giữa hay trung bì trung gian tạo lên các ống thận. Phần này nối trung bì lưng với trung bì bên và được gọi là giải sinh thận. Các ngành nhỏ của động mạch chủ lưng xâm nhập vào trong giải sinh thận tạo lên các tiểu cầu mạch. Tầng sinh thận có phần ngoài không phân đốt (liền) và phần trong thì phân thành từng đoạn. Từng phần, từng đoạn bị đẩy lồi vào khoang phôi và tạo lên các ống thận cong queo có đầu loe hình phễu có lông chuyên mở vào khoang cơ thể gọi là phôi thận (nephros).

1. Ngoại bì
2. Trung bì bên trục
3. Trung bì trung gian
4. Trung bì thành
5. Trung bì tạng
6. Nội bì
7. Khoang phôi trong
8. Tiểu cầu thận ngoài
9. Ống thần kinh
10. Ống sinh niệu
11. Tiểu cầu thận ngoài



**Hình 3.1.** Sơ đồ cắt ngang qua vùng cổ phôi chỉ giai đoạn phát triển của ống bài tiết của hệ thống tiền thận; A: Phôi 21 ngày; B: Phôi 25 ngày

Trong quá trình phát triển chủng loại và cá thể cơ quan tiết niệu xuất hiện dưới 3 hình thức nối tiếp nhau về thời gian và từ trước ra sau theo thứ tự: Tiền thận, trung thận và hậu thận.

Tiền thận hình thành sớm nhất đơn giản nhất và chỉ là cấu trúc vết tích ở vùng cổ của phôi thai về sau, tiền thận thoái hóa và được thay thế bởi trung thận. Khúc thận này kéo dài từ vùng cổ dưới đến vùng thắt lưng trên. Vào giai đoạn muộn hơn, khi trung thận bắt đầu thoái hóa thì cơ quan sinh thận mới được hình thành đó là mầm sinh

hậu thận. Mầm sinh hậu thận là phần giải sinh thận ở sau xoang niệu dục.

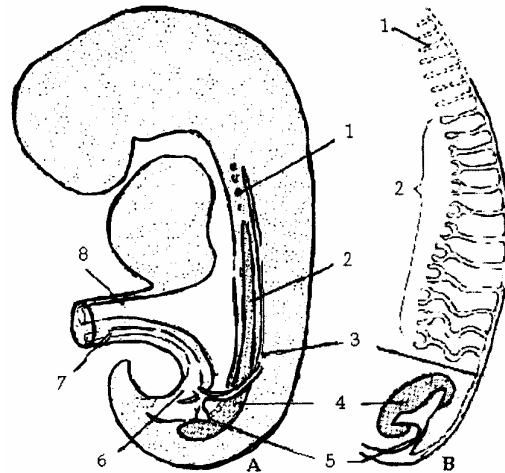
### 1.1. Tiền thận (pronephros)

Ở phôi người, tiền thận gồm 7-10 ống thận nhỏ thô sơ nằm ngang và một ống tiền thận dọc - đó là ống Wolff tạo ra từ phần ngoài giải sinh thận. Ống này dài ra phía đuôi và đổ vào ổ nhóp. Các ống thận nằm ngang có một đầu đổ vào ống Wolff còn đầu kia qua thận khấu đổ vào khoang cơ thể. Các nhánh từ động mạch chủ lưng đến tiếp xúc với ống tiền thận và tạo lên các cuộn mạch kiểu manpighi. Ở động vật có màng ối, tiền thận không hoạt động. Ở người, vào tuần thứ 4 của quá trình phát triển phôi các ống tiền thận mất đi hoàn toàn và chỉ ?

1. Tiền thận
2. Trung thận
3. Ống Wolff
4. Hậu thận
5. Nụ niệu quản
6. Ổ nhóp
7. Ống nang niệu mạc
8. Ống Wteline

A. Tiền thận, trung thận và hậu thận trong trung bì trung gian

B. Ống Wolff lúc đầu được tiền thận tạo thành, nhưng sau đó là trung thận tạo thành



**Hình 3.2.** Sơ đồ hệ tiết niệu sinh dục trên phôi 5 tuần

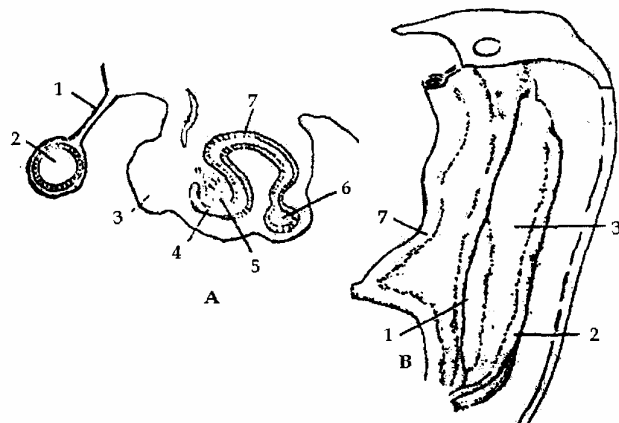
### 1.2. Trung thận (mesonephros)

Khi các ống tiền thận thoái hóa thì các ống nhỏ trung thận xuất hiện và ở sau các ống tiền thận. Các ống trung thận có thể được hình thành từ trung bì trung gian (cách trực tiếp) hoặc sau khi các đất giải sinh thận phân tán thành trung mô rồi sau đó tập trung lại để tạo nên (cách gián tiếp). Một phần ống sinh thận đổ vào ống Wolff, đầu kia vẫn có thận khấu thông vào xoang cơ thể (ở loài bò sát và loài chim) hoặc là đầu tịt (ở động vật có vú).

1. Mạc treo ruột
2. Ruột
3. Ụ sinh dục
4. Bao Bawman
5. Tiểu cầu thận
6. Ống trung thận dọc
7. Ống tiết trung thận

A. Cắt ngang vùng ngực dưới phôi 5 tuần

B. Mối liên quan giữa ụ sinh dục và trung thận



**Hình 3.2.** Sơ đồ tiết niệu sinh dục trên phôi 5 tuần



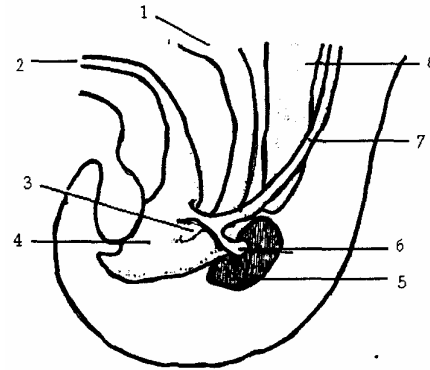
Các ống trung thận có thể chia thành các nhánh và các nhánh này không khác gì ống chính. Mỗi đoạn giải sinh thận có thể có nhiều ống trung thận (đặc biệt là ở các khúc ngực dưới và thắt lưng). Mỗi ống trung thận có thể có nhiều cuộn mao mạch. Vào cuối tháng thứ 2 phần lớn các ống trung thận và tiểu cầu thận biến đi để thay thế bằng hậu thận. Một số ít các ống trung thận và các tiểu cầu thận ở gần ụ sinh dục vẫn tồn tại và nhập vào ụ sinh dục. Tùy thuộc vào sự phát triển của giới mà quyết định số phận của ống Wolff và một số ống trung thận kể trên.

Ở phôi mang tính nam thì ụ sinh dục trở thành tinh hoàn; các ống trung thận (ống Wolff và các ống nhỏ nằm ngang đã nhập vào ụ sinh dục, trở thành ống dẫn tinh ở trong và ngoài tinh hoàn. Ở phôi mang tính nữ thì các ống này thoái hóa hoàn toàn.

### 1.3. Hậu thận (metanephros)

Khi trung thận thoái hóa thì hậu thận xuất hiện, nó được hình thành từ giải sinh thận ở sau khoang mấu dục tức ở vùng thắt lưng dưới và vùng chậu hông ở phôi. Đồng thời, từ ống Wolff nảy ra mầm niệu quản phát triển vào mầm

1. Ruột cuối
2. Ống niệu mạc
3. Vách niệu dục
4. Ổ nhớt
5. Tầm hậu thận
6. Mầm niệu quản
7. Ống trung thân dục
8. Tổ chức trung thận



**Hình 3.4.** Sơ đồ liên quan ruột cuối và ổ nhớt vào cuối tuần thứ 5  
Mầm niệu dục bắt đầu thâm nhập tầm hậu thận

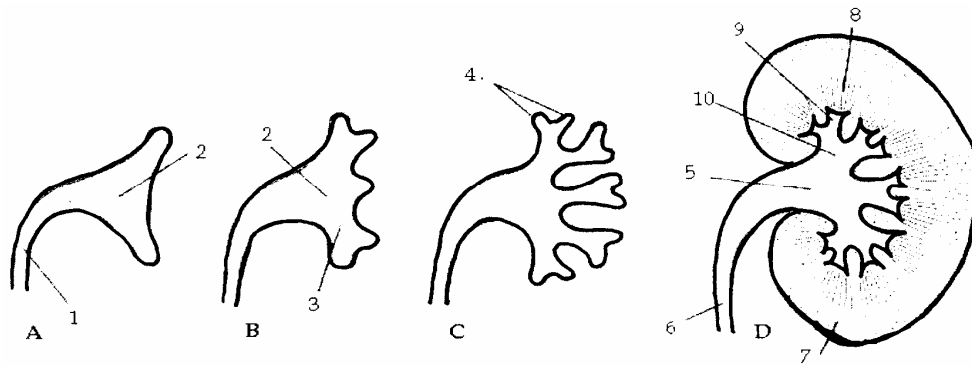
## 2. SỰ HÌNH THÀNH BỘ MÁY TIẾT NIỆU

Bộ máy tiết niệu gồm có: hệ thống dẫn niệu và hệ thống sinh niệu

### 2.1. Hệ thống dẫn niệu.

Sự hình thành và phát triển của hệ thống dẫn niệu bắt đầu vào tuần thứ 4 của phôi và thai nhi. Thoạt tiên mầm niệu quản (một nhánh của ống Wolff, phát triển từ thành lưng của ống này gần chỗ đổ vào ổ nhớt) phát triển ra sau và lên trên (theo hướng lưng đầu) chui sâu vào hậu thận. Hậu thận hình thành một cái chụp bao lấy đầu xa của mầm này. Ở trong hậu thận đầu xa của mầm này phân đôi thành 2 cành, sau này sẽ là các đài lớn tương lai. Sau đó mỗi cành lại đi sâu và phát triển rộng ra ở trong hậu thận theo cách phân đôi và cứ liên tiếp như vậy các cành tiếp tục phát triển và phân chia trong hậu thận tạo nên các ống dẫn niệu trong thận từ ống cấp 2, cấp 3, cấp 4... cho đến các ống cấp 13 hoặc hơn nữa. Nhánh cấp 1 nở to thành đài lớn, nhánh cấp 2 đến cấp 4 hợp lại thành các đài nhỏ. Từ các ống cấp 5 đến cấp 12 trở thành các ống góp (ống

Bellini) của thận vĩnh viễn. Các phần còn lại của mầm niệu quản, ở ngoài hậu thận, tạo nên các đường dẫn niệu ngoài thận (bể thận, niệu quản).



- |                         |                  |                  |
|-------------------------|------------------|------------------|
| 1.6. Niệu quản          | 2.5. Bể thận     | 3.10. Đài lớn    |
| 4. Đầu xa ống thu nhập  | 7. Mô trung thận | 8. Ống thu nhập  |
| 9. Đài nhỏ              |                  | A. Ở phôi 6 tuần |
| B. Phôi cuối tuần thứ 6 | C. Phôi 7 tuần   | D. Mới sinh      |

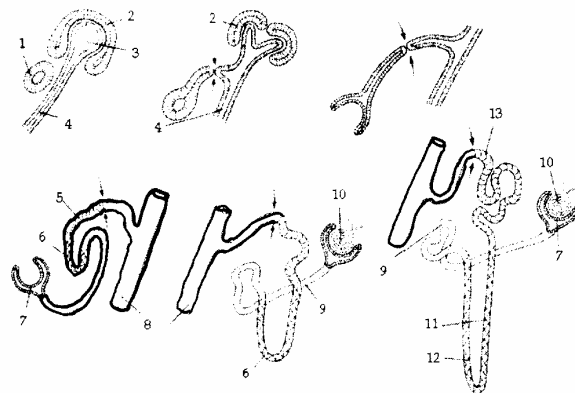
**Hình 3.5.** Sơ đồ sự phát triển bể thận, đài thận và ống thận

## 2.2. Hệ thống sinh niệu

Trong khi hệ thống dẫn niệu đi sâu vào hậu thận, thì ở đầu xa ở của mỗi ống dẫn niệu mới nảy sinh lần cuối có một cái chụp do mầm hậu thận tự phân chia để tạo thành các chụp này. Khi ống dẫn niệu phát triển và phân đôi, thì các chụp hậu thận tách rời khỏi khối mô hậu thận chính sinh ra nó và phân thành những đám tế bào nhỏ nằm ở hai bên sườn ống dẫn niệu mới tạo thành.

Mỗi một đám tế bào biến thành một bọng thận nhỏ, bọng này lại phát triển và tạo nên một ống sinh niệu hay là nephron. Đầu gần của ống sinh niệu lộn vào trong lòng ống, tạo nên túi Bowman của tiểu cầu thận đầu xa của ống mở vào trong ống góp và như vậy ống sinh niệu thông vào ống dẫn niệu.

1. Túi thận
2. Túi mô hậu thận
3. Bọng ống thu niệu
- 4.8. Ống góp
- 5.13. Ống lượn xa
6. Quai Henles
7. Bao Bowman
9. Ống lượn gần
10. Tiểu cầu thận
11. Ngành lên quai Henles
12. Ngành xuống quai Henles



**Hình 3.6.** Sơ đồ phát triển cơ quan chế tiết ở hậu môn

Ống sinh niệu phát triển dài ra tăng dần độ cong ban đầu cuối cùng tạo thành ống lượn gần, quai Henles, ống lượn xa. Các bọng thận bám vào hai bên sườn các ống dẫn niệu cấp 2, 3 chỉ trở thành các vết tích. Khi các ống này sát nhập vào đài lớn hoặc nhập

vào các đài con thì các vết tích bọng thận biến đi.

Thận vĩnh viễn khi mới hình thành, nằm ở vùng thắt lưng dưới và vùng xương cụt của thai nhi mới cư trú ở hậu thận, sau đó thận di chuyển theo chiều ngược lại dần lên phía trên. Cuối cùng thận dừng lại ở vùng thắt lưng trên (từ sườn 11 đến thắt lưng 3). Thận di chuyển lên trên là do sự giảm đi của độ cong thân mình thai nhi và do sự phát triển của chiều dài mầm niệu quản. Vào thời kỳ cuối của đời thai nhi, hậu thận bắt đầu hoạt động.

### **2.3. Sự hình thành bàng quang và niệu đạo**

Ổ nhập do phần cuối nang niệu mạc hòa nhập với đầu dưới của ruột cuối tạo thành. Từ tuần thứ 4 (phôi 28 ngày) đến tuần thứ 7 (phôi 49 ngày), ổ nhóp phát triển và phân chia, vách cựa nảy sinh từ góc giữa nang niệu mạc và ruột cuối, nằm trên mặt phẳng đứng ngang và tiến dần theo hướng đuôi của phôi cho đến khi sát nhập vào màng ổ nhóp. Như vậy ổ nhóp được ngăn thành 2 phần: phần sau là ống hậu môn trực tràng và phần trước là xoang niệu mạc nguyên thủy. Màng ổ nhập cũng được phân chia thành 2 phần, màng hậu môn ở sau và màng niệu mạc ở phía trước. Sau này tùy thuộc sự phát triển giới tính của phôi và thai nhi, các gờ sinh dục của màng niệu mạc phát triển thành cơ quan sinh dục ngoài của nữ (các môi lớn bé, tiền đình, âm vật) hoặc của nam (dương vật), tùy thuộc sự phát triển giới tính của phôi và thai nhi, xoang niệu mạc sẽ phát triển khác nhau.

Ở phôi nữ, đoạn cuối của các ống Muller phát triển trong vách cựa trở thành tử cung và âm đạo tiếp liền với âm môn của cơ quan sinh dục ngoài, ngăn cách hẳn ống hậu môn trực tràng với xoang niệu mạc. Xoang niệu mạc tạo nên phần dưới của bàng quang và niệu đạo nó nằm trước tử cung và âm đạo.

Ở phôi nam, trung thận trong đó có ống Wolff phát triển thành các đoạn của đường dẫn tinh, xoang niệu sinh dục phát triển cùng với nang niệu mạc thành bàng quang, niệu đạo. Người ta chia xoang niệu mạc nguyên thủy thành 2 phần: ống bàng quang niệu đạo ở trên chỗ các ống Wolff đổ vào nang niệu mạc; xoang niệu mạc vĩnh viễn ở dưới chỗ đổ vào các ống Wolff. Sau đó 1 đoạn của ống Wolff, kể từ lỗ đổ vào của ống tới lỗ của mầm niệu quản hòa nhập và phát triển nên thành sau bàng quang. Do đó, các mầm niệu quản trước đây được coi là các mầm của ống Wolff thì nay đổ trực tiếp vào bàng quang. Sau đó, do sự phát triển mạnh của thành sau bàng quang và niệu đạo, các lỗ niệu quản di chuyển lên trên ra ngoài và ở thành sau bàng quang. Các đoạn cuối của ống Wolff trở thành ống phóng tinh đổ vào niệu đạo tiền liệt ở 2 bên ụ núi. Ở cơ thể trưởng thành phần này tương ứng với tam giác bàng quang với 2 lỗ niệu quản ở 2 góc trên và lỗ niệu đạo ở cổ bàng quang, cùng với đoạn niệu đạo tiền liệt ở phía trên ụ núi. Ở cơ thể trưởng thành ống bàng quang, niệu đạo của xoang niệu mạc ở trên lỗ đổ vào các ống Wolff sẽ trở thành 1 phần bàng quang và niệu đạo như đã nói trên, phần còn lại cùng với đầu dưới của nang niệu mạc tạo nên bàng quang. Đoạn trên còn lại của nang niệu mạc tẮc lại thành dây chằng rốn giữa hay dây treo bàng quang

nổi đỉnh bàng quang với rốn.

Tóm lại sự phát triển của xoang niệu dục vĩnh viễn ở hai giới khác nhau: ở nam giới xoang gồm hai phần 1 phần ngắn ở đáy chậu tạo nên phần dưới của niệu đạo tiền liệt và niệu đạo màng, đoạn còn lại trở thành niệu đạo xóp. Ở nữ xoang niệu dục vĩnh viễn hình thành niệu đạo 1/5 dưới của âm đạo tiền đình.

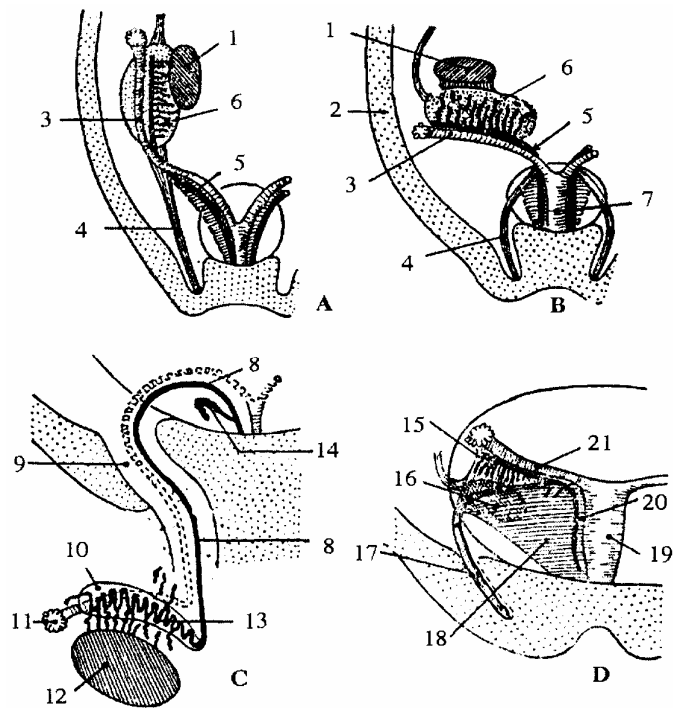
### 3. SỰ PHÁT TRIỂN CỦA TUYẾN SINH DỤC

Ở động vật có vú, tuyến xuất hiện ở mặt trong thể Wolff (khối các ống trung thận kết hợp với tổ chức liên kết tạo thành) ở đây mặt trong thể Wolff, trung mô dày lên thành khối lồi trên mặt thể Wolff. Tuyến sinh dục (ụ sinh dục) trung tính phát triển thành tinh hoàn hay buồng trứng.

Tinh hoàn di chuyển về phía đuôi xa hơn buồng trứng. Khi thể Wolff teo đi thì đầu dây chằng bẹn dính vào thể Wolff nay dính vào cực dưới của tinh hoàn. Đầu kia của dây chằng bẹn dính vào da vùng bẹn. Dây chằng này kéo tinh hoàn xuống bìu và khoảng tháng thứ 7 đến tháng thứ 9.

Buồng trứng không thay đổi vị trí mà nó chỉ ngả cực trên ra phía ngoài mạc treo thể Wolff là dây chằng rộng; mạc treo sinh dục là cánh sau dây chằng rộng; dây chằng bẹn tương đương với ống phúc tinh mạc ở nam giới thì có hệ đoạn biến thành dây chằng tử cung buồng trứng và dây chằng tròn ở nữ.

1. Ụ sinh dục
2. Thành bụng
3. Ống Muller
4. Dây chằng bẹn
5. Ống tử, cung-âm đạo
6. Ống Wolff
7. Vật Wolff
8. Ống tinh
9. Ống bẹn
10. Mào tinh
11. Di tích ống Muller
12. Tinh hoàn
13. Ống mào tinh
14. Túi tinh
15. Vật Rosenmuller
16. Buồng trứng
17. Dây chằng trên
18. Dây chằng rộng
19. Tử cung
20. Ống Malpighi-Garner
21. Ống vòi trứng



- A. Tuyến sinh dục chưa di chuyển xuống  
 B. Đang di chuyển xuống  
 C. Đã hình thành tinh hoàn, mào tinh và ống tinh  
 D. Đã hình thành buồng trứng, vòi trứng và tử cung

**Hình 3.7.** Sơ đồ phát triển của hệ sinh dục nam và nữ

### 3.1. Số phận của ống Wolff và các ống trung thận

Ở nam, ống Wolff trở thành ống mào tinh, ống tinh và ống phóng tinh. Đầu trên ống Wolff teo đi tạo thành hydratit có cuống; các ống trung thận tạo nên ống thẳng, lưới tinh, nón xuất. Ống Muller teo đi tạo nên mòm thừa tinh hoàn. Ở nữ, ống Wolff teo đi để lại di tích là cơ quan Rosenmuller dính vào loa vòi trứng. Đoạn dưới ống Wolff còn sót lại trong thành trước và bên tử cung hoặc âm đạo dưới dạng những túi (kystes) nhỏ.

### 3.2. Ống cạnh trung thận (ductus paramesonephricus) hay ống Muller

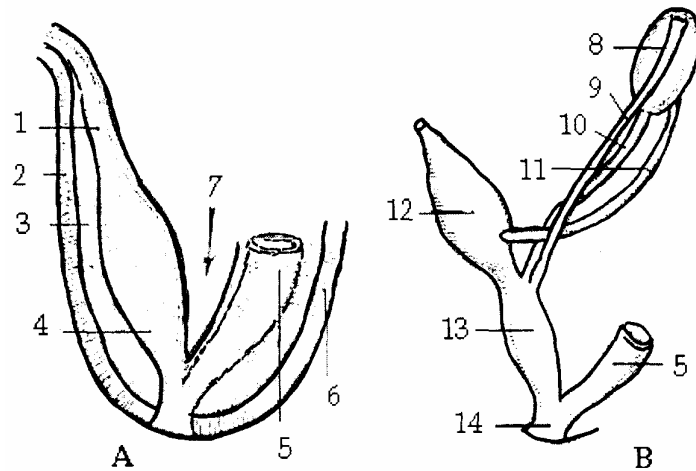
Vào cuối tuần thứ 4 của quá trình phát triển phôi, biểu mô phức mạc dọc theo phía ngoài phần trên trung thận lõm lại thành máng rồi thành ống. Đầu trước 2 ống cách xa nhau và mở thông vào xoang cơ thể. Đoạn dưới 2 ống chập lại thành ống chung (ống tử cung âm đạo) thụt vào thành sau xoang niệu dục. Phần trên ống Muller thành vòi trứng, loa của ống có lông chuyển thành loa vòi. Phần ống tử cung âm đạo sẽ có phần trên tạo nên tử cung, phần dưới tạo nên âm đạo. Trung mô quanh phần trên tạo nên cơ tử cung.

Ở Nam, ống Muller biến đi chỉ để lại vết tích là Hydratid có cuống dính

### 3.3. Sự phát triển thành xoang niệu dục

Ở động vật có vú, ổ nhóp có cửa niệu nang phân thành 2 phần ở thai người từ 13-14mm. Phần sau là trực tràng và phần trước là xoang máu dục có đáy ở phía trước.

1. Ống Ouraque
2. Thành bụng trước
3. Mạc treo bàng quang
4. Bàng quang
5. Trực tràng
6. Thành bụng sau
7. Túi cùng sau bàng quang
8. Vật Wolff
9. Ống Muller
10. Ống Wolff
11. Niệu quản
12. Niệu nang
13. Xoang niệu dục
14. Ổ nhóp



A. Thiết đồ cắt đứng dọc bàng quang lúc phôi thai

B. Sơ đồ cơ quan niệu dục phôi thai

**Hình 3.8.** Sự hình thành bàng quang và xoang niệu dục

Vậy đổ vào ổ nhóp có đường tiết niệu, sinh dục và ruột cuối. Ổ nhập bị bịt kín bởi màng ổ nhóp. Ống Wolff mở vào hai bên xoang niệu dục và đầu trước xoang này tiếp vào ống niệu nang.

Ống niệu nang sau này biến thành dây chằng rốn giữa, xoang niệu dục phát triển

thành bàng quang, phần trên niệu đạo và 1 phần cơ quan sinh dục ngoài.

## **4. GIẢI PHẪU HỆ THỐNG ỨNG DỤNG**

### **4.1. Sự phát triển bình thường**

Ở phôi và thai nhi hệ tiết niệu sinh dục có nguồn gốc chung không phân biệt giới tính. Ở nữ do yêu cầu của chức năng sinh sản, cơ quan Muller phát triển song song với ụ sinh dục trở thành buồng trứng và bộ máy sinh dục nữ tách riêng khỏi bộ máy tiết niệu. Cơ quan trung thận và các ống Wolff thoái hóa và tiêu đi Riêng mầm niệu sinh dục sát nhập với hậu thận tạo thành bộ máy tiết niệu. Ở nam cơ quan trung thận phát triển thành tinh hoàn và đường dẫn tinh. Mầm sinh dục cùng với hậu thận trở thành bộ máy tiết niệu. Hệ tiết niệu sinh dục có đoạn niệu đạo từ ụ núi tới lỗ sáo là đường chung.

Bộ máy tiết niệu có hai phần, có nguồn gốc phôi thai, có chức năng khác nhau. Khi nhiễm bệnh 2 phần có biểu hiện bệnh lý lâm sàng khác nhau và đòi hỏi cách điều trị khác nhau. Cơ quan sinh niệu hay là nhu mô chức năng của thận bao gồm rất nhiều đơn vị thận (nephron), kể từ tiểu cầu thận đến các ống lượn gần, quai Henlles và ống lượn xa. Mỗi đơn vị thận là một bộ máy sinh niệu lọc nước tiểu và hấp thụ các chất cần thiết từ nước tiểu. Nephron có nguồn gốc từ hậu thận. Hai thận chứa khoảng 2 triệu nephron. Bộ phận còn lại của bộ máy tiết niệu hình thành hệ thống dẫn niệu, bao gồm:

- Các đoạn dẫn niệu trong thận như: ống góp, đài nhỏ, đài lớn, bể thận.
- Các đoạn dẫn niệu ngoài thận: bể thận, niệu quản, bàng quang, niệu đạo.

Ở trong thận các tiểu cầu thận nằm ở mê đạo thuộc vùng vỏ thận. Nhiều đoạn ở cơ quan sinh niệu: ống lượn gần, ống lượn xa, quai Henlles tạo lên tháp Ferrein ở vùng vỏ. Các ống góp thuộc đường dẫn niệu và một phần nhỏ của ống sinh niệu (các phần của ống lặn vào trong tháp) tạo lên tháp.

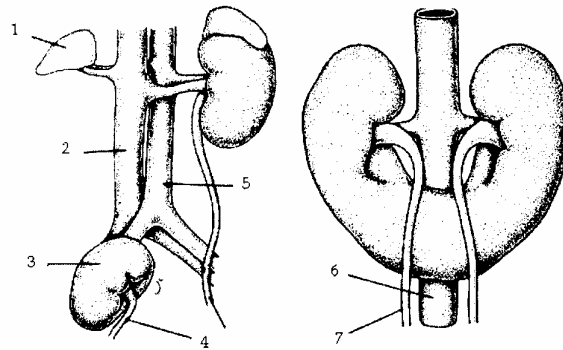
### **4.2. Các dị tật bẩm sinh của hệ tiết niệu**

Sự phát triển không bình thường trong thời kỳ phôi thai và thai nhi dẫn đến các dị tật bẩm sinh của bộ máy tiết niệu.

- Dị tật không có thận: có trường hợp không có thận ở cả 2 bên hoặc ở một bên. Dị tật bẩm sinh này có lẽ là có sự ngừng phát triển của ống Wolff ở đoạn cùng với nơi này sinh mầm niệu quản, hoặc là do sự thoái biến sớm của chính mầm niệu quản. Nếu trường hợp vô thận xảy ra ở thai nhi nó thì sự phát triển của các ống Muller cũng chịu ảnh hưởng. Do đó thai nhi vô thận thường kèm theo dị tật không có tử cung và phần lớn âm đạo. Trẻ sơ sinh không có thận hoàn toàn chết rất sớm.

- Thận đa nang: trong trường hợp phát triển bình thường, ống sinh niệu đổ vào các ống góp thuộc hệ thống dẫn niệu, giúp cho nước tiểu từ các tiểu cầu thận chảy vào bể thận.

1. Tuyến thượng thận
2. Tĩnh mạch chủ bụng
3. Thận lạc chỗ
- 4,7. Niệu quản
- 5,6. Động mạch chủ bụng



**Hình 3.9.** Thận lạc chỗ và thận hình móng ngựa

Trong khi các thành phần sinh niệu phát triển bình thường và tạo nên các tiểu cầu chức năng của nhu mô thận, thì trong một số trường hợp một số ống sinh niệu không nối liền và thông vào các ống góp. Sự ứ đọng nước tiểu trong các ống lượn dẫn đến sự nở giãn các ống này và dần dần tạo thành các nang được lót bởi 1 lớp màng biểu mô lát với các tế bào biểu mô hình khối.

Các nang này thường khu trú ở vùng vỏ thận, có thể nhiều đến nỗi làm cho phần nhu mô chức năng của thận còn lại không đủ cho thận hoạt động. Đôi khi một hay nhiều nang có thể khu trú vùng gần bề thận. Có thể cho rằng các nang này là di tích của các đơn vị thận cấp 2, cấp 3. Thông thường các di tích này biến đi rất nhanh.

- Thận lạc chỗ: bình thường thận di chuyển từ vùng chậu hông tới vùng thắt lưng trên. Trong quá trình này thận phải đi qua chức của động mạch rốn. Có thể một trong hai thận dừng lại ở trong chậu hông gần động mạch chậu gốc tạo nên dị tật thận lạc chỗ.

- Đôi khi hai thận bị áp vào nhau khi chui qua chắt động mạch do đó hai cực dưới của hai thận dính vào nhau tạo nên dị tật thận móng ngựa. Thận móng ngựa nằm ép vào mặt trước cột sống, các mạch máu lớn khu trú ở vùng thắt lưng dưới vì vương rể của động mạch màng treo tràng dưới và các ống góp.

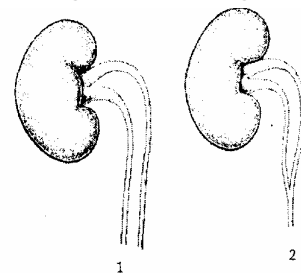
- Dị tật đổ lạc chỗ của niệu quản: Do sự phát triển không bình thường của xoang niệu dục vĩnh viễn nên có thể xảy ra trường hợp một niệu quản đổ vào bàng quang. Niệu quản còn lại có thể đổ vào niệu đạo hoặc là niệu quản có thể đổ vào âm đạo hay vào tiền đình.

- Tật thừa thận: do trong trường hợp mầm niệu quản nhân đôi, có thể sinh ra tật thừa thận

- Hai thận chung nhau 1 niệu quản: tật này do mầm sinh hậu thận bị chia đôi.

- Thận kép: tật này thường gặp và kết hợp với tật niệu quản kép.

- Thận không phát triển (hiếm gặp), chỉ thấy ở thai còn đang trong bụng mẹ.



1. Một thận chung nhau niệu quản
2. Một thận chung 2 niệu quản đoạn trên

**Hình 3.10.** Niệu quản đôi

Thận không phát triển là do sự ngừng phát triển của đoạn cuối ống trung thận dọc, nơi phát sinh ra mầm niệu quản hay do sự thoái hoá sớm của mầm niệu quản. Có thể thấy ở một bên hay 2 bên.

- Dị tật của bàng quang:

+ Lòi bàng quang (thành trong bàng quang lộ ra ngoài): nhìn thấy niêm mạc bàng quang, lỗ niệu đạo, niệu quản và bài tiết nước tiểu từ lỗ mấu quản vào bàng quang. Nguyên nhân do sự không di chuyển của cửa các tế bào trung mô chen vào giữa ngoại bì phủ thành bụng trước với nội bì của xoang niệu dục trong tuần thứ 4 của đời sống trong bụng mẹ. Kết quả là các cơ ở thành bụng dưới không được tạo ra, thành bụng và thành bàng quang rách ra.

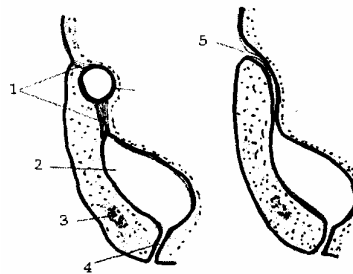
+ Rò bàng quang trực tràng: tật này thường thấy ở nam giới. Phân được thải ra qua bàng quang và niệu đạo

+ Rò rốn bàng quang: tật này do đoạn niệu nang nằm trong dây rốn- bàng quang không bị lấp kín và làm thông bàng quang với rốn. Nước tiểu có thể thải ra ngoài ở rốn.

+ U nang niệu rốn: do một đoạn niệu nang nằm trong dây chằng rốn bàng quang không bị lấp kín và thành của đoạn này giãn to.

+ Xoang niệu rốn: khi đoạn niệu nang ở sát rốn không bị lấp kín, nó sẽ gây ra tật xoang niệu rốn.

1. Dây chằng tạng giữa
2. Bàng quang
3. Khớp mu
4. Niệu đạo
5. Rò rốn bàng quang
6. Xoang niệu rốn



**Hình 3.11.** Dị tật ở bàng quang

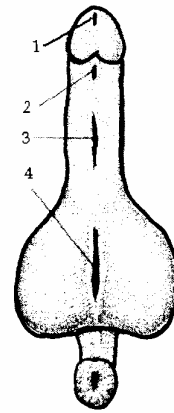
#### 4.3. Một số dị tật bẩm sinh của bộ máy sinh dục nam

- Tinh hoàn lạc chỗ do sự di chuyển không hoàn toàn của tinh hoàn, có thể nằm trong ổ bụng, trong ống bẹn, ở đùi, ở mặt lưng dương vật, vv... Thiếu tinh hoàn có thể thiếu một hoặc hai tinh hoàn do một hay hai mầm tuyến sinh dục không phát triển. Thừa tinh hoàn do sự phân đôi của một hay hai mầm tuyến sinh dục. Dính tinh hoàn do hai mầm tuyến sinh dục sát nhập với nhau.

- Ống dẫn tinh mở vào niệu đạo: do đoạn cuối ống trung thận dọc không sát nhập vào thành sau bàng quang.

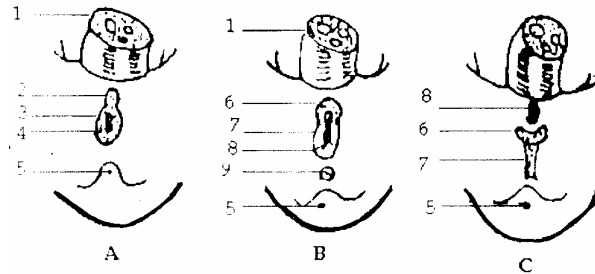


1. Lỗ đài bình thường
- 2, 3. Lỗ đài ở mặt dưới dương vật
4. Lỗ đài ở mặt sau bìu



**Hình 3.12.** Lỗ đài lệch thấp

- |                     |                       |
|---------------------|-----------------------|
| 1. Dây rốn          | 2. Củ ỏ nhóp          |
| 3. Nếp ỏ nhóp       | 4. Màng nhóp          |
| 5. Mấu đuôi         | 6. Củ sinh dục        |
| 7. Nếp sinh dục dục | 8. Màng niệu sinh dục |
| 9. Nếp hậu môn      |                       |



**Hình 3.13.** Những vị trí của lỗ đài dưới

Thiếu túi tinh hay túi tinh nằm ở vị trí bất thường: do mầm của túi tinh không phát sinh từ biểu mô ống dẫn tinh hay mầm phát triển lạc chỗ

- Thiếu ống phóng tinh hay các ống phóng tinh sát nhập với nhau hoặc ống phóng tinh mở vào niệu đạo tiền liệt ở các chỗ khác nhau.

- Lỗ đài dưới: 0,3% trẻ sơ sinh, lỗ đài mở ra mặt dưới bao quy đầu hoặc mặt dưới dương vật hay ở mặt dưới bìu (do thiếu androgen)

- Lỗ đài trên: ít gặp, lỗ đài mở ra ở mặt trên dương vật. Thường kết hợp với tật lòi bàng quang. Do màng niệu sinh dục không nằm lùi về phía đáy chậu và củ sinh dục dính vào khoang giữa màng niệu dục và màng hươu môn.

- Các dị tật khác như hẹp bao quy đầu, tịt niệu đạo, dương vật kép, dương vật nhỏ, kém phát triển

#### 4.4. Một số dị tật bẩm sinh của bộ máy sinh dục nữ

- Dị tật ở buồng trứng: buồng trứng lạc chỗ do sự biến đổi của dây chằng tròn. buồng trứng có thể bị kéo xuống bẹn hoặc xuống tới môi lớn, thường gây thoát vị bẹn bẩm sinh. Thiếu buồng trứng do cả 2 mầm sinh dục không phát triển. Thừa buồng trứng do mầm tuyến sinh dục tuyến sinh dục bị xẻ đôi. Dính hai buồng trứng do 2 mầm tuyến sinh dục át nhập sát nhập với nhau.

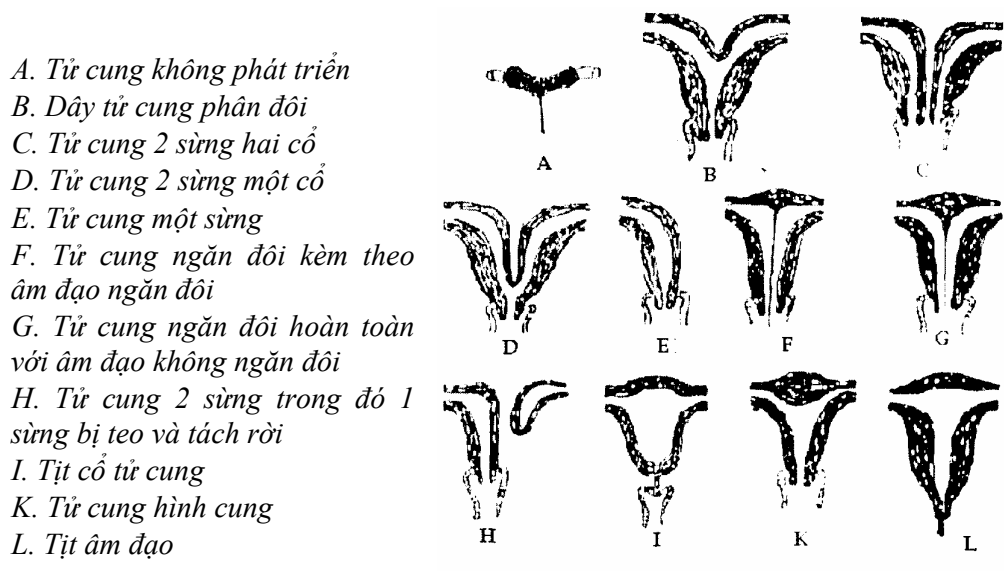
- Dị tật ở vòi trứng: thiếu vòi trứng và tịt vòi trứng do ống cận trung thận không phát triển (thiếu vòi trứng) hay chỉ phát triển một phần (tịt vòi trứng).

- Dị tật ở tử cung: tử cung hoàn toàn không phát triển teo tử cung, tử cung và âm đạo không phát triển, teo tử cung kèm theo âm đạo không phát triển - Hội chứng Rokitansky - Kuster-Hauser. Những hội chứng này do sự phát triển của ống cận trung thân đột ngột bị dừng lại trong thánh thứ hai của quá trình phát triển thai. Trong hội chứng Rokitansky - Kuster-Hauser, tử cung chỉ là hai khối nhỏ, đặc và âm đạo ít nhiều bị bịt kín. Tử cung hình kép, tử cung hai sừng, tử cung và âm đạo đều kép. Trong những trường hợp này, đoạn dưới của hai ống cận trung thân không sát nhập với nhau một phần hay toàn phần để tạo ra ống tử cung âm đạo.

- Dị tật ở âm đạo: bất sản âm đạo, hẹp âm đạo do thành âm đạo thiếu phát triển. Tịt âm đạo do lá biểu mô âm đạo không bị xé ra để tạo thành khoang âm đạo. U nang thành âm đạo còn gọi u nang Wolff là di tích của ống trung thân dọc.

- Dị tật ở cơ quan sinh dục ngoài: hẹp âm hộ, màng trinh quá dày, màng trinh không thủng, các đường niệu và sinh dục thông ra ngoài bởi lỗ chung, trực tràng mở vào đường sinh dục.

- Ái nam ái nữ do có hai đợt nảy mầm của biểu mô mầm (biểu mô sinh dục) do sự phân đôi của một hay hai mầm sinh dục gây nên thừa một hay hai tinh hoàn, thừa một hay hai buồng trứng.



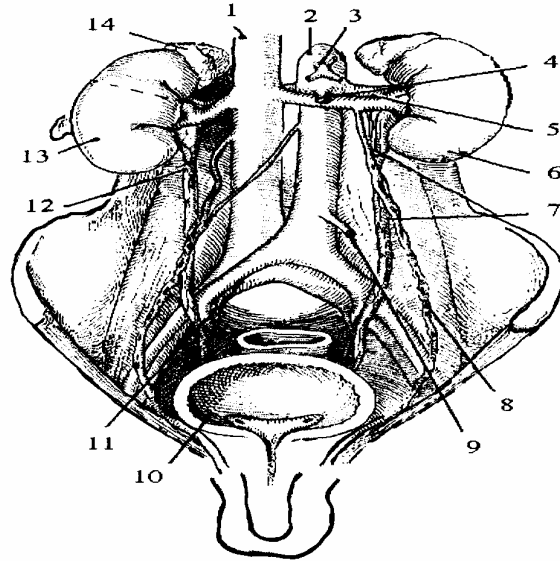
**Hình 3.14.** Những dị tật bẩm sinh của tử cung và âm đạo

## A - GIẢI PHẪU HỆ TIẾT NIỆU

Bộ máy tiết niệu có nhiệm vụ lọc các chất độc của máu, trong đó có chất mê để bài tiết ra ngoài bằng nước tiểu. Bộ máy tiết niệu gồm có:

- Hai quả thận là hai tạng bài tiết nằm hai bên cột sống thắt lưng.
- Đường dẫn máu từ thận xuống 1 túi chứa nước tiểu là bàng quang gồm: đài thận, bể thận, niệu quản.
- Đường dẫn niệu từ bàng quang ra ngoài là niệu đạo.

1. Tĩnh mạch chủ dưới
2. Động mạch chủ bụng
3. Động mạch thận tạng
4. Động mạch mạc treo tràng trên
5. Động mạch thận
6. Thận trái
7. Niệu quản trái
8. Bó mạch sinh dục
9. Động mạch mạc treo tràng dưới
10. Bàng quang
11. Bó mạch chậu
12. Niệu quản phải
13. Thận phải
14. Tuyến thượng thận phải



**Hình 3.15.** Sơ đồ hệ thống tiết niệu

# THẬN

Thận (*ren*) là cơ quan chức năng có vai trò quan trọng trong việc duy trì thăng bằng nước, điện giải trong cơ thể và đào thải một số chất độc ra ngoài qua sự thành lập và bài tiết nước tiểu. Do đó, thận được xem như một tuyến ngoại tiết. Tuy nhiên thận còn có vai trò như một tuyến nội tiết có ảnh hưởng đến sự điều chỉnh huyết áp và tạo hồng cầu.

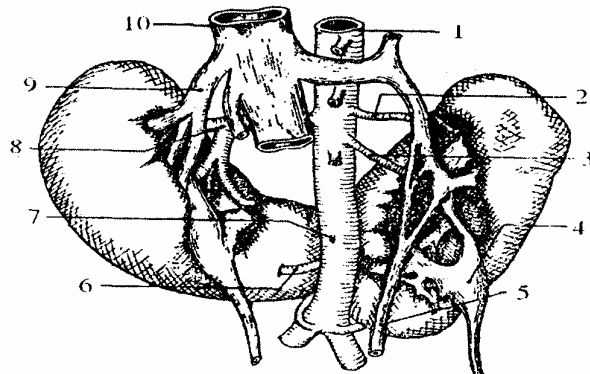
## 1. HÌNH THỂ NGOÀI

Thận hình hạt đậu hay hình bầu dục, màu nâu đỏ, bề mặt trơn láng nhờ được bọc trong một bao xơ mà bình thường có thể bóc ra dễ dàng. Mỗi thận gồm:

- Hai mặt: mặt trước lồi, mặt sau phẳng.
- Hai bờ: bờ ngoài cong lồi, bờ trong ở giữa lõm sâu có núm (rốn) thận.
- Hai đầu là hai cực: cực trên và cực dưới thận.

Thận ở thai nhi có múi, ở người trưởng thành đôi khi thận cũng có múi do kém phát triển. Một số rất ít trường hợp, có thể chỉ có một thận hoặc hai thận dính vào nhau ở cực dưới (thận hình móng ngựa) nằm vắt ngang trước cột sống.

1. Động mạch chủ bụng
2. Động mạch cực trên trái
3. Động mạch thận trái
4. Bề thận trái
5. Tĩnh mạch sinh dục
6. Động mạch cực dưới phải
7. Động mạch chủ bụng
8. Động mạch thận phải
9. Tĩnh mạch thận phải
10. Tĩnh mạch chủ dưới



**Hình 3.16.** Thận hình móng ngựa

## 2. KÍCH THƯỚC VÀ CÂN NẶNG

Thận có chiều dài 12 cm, chiều rộng 6 cm, chiều dày 3 cm.

Cân nặng từ 90 - 180 g, trung bình khoảng 140 g. Thận nam hơi nặng hơn thận nữ một chút. Bình thường, khi khám lâm sàng người ta không thể sờ được thận, chỉ sờ được thận khi thận to (dấu hiệu chạm thận, bập bênh thận).

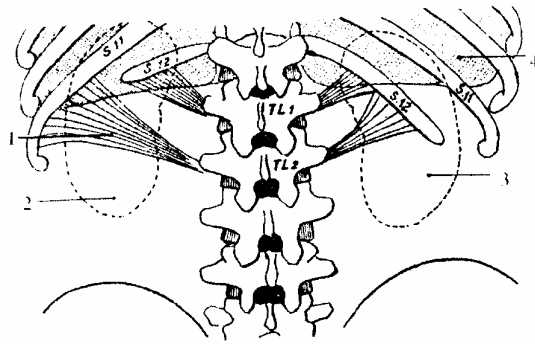
## 3. VỊ TRÍ

Thận nằm sâu phúc mạc, trong gói hợp bởi xương sườn XI và cột sống thắt lưng. Ngực lớn của thận chạy chéo xuống dưới, ra ngoài và ra

sau. Do đó, đầu trên - thận gần nhau, cánh dưỡn giữa 3 - 4 cm. Đầu dưới 2 thận xa nhau, cách dưỡn giữa 5 - 6 cm (có thể do cơ thắt lưng đẩy ra). Mặt trước thận ngắ ra trước ngoài, mặt sau nhìn ra sau và vào trong. Thận phải xuống thấp hơn thận trái khoảng gần 2 cm (một chiều ngang xương sườn) có thể do gan đè lên.

Vị trí thận có thể hơi thay đổi theo nhịp thở và tư thế. Đầu trên thận trái ngang mức bờ trên xương sườn Xi, đầu dưới ngang mức mỏm ngang đốt sống thắt lưng III. cách điểm cao nhất của mào chậu 3 cm (thận phải) và 5 cm (thận trái).

1. Dây chằng sườn thắt lưng
2. Thận trái
3. Thận phải
4. Màng phổi



**Hình 3.17.** Vị trí của thận trên khung xương (nhìn phía sau)

#### 4. MẠC THẬN

Thận và tuyến thượng thận cùng bên được bao bọc bởi một mạc gọi là mạc thận. Giữa thận và tuyến thượng thận, mạc thận có một trẻ ngang ngăn cách nên khi thận sa xuống vì một lý do nào đó thì tuyến thượng thận vẫn được giữ nguyên tại chỗ. Mạc thận gồm 2 lá, một lá trước, một lá sau và được sắp xếp như sau:

Ở phía trên tuyến thượng thận, 2 lá mạc thận chập vào nhau và dính vào lá mạc ở mặt dưới cơ hoành.

Ở dưới 2 lá mạc thận tiến lại gần nhau rồi hoà hợp vào tổ chức mạc chậu.

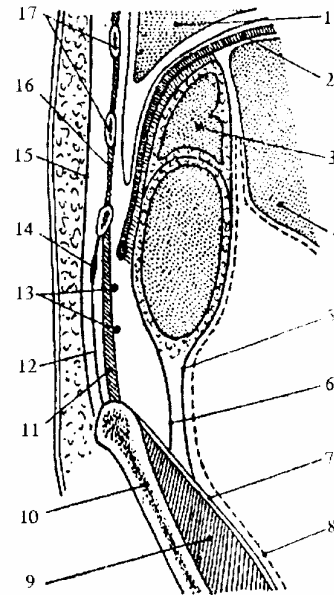
Ở phía trong, lá sau hoà lẫn vào mạc cơ thắt lưng và qua đó đến bám vào thân các đốt sống thắt lưng. Lá trước phủ mặt trước thận rồi đi trước bó mạch thận và động mạch chủ và liên tiếp với lá trước bên đối diện. Tuy nhiên 2 lá thái và trái đều dính cả vào cuống thận và các tổ chức liên kết quanh mạch máu ở rốn thận nên 2 ổ thận không thông nhau, áp xe ở một bên thận không lan sang bên kia được.

Ở phía ngoài 2 lá trước và sau của mạc thận chập vào nhau rồi liền vào tổ chức liên kết dưới phúc mạc.

Mạc thận ngăn cách với bao xơ của thận bởi một lớp mỡ hai béo mỡ gọi là lớp mỡ quanh thận. Trong bao mỡ quanh thận có nhau mạch. thần kinh nên khi phóng bế phải bơm thuốc ta vào lớp mỡ này. Khi viêm lớp này gọi là viêm tấy vùng quanh thận.

Cần phân biệt lớp mỡ quanh thận với lớp mỡ cạnh thận là tổ chức mỡ nằm ngoài mạc thận (giữa lá sau mạc thận và thành bụng sau).

1. Phổi
2. Cơ hoành
3. Tuyến thượng thận
4. Gan
5. Là trước mạc thận
6. Là sau mạc thận
7. Cân cơ chậu
8. Phức mạc
9. Xương cánh chậu
10. Cơ vuông thắt lưng
11. Mạc ngang bụng
12. Các dây thần kinh chậu bẹn, chậu hạ vị
13. Dây chằng sườn thắt lưng
14. Cân nông
15. Cơ gian sườn
16. Xương sườn
17. Cơ chậu



**Hình 3.18.** Thiết đồ cắt đứng dọc qua ổ thận phải

## 5. LIÊN QUAN

### 5.1. Mặt sau

Là mặt phẫu thuật chủ yếu của thận, xương sườn XII bắt chéo ngang qua mặt sau thận và chia mặt sau thận làm 2 phần liên quan:

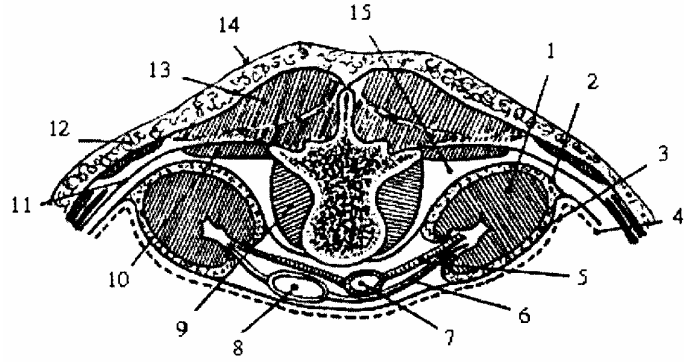
#### 5.1.1. Phần trên xương sườn 12 (tầng ngực)

Từ sâu ra nông liên quan với cơ hoành, góc phế mạc sườn hoành của màng phổi, với tám xương sườn Xi - XII và 2 dây chằng sườn thắt lưng (dây chằng Haller). Từ móm ngang các đốt L<sub>I</sub> và L<sub>II</sub> tới xương sườn có 2 trường hợp:

- Nếu xương sườn XII ngắn thì 2 dây chằng sườn thắt lưng có một dây bám vào xương sườn XI, một dây bám vào xương sườn XII. Trường hợp này màng phổi xuống thấp hơn xương sườn XII khoảng 1 cm. Nên khi phẫu thuật thận phải cắt xương sườn XII thì dễ chạm thương vào màng phổi.

- Nếu xương sườn XII dài: thì cả 2 dây chằng sườn thắt lưng đều bám vào xương sườn XII. Trường hợp này màng phổi bắt chéo xương sườn XII cách cột sống lưng độ 6 cm.

1. Thận trái
2. Bao thận
3. Lớp mỡ quanh thận
4. Phức mạc
5. Động mạch thận trái
6. Tĩnh mạch thận trái
7. Động mạch chủ bụng
8. Tĩnh mạch chủ dưới
9. Cơ thắt lưng
10. Cơ vuông thắt lưng
11. Khối cơ chung
12. Da
13. Lớp mỡ cạnh thận



**Hình 3.19.** Thiết đồ cắt nằm ngang qua hai ổ thận

### 5.1.2. Phần dưới xương sườn 12 (tầng bụng)

Phần này chủ yếu liên quan với 2 khối cơ:

- Khối cơ dựng sống (cơ thắt lưng, cơ vuông thắt lưng, cơ móm ngang, các đốt sống thắt lưng và khối cơ ở rãnh sống).

- Khối cơ rộng bụng từ sâu ra nông: mạc ngang bụng và các cơ rộng bụng (cơ chéo bụng trong và ngoài, cơ răng bé sau dưới và phần cuối cơ lưng to).

Trong phẫu thuật, người ta thường rạch qua khối cơ rộng bụng vào thận.

Đường rạch theo một đường kẻ từ góc giữa xương sườn XII với khối cơ dựng sống tới trên gai chậu trước trên độ 1 cái để đi vào mặt sau của thận.

### 5.2. Mặt trước

- Ổ thận phải và thận trái có sự liên quan khác nhau:

- Ổ thận phải từ trên xuống dưới liên quan với gan, góc đại tràng phải, khúc II của tá tràng.

- Ổ thận trái: cũng từ trên xuống dưới liên quan với dạ dày, đuôi tụy, đại tràng ngang, mạc treo đại tràng ngang, góc đại tràng trái và các quai ruột non.

### 5.3. Hai bờ

Ở bên phải và bên trái cũng có sự liên quan khác nhau:

#### 5.3.1. Bờ ngoài

- Ở bên phải liên quan với bờ trước của gan.

- Ở bên trái liên quan với bờ dưới tỳ, với đại tràng xuống.

#### 5.3.2. Bờ trong

Từ sau ra trước mỗi thận liên quan với:

- Cơ thắt lưng.

- Bó mạch tủy thận, bó mạch thận, bể thận, phần trên niệu quản và bó

mạch tinh hoàn (hay buồng trứng). Liên quan với tĩnh mạch chủ dưới (đối với thận phải) và động mạch chủ bụng (đối với thận trái).

## 6. HÌNH THỂ TRONG VÀ CẤU TẠO

### 6.1. Đại thể

Thận được bọc trong một bao sợi, khi bóc đôi thận thấy có 2 phần:

- Ở giữa là xoang thận.
- Bao quanh xoang thận là khối nhu mô thận hình bán nguyệt.

#### 6.1.1. Xoang thận

Xoang thận thông ra ngoài ở rốn thận, thành xoang có nhiều chỗ lõm. Chỗ lõm hình nón gọi là nhú thận. Nhú thận cao khoảng 4 - 10 mm. Đầu nhú có nhiều lỗ của các ống sinh niệu đổ nước tiểu vào bể thận. Chỗ lõm úp vào các nhú thận gọi là các đài nhỏ. Các đài nhỏ, hợp lại thành 2 đài lớn. Các đài lớn hợp lại thành bể thận. Bể thận thông với niệu quan.

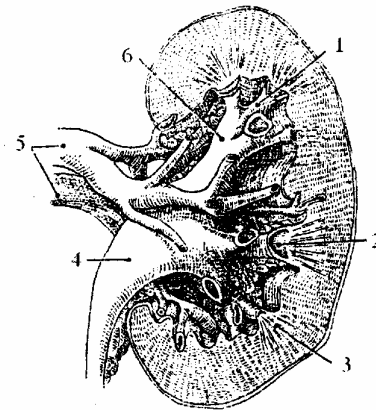
#### 6.1.2. Hệ thống đài - bể thận

Hình thái, cách sắp xếp hệ thống đài bể thận thay đổi theo mỗi cá thể. Thận có 10 - 13, hãn hữu 14 - 15 đài nhỏ sắp xếp từ 3 - 6 (điển hình là 4) nhóm đổ chủ yếu vào 2 đài lớn trên và dưới, đôi khi vào cả phần giữa bể thận.

Điển hình có 4 nhóm đài nhỏ dẫn lưu 4 phần tương ứng của 2 nửa thận:

- *Nhóm đài các trên (I)* dẫn lưu 1/4 - 1/3 trên thận, gồm 3 - 5 đài nhỏ. Đôi khi một số đài trên hoặc cả nhóm đài hoà thành một khối. Khi nhóm đài trên phân đôi thì ở mặt ngoài phễu ứng với khe liên đài, có 1 nhánh động mạch từ rốn thận đi lên lách qua.

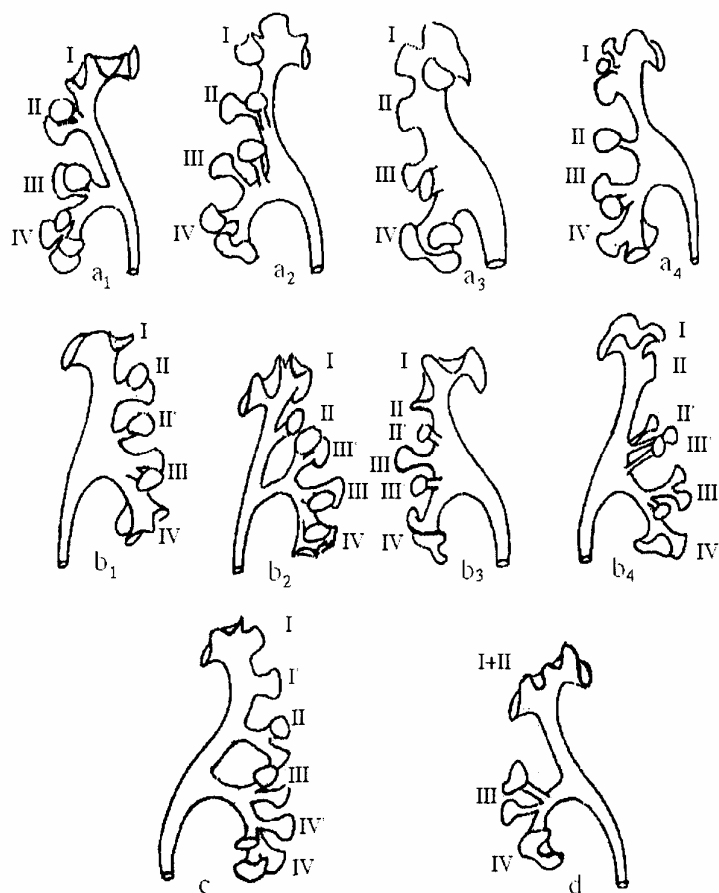
- *Nhóm giữa trên (II)* dẫn lưu 1/6 - 1/5 giữa trên thận, gồm 1 - 2 đài nhỏ đổ vào giữa cuống đài lớn trên hoặc vào giữa bể thận hay lệch lên trên sát nhập với nhóm đài I và được bù trừ bởi sự có mặt của 1 - 2 đài trung gian đổ vào phần giữa bể thận.



1. Đài nhỏ 2. Nhú thận 3. Tháp thận  
4. Bể thận 5. Mạch thận 6. Đài lớn

Hình 3.20. Thiết đồ đứng dọc qua thận





- a. Loại có 4 nhóm dài điển hình
- b. Loại có 5 nhóm dài có thêm nhóm dài trung gian
- c. Loại có 6 nhóm dài do tách đôi nhóm dài I và IV
- d. Loại có 3 nhóm dài do thiếu hoàn toàn nhóm dài II

**Hình 3.21.** Xếp loại các dạng biến đổi hệ thống dài bề thận

- Nhóm giữa dưới (III) dẫn lưu nhỏ hơn 1/5 - 1/4 giữa dưới thận, thường gồm 2 dài nhỏ đổ vào dài lớn dưới hay vào phần giữa dưới bề thận. Đôi khi, nó phát triển trội gồm 2 đôi dài nhỏ cùng đổ vào dài lớn dưới hoặc 1 đôi đổ lệch vào giữa bề thận.

- Nhóm cực dưới (IV) dẫn lưu khoảng 1/4 dưới thận, thường gồm 3 dài nhỏ. Đôi khi 1 dài nhỏ trên cùng của nhóm có thể tách rời khỏi phần còn lại của nhóm.

*\* Xếp loại các dạng và biến đổi giải phẫu của hệ thống bề thận*

- Loại có 4 nhóm dài nhỏ rõ rệt đổ vào các dài lớn hay cả bề thận tùy thuộc vào bề thận hình chữ Y hay bề thận to và dài lớn dưới ngắn.

- Loại có 5 nhóm dài nhỏ không điển hình do có thêm 1 nhóm trung gian tăng cường cho nhóm II hoặc nhóm III đổ lệch vào giữa bề thận.

- Loại có 6 nhóm dài do phân đôi nhóm dài I và IV, mỗi dài lớn có 3 nhóm dài nhỏ.

- Loại có 3 nhóm dài nhỏ: do thiếu hụt hoàn toàn nhóm II và nó được bù trừ bởi

sự phát triển trội của nhóm I và các nhóm cực dưới.

### **6.1.3. Nhu mô thận**

Nhu mô thận gồm có 2 vùng: vùng trung tâm (vùng tủy thận) và vùng ngoại biên (vùng vỏ thận).

- Tủy thận: màu đỏ sẫm, được cấu tạo gồm nhiều khối hình nón gọi là tháp thận hay tháp Malpighi. Đáy tháp quay về phía bao thận, đỉnh hướng về phía xoang thận tạo nên nhú thận. Tháp thận thường nhiều hơn nhú thận, ở phần giữa thận 2 - 3 tháp chung nhau 1 nhú thận, còn ở 2 cực thận có khi 6 - 7 tháp chung nhau 1 nhú thận. Các tháp sắp xếp thành 2 hàng dọc theo 2 mặt trước và sau thận. Mỗi thận thường có từ 8 - 12 tháp Malpighi.

Vỏ thận là vùng có màu vàng đỏ nhạt. Vỏ thận gồm có:

+ Cột thận là phần nhu mô xen giữa các tháp thận gọi là cột Bertin.

+ Tiểu thùy vỏ là phần nhu mô từ đáy tháp thận tới bao sợi. Tiểu thùy vỏ lại được chia làm 2 phần:

\* Phần tia gồm các khối hình tháp nhỏ (tháp Ferrein), có đáy nằm trên đáy tháp thận đỉnh hướng ra bao thận. Mỗi tháp Malpighi chứa từ 300 - 500 tháp Ferrein.

\* Phần lượn hay mê đạo thận là phần nhu mô xen giữa phần tia.

### **6.2. Vi thể**

Nhu mô thận được cấu tạo chủ yếu bởi những đơn vị chức năng gọi là nephron. Mỗi nephron gồm có: 1 tiểu thể thận và 1 hệ thống ống sinh niệu.

Tiểu thể thận gồm có 1 bao ở ngoài và bên trong là 1 cuộn mao mạch.

Hệ thống ống sinh niệu gồm: các tiểu quản lượn, ống lượn gần, quai Helle, ống lượn xa, các tiểu quản thẳng và ống thu nhập.

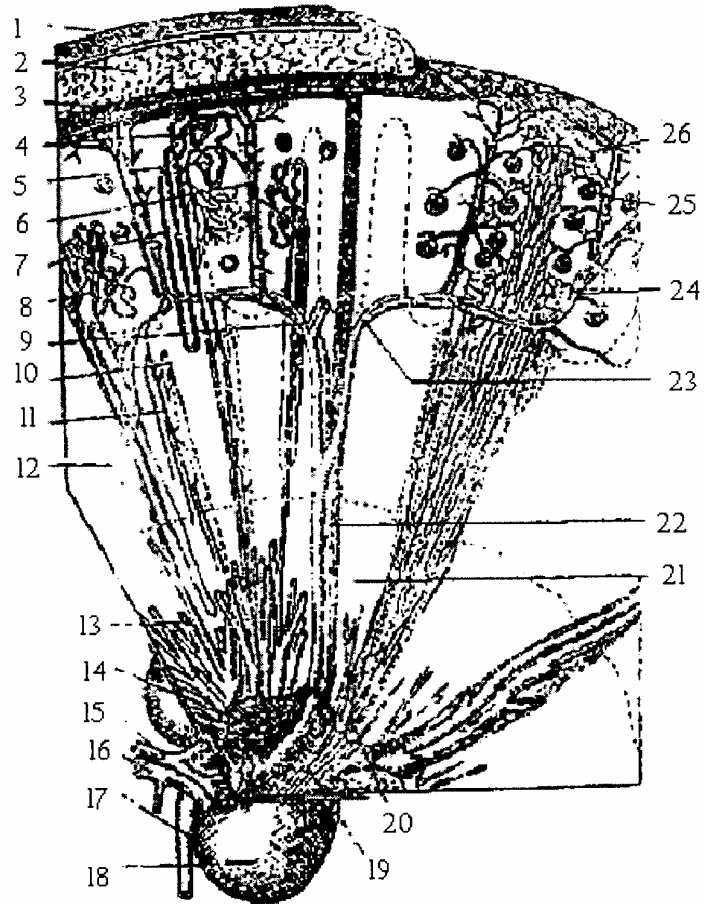
Tiểu thể thận, ống lượn gần, ống lượn xa nằm trong phần lượn của vỏ thận. Quai Helle, ống thẳng, ống thu nhập nằm trong phần tia của vỏ thận và tủy thận. Mỗi phần của nephron có một vai trò riêng trong việc bài tiết và hấp thu nước và một số chất trong quá trình thành lập nước tiểu.

### **6.3. Các thùy thận**

Cổ điển: người ta chia thận người ra nhiều thùy (8-12 thùy) dính liền vào nhau, mỗi thùy gồm 1 tháp Malpighi và 1 vùng chất vỏ bao quanh được kéo dài tới mặt ngoài của thận. Mỗi tháp Ferrein được coi như 1 tiểu thùy thận.

Hiện nay: sự phân chia thận thành các phân thùy dựa vào sự phân bố của hệ thống bề - đài thận phối hợp với sự phân chia các nhánh động mạch thận để áp dụng cắt thận bán phần.

1. Bao sơ
2. Lớp mỡ quanh thận
3. Vỏ thận
4. Ống lượn
5. Tiểu thể Malpighi
6. Động mạch liên tiểu thùy
7. Quai Hehlé (ngành lên)
8. Quai Hehlé (ngành xuống)
9. Động mạch cung
10. Tĩnh mạch thẳng
11. Động mạch thẳng
12. Tuỷ thận
13. Ống gai thận
14. Lỗ đổ vào của ống gai
15. Động mạch thận
16. Tĩnh mạch thận
17. Niệu quản
18. Thận
19. Đài thận
20. Gai thận
21. DM liên thùy
22. TM liên thùy
23. Động mạch cung
24. DM liên tiểu thùy
25. Tiểu cầu thận
26. Tĩnh mạch sao



**Hình 3.22.** Cấu tạo vi thể của thận

## 7. MẠCH THẬN KINH

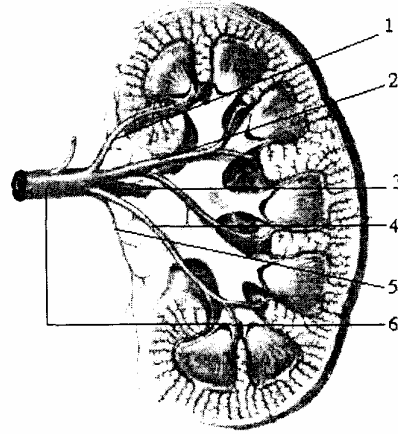
### 7.1. Động mạch thận (arteriae renis)

Thường chỉ có 1 động mạch cho mỗi thận, song cũng có trường hợp có 2 - 3 động mạch.

Động mạch thận xuất phát từ động mạch chủ bụng, ngang mức đốt sống thắt lưng I hoặc khe liên đốt sống thắt lưng I - II, ở dưới nguyên ủy động mạch mạc treo tràng trên khoảng 1 cm. Động mạch thận phải dài hơn và hơi thấp hơn động mạch thận trái. Từ nguyên ủy, động mạch thận chạy ngang ra ngoài, ra sau hướng tới rốn thận và nằm sau tĩnh mạch thận tương ứng. Khi tới gần rốn thận, mỗi động mạch thận thường chia làm 2 ngành cùng:

- Ngành trước: thường chia 4 nhánh động mạch toả rộng trước bề thận.
- Ngành sau rất đặc biệt: trèo lên bờ trên bề thận rồi vòng ra sau, đi dọc mép sau rốn thận để hở một phần mặt sau bề thận (thường rạch mặt sau bề thận, khi phải lấy sỏi đài bề thận).

1. Động mạch thùy trên
2. Động mạch thùy trước trên
3. Nhánh sau
4. Động mạch thùy trước dưới
5. Nhánh trên niệu quản
6. Động mạch thận



**Hình 3.23.** Động mạch thận và sự phân nhánh trong thận

Trên đường đi động mạch thận tách nhánh nhỏ cấp máu cho tủy thượng thận (động mạch thượng thận dưới); các nhánh cho mô mỡ quanh thận, bao thận, bề thận và nhánh cho phần trên niệu quản đoạn bụng. Các nhánh này nối tiếp ở ngoài thận với các động mạch lân cận (động mạch hoành, động mạch sinh dục, động mạch đại tràng) và nối tiếp với nhau trong lớp mỡ quanh thận tạo thành vòng mạch ngoài thận rất phong phú.

Đôi khi có động mạch cực vào nhu mô qua các cực, không qua rốn thận.

Động mạch cực dưới đôi khi đi bất chéo phía trước niệu quản, có thể làm gấp khúc niệu quản - bề thận gây bí đái.

Các nhánh động mạch thận khi vào thận sẽ cung cấp máu cho từng vùng nhu mô thận riêng biệt gọi là phân thùy thận (phân thùy thận động mạch). Tuy nhiên, cũng có những quan điểm khác trong phân thùy thận nhưng nhìn chung các phân thùy này không tương đương với các phân thùy thận cổ điển.

Các nhánh của ngành động mạch trước bề thận cung cấp máu cho một vùng rộng hơn các nhánh ở phía sau. Giữa hai khu có một vùng ít mạch gọi là đường Hyrtl cổ điển. Đường này là một đường cong queo cách bờ ngoài thận về phía sau độ 1 cái. Thường rạch thận ở đường này để lấy sỏi nhu mô thận. Trong thận, các nhánh tiếp tục phân chia nhiều lần trong tổ chức thận tới tận tiểu cầu.

## **7.2. Các động mạch phân thùy trên quan với hệ thống bể đài thận**

### **7.2.1. Động mạch phân thùy trên (S1)**

Là 1 động mạch phân thùy nhỏ nhất, rất thay đổi về nguyên ủy có thể tách ra từ ngành trước động mạch thận, từ 1 thân chung với S<sub>2</sub> hoặc nhánh của S<sub>2</sub> hoặc từ ngành sau động mạch thận. Về liên quan và phạm vi cấp máu cũng rất thay đổi có thể đi qua bờ trong nhóm đài I hay đi giữa khối trong nhóm đài I hoặc đi ở rãnh giữa 2 khối trong, ngoài nhóm đài I. Như vậy diện tích phân thùy S<sub>1</sub> thay đổi trung bình hoặc nhỏ, dọc bờ trong cực trên.

### **7.2.2. Động mạch phân thùy trước trên (S2)**

Thường tách ở ngoài rốn thận từ ngành trước, ngành sau hoặc từ 1 tận cùng động mạch thận chia 3 bất thường. Động mạch S<sub>2</sub> này thường chia sớm thành 2 hoặc 3 nhánh bất chéo trước cuống đài lớn trên đi theo khe giữa các nhóm đài nhỏ I - II, II - III và/hoặc rãnh giữa 2 khối trong và ngoài nhóm đài I.

Phạm vi cấp máu ở mặt trước thận tương ứng với nhóm đài II, một phần nhóm đài I và một phần nhóm trung gian (nếu có) hay phần trên khoảng trống giữa 2 nhóm II - III. Phân thùy S<sub>2</sub> chiếm khoảng 1/3 giữa trên thận.

### **7.2.3. Động mạch phân thùy trước dưới (S3)**

Thường xuất phát sớm ở ngoài rốn thận, từ ngành trước chung thân với động mạch S<sub>2</sub> hay động mạch S<sub>4</sub> hoặc từ động mạch thận chung thân với S<sub>4</sub> hay từ một tận cùng động mạch thận chia 4. Động mạch S<sub>3</sub> đi vào thận trong khe giữa 2 nhóm đài II - III hoặc một đài trung gian và nhóm III, hãn hữu đi dưới nhóm đài III.

Động mạch S<sub>3</sub> cấp máu cho một phần ở mặt trước dưới thận (nhỏ hơn 1/4) tương ứng với nhóm đài III và một phần trung gian giữa 2 nửa thận.

### **7.2.4. Động mạch phân thùy dưới (S4)**

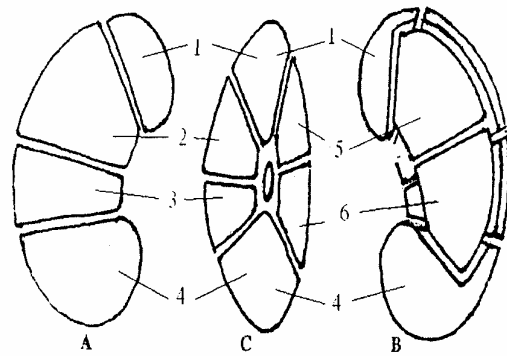
Nguyên ủy rất đa dạng và có thể tách độc lập hay chung thân với động mạch S<sub>3</sub> từ: thân động mạch thận, ngành trước, ngành sau động mạch thận hoặc từ động mạch chủ bụng. Vào xoang thận động mạch S<sub>4</sub> thường chia sớm thành 1, đôi khi 2 - 3 nhánh trước và 1 nhánh sau.

- Nhánh hay các nhánh trước thường đi trước và dưới nhóm đài IV, đôi khi có thể qua khe giữa 2 nhóm đài III - IV tùy theo sự phát triển cân bằng bù trừ với động mạch S<sub>3</sub>

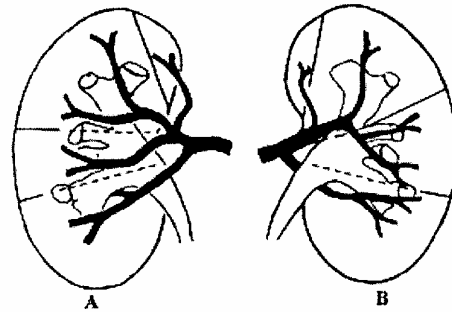
- Nhánh sau: đi dưới bờ dưới của bể thận và đài lớn dưới vòng ra sau tới một vùng rộng hẹp ít nhiều thay đổi ở mặt sau cực dưới thận

Động mạch S<sub>4</sub> cấp huyết chủ yếu cho nhóm đài IV, khoảng 1/4 dưới thận và diện tích ở mặt trước lớn hơn ở mặt sau thận.

1. Phân thùy đỉnh
2. Phân thùy trước trên
3. Phân thùy trước dưới
4. Phân thùy cực dưới
5. Hạ phân thùy sau trên
6. Hạ phân thùy sau dưới



- A. Mặt trước thận  
B. Mặt sau thận  
C. Mặt trong thận



**Hình 3.24.** Phân thùy thận theo động mạch phối hợp với phân thùy đài bể thận

### 7.2.5. Động mạch phân thùy sau ( $S_5+S_6$ )

Là ngành sau động mạch thận nhưng cũng có nguyên ủy luôn thay đổi tùy thuộc vào sự phân chia tận cùng dạng bất thường, điển hình hay không điển hình của động mạch thận. Theo sát bờ trên mép sau rốn thận tới sau góc trên bể thận, bắt chéo mặt sau bể thận xuống dưới và phân nhánh bên theo kiểu trục chính và đôi khi theo kiểu phân đôi.

Các nhánh bên ngành động mạch sau bể thận thường tách ra thành 2 nhóm. Vì vậy, phân thùy sau có thể chia thành 2 hạ phân thùy sau trên ( $S_5$ ) và sau dưới ( $S_6$ ) tương ứng với các phân thùy trước trên ( $S_2$ ) và trước dưới ( $S_3$ ):

- Nhóm sau trên cho hạ phân thùy sau trên ( $S_5$ ): thường gồm 1-2 nhánh tách từ góc quạt xuống của ngành động mạch sau bể, chạy theo khe giữa 2 nhóm đài I - II. Nhóm này gần tương đương với hướng đi của động mạch  $S_2$ .

- Nhóm sau dưới cho hạ phân thùy sau dưới ( $S_6$ ): gồm 1 nhánh bên chạy ngang giữa bể thận đi qua khe 2 nhóm đài II - III và nhánh tận qua khe giữa nhóm đài III - IV. Nhóm sau dưới chạy theo hướng tương tự hướng của động mạch  $S_3$  và một phần động mạch  $S_4$  ở trước.

### 7.2.6. Liên quan giữa động mạch phân thùy với hệ thống đài bể thận

Do các nhánh động mạch thường đi ở giữa các khe gian đài nên các đường ranh giới giữa các phân thùy đài thận cũng không trùng lặp mà xen kẽ với các khe phân thùy động mạch. Mỗi phân thùy đài thận thường nhận 1 động mạch cấp huyết chính của nó.

- Phân thùy dài trên (I) được động mạch  $S_1$ , 1 phần động mạch  $S_2$  cấp huyết (hạ phân thùy trên trong “ $I_1$ ” thường tương ứng với động mạch  $S_1$ , hạ phân thùy trên ngoài “ $I_2$ ” được cấp huyết 1 cách bù trừ bởi các nhánh của động mạch  $S_1+S_2$  ở mặt trước và  $S_5$  ở mặt sau).

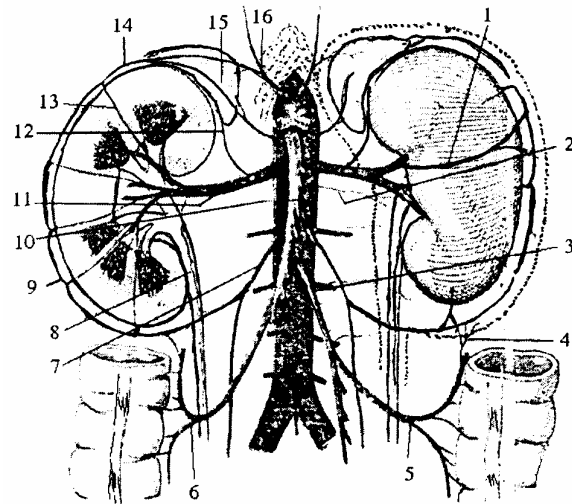
- Phân thùy dài giữa trên (II) được cấp huyết chủ yếu bởi động mạch  $S_2$  hoặc  $S_2 + S_3$  ở mặt trước và động mạch  $S_5$  ở mặt sau. vì nhóm đài II thường nằm kẹp giữa 2 nhánh chính của động mạch  $S_2$  và đôi khi giữa động mạch  $S_2$  và 1 nhánh của động mạch  $S_3$  Nhóm đài trung gian khi có cũng thường nằm đúng giữa 2 nguồn động mạch  $S_2$  và  $S_3$

- Phân thùy dài giữa dưới (III) được cấp huyết chủ yếu bởi động mạch  $S_3$  1 phần bởi  $S_4$  ở phía trước và bởi các động mạch  $S_6$  ở phía sau.

- Phân thùy dài dưới (IV) được cấp huyết ở phía trước bởi động mạch  $S_4$  (ít nhiều cân bằng bù trừ với động mạch  $S_3$ ) và ở phía sau cũng bởi  $S_4$  cân bằng bù trừ với  $S_6$  song hạ phân thùy dưới trong hay dưới cùng ( $IV_1$ ) thì hoàn toàn do 1 phần của động mạch  $S_4$

Ngoài ra thận còn có một vòng mạch ngoài thận do các nhánh nhỏ của động mạch sinh dục, động mạch hoành, động mạch đại tràng và động mạch tuyến thượng thận đi vào lớp mỡ quanh thận để nuôi bao thận.

1. Nhánh bao mỡ ĐM thận
2. ĐM thắt lưng
3. ĐM mạc treo tràng dưới
4. Nhánh bao mỡ ĐM kết tràng trái
5. ĐM kết tràng trái
6. ĐM kết tràng phải
7. ĐM sinh dục
8. ĐM niệu quản
9. Vòng ĐM ngoài thận
10. ĐM mạc treo tràng trên
11. ĐM thận
12. ĐM thượng thận dưới
13. Nhánh xiên
14. Vòng nối ngoài thận
15. Tuyến thượng thận
16. ĐM hoành dưới



**Hình 3.25.** Các nhánh nối của động mạch ngoài thận

### 7.3. Tĩnh mạch thận (vena renalis)

Các mao tĩnh mạch thận bắt nguồn từ các tĩnh mạch sao ở vùng vỏ và từ các tĩnh mạch cung ở vùng tủy. Các tĩnh mạch tập trung lớn dần, đi trước và sau bề thận rồi tập trung lại ở rốn thận thành thân tĩnh mạch thận, nằm phía trước của động mạch thận tương ứng tới đổ vào tĩnh mạch chủ dưới. Tĩnh mạch thận trái dài hơn tĩnh mạch thận phải.

#### **7.4. Bạch huyết (lymphaticae renalis)**

Các mạch bạch huyết của thận đi theo mạch thận và đổ vào các hạch bạch huyết quanh cuống thận. Cuối cùng đổ vào chuỗi hạch nằm cạnh động mạch chủ bụng và tĩnh mạch chủ dưới.

#### **7.5. Thần kinh(nervus renalis)**

Thận được chi phối bởi các nhánh thần kinh tách ra từ đám rối thận thuộc hệ thần kinh thực vật đi dọc theo động mạch thận, hầu hết là các sợi thần kinh vận mạch. Ngoài ra, thận còn có các sợi thần kinh cảm giác nằm chủ yếu ở thành bể mang cảm giác đau, cảm giác căng đầy của đài bể thận đi vào tủy gai qua các dây thần kinh tạng.



# TUYẾN THƯỢNG THẬN

## 1. VỊ TRÍ, CHỨC NĂNG

Tuyến thượng thận (*glandula suprarenalis*) gồm hai tuyến nhỏ màu vàng nhạt, dẹt theo chiều trước sau, nằm áp lên mặt trước trong cực trên mỗi thận, được bao quanh bởi mô mỡ quanh thận cùng với thận trong mạc thận, song được ngăn cách với thận bởi một chế mỏng mạc thận.

Tuyến gồm 2 phần vỏ và tủy, thực ra là 2 tuyến nội tiết khác nhau bởi nguồn gốc phát triển và chức năng.

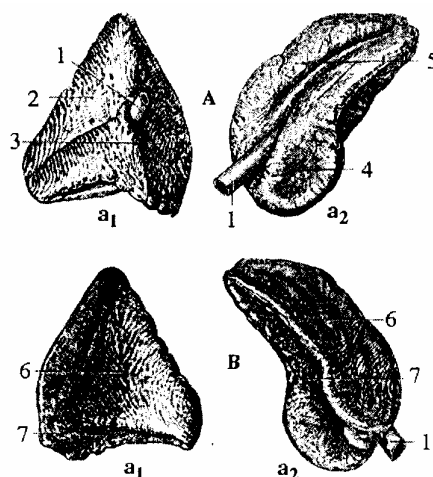
- Vỏ thượng thận giàu lipid, không chứa mô ái crôm, tiết các nội tiết tố loại steroid. Có chức năng duy trì nước - điện giải trong cơ thể và liên quan đến chuyển hoá carbohydrat; đóng vai trò quan trọng trong các phản ứng bình thường của cơ thể với “stress”.

- Tủy thượng thận ngấm nhiều muối crôm, phát triển từ cùng những tế bào sinh ra hệ thần kinh giao cảm, được coi như một cơ quan hậu hạch giao cảm, vì chỉ nhận các sợi chi phối thần kinh trước hạch. Nó tiết ra epinephrin và norepinephrin, đưa vào máu có tác dụng giống như các chất sinh ra do hoạt hoá phần thần kinh giao cảm.

## 2. HÌNH THỂ, KÍCH THƯỚC

Tuyến có hình gần giống tam giác hay hình dấu phẩy, đầu tuyến ở gần cuống thận, đuôi thì ôm lấy cực trên của thận. Tuyến cao 3-5 cm, rộng 2-3 cm, và dày tới 1 cái. Nặng khoảng 5g; (trong đó tủy thượng thận chiếm 1/10 tổng trọng lượng tuyến).

- |                            |                  |
|----------------------------|------------------|
| 1. TM thượng thận          | 4. Vùng tủy      |
| 2. Vùng gan                | 5. Vùng dạ dày   |
| 3. Vùng TMCD               | 6. Vùng cơ hoành |
|                            | 7. Vùng thận     |
| A. Mặt trước               | B. Mặt           |
| a1. Tuyến thượng thận phải |                  |
| a2. Tuyến thượng thận trái |                  |



**Hình 3.26.** Tuyến thượng thận

Thực tế kính thước tuyến khá thay đổi theo các thời kỳ phát triển. Khi mới sinh kích thước thượng thận bằng khoảng 1/3 kích thước thận, còn ở người lớn chỉ bằng

khoảng 1/30. Tuyến ở người lớn, lớn hơn mới đẻ một ít.

Sự thay đổi về tỷ lệ đó không chỉ do sự phát triển của thận mà còn vì tuyến thượng thận sau khi sinh đã bắt đầu giảm kích thước, do sự phát triển của vỏ lúc phôi thai. Đến cuối tháng thứ hai trọng lượng chỉ bằng khoảng 1/2 lúc mới sinh. Đến nửa sau của năm thứ hai tuyến mới lại tăng kích thước và dần dần lấy lại trọng lượng lúc mới sinh vào tuổi dậy thì hoặc trước đó một ít. Sau đó nó chỉ tăng rất nhẹ ở tuổi trưởng thành.

### **3. LIÊN QUAN**

Mỗi tuyến có 3 mặt: mặt trước, mặt sau, mặt thận, và 2 bờ: trên, trong.

#### **3.1. Tuyến thượng thận phải**

Nằm sau tĩnh mạch chủ dưới và thùy phải gan, trước cơ hoành và cực trên thận phải. Tuyến có hình gần tam giác, đáy ở dưới úp lên phần trên bờ trong thận hơn là cực trên của thận phải.

Mặt trước hơi hướng ra ngoài, có một diện hẹp thẳng đứng ở trong nằm sau tĩnh mạch chủ dưới và một diện ngoài gần tam giác giáp với gan, phần trên áp trực tiếp vào vùng trần của gan, phần dưới có phúc mạc phủ lật xuống từ lá dưới dây chằng vành. Giữa 2 diện có rốn tuyến, từ đó thoát ra tĩnh mạch thượng thận phải, đổ vào tĩnh mạch chủ dưới. Mặt sau: rộng hơi lõm áp vào cơ hoành. Mặt thận: hẹp, úp lên cực trên và một phần mặt trước thận phải.

Bờ trong mỏng, liên quan tới tĩnh mạch chủ dưới và hạch bụng phải, nằm ở trong và dưới nó. Bờ trên áp vào diện trần của gan và liên quan với động mạch hoành dưới phải chạy lên trên, ra ngoài ở trước trụ phải cơ hoành.

#### **3.2. Tuyến thượng thận trái**

Hình bán nguyệt, chiều lõm úp vào bờ trong cực trên thận trái.

Mặt trước có hai diện: diện trên được phủ bởi phúc mạc của túi mạc nối, ngăn cách nó với đầu tâm vị dạ dày; diện dưới không có phúc mạc phủ dính trực tiếp với tụy và động mạch tỳ. Rốn tuyến quay về phía trước dưới, nằm gần phần dưới của mặt trước; từ đó thoát ra tĩnh mạch thượng thận trái đổ vào tĩnh mạch thận trái. Mặt sau giáp với trụ trái cơ hoành. Mặt thận úp vào thận trái. Bờ trong lõm, liên quan với hạch bụng trái nằm ở dưới và trong nó. Bờ trên là một đường cong liên tiếp với bờ trong, liên quan ở trên với các động mạch dưới hoành dưới trái và vi trái đi lên ở trước trụ trái cơ hoành.

### **4. CẤU TRÚC CỦA TUYẾN THƯỢNG THẬN**

Cắt ngang tuyến bằng mắt thường nhìn thấy tuyến bao gồm: ngoài là vỏ, màu vàng tạo nên khối chính của tuyến, trong mỏng là tuỷ, gồm khoảng 1/10 tuyến, màu đỏ xám hoặc xám ngọc tuỷ theo lượng máu chứa bên trong. Tuỷ được bọc kín trong vỏ

trừ ở rốn tuyến, từ đó có tĩnh mạch thượng thận thoát ra. Tuyến được bọc trong một bao collagen dày, từ đó có những bè ăn sâu vào trong vỏ ở độ sâu thay đổi. Bao chứa đựng đám rối động mạch phong phú phân nhánh vào trong tuyến.

## **5. MẠCH VÀ THẦN KINH**

### **5.1. Động mạch**

Là tuyến nội tiết nên được cấp mạch rất phong phú. So với kích thước tuyến lượng máu tương đối nhiều hơn các cơ quan khác trong cơ thể (trừ tuyến giáp). Có 3 loại động mạch thượng thận cấp huyết cho tuyến.

- Động mạch thượng thận trên gồm 6-8 nhánh tách từ động mạch hoành dưới, chủ yếu từ các ngành sau của nó đi thẳng xuống bờ trên tuyến như hình răng lược, có một số nhánh phân trước khi chui vào tuyến. Một hoặc vài nhánh ở ngoài cùng tận hết ở mỡ cạnh thận.

- Động mạch thượng thận giữa tách từ động mạch chủ bụng chạy ngang tới phía trong tuyến chia thành nhiều nhánh tới mặt trước trong tuyến và nối tiếp với các động mạch thượng thận trên và dưới.

- Động mạch thượng thận dưới tách ra từ động mạch thận, đi lên trên ngoài dọc bờ thận của tuyến và cho nhiều nhánh chui vào mặt dưới tuyến. Ba động mạch trên cho nhiều nhánh vào tuyến. Động mạch thượng thận trên tương đương với sự đóng góp phối hợp của cả hai động mạch thượng thận giữa và dưới. Có nhiều nhánh nhỏ cho bao mỡ quanh thận, đám rối thần kinh và các hạch lân cận.

Thường có một vòng mạch quanh thận-thượng thận, tạo nên bởi sự tiếp nối giữa các nhánh bên của các động mạch thượng thận ở trên với các động mạch thận, gian sườn, thắt lưng và các động mạch khác ở dưới.

### **5.2. Tĩnh mạch**

Các tĩnh mạch thượng thận nhỏ tương ứng với các động mạch đi theo các nhánh động mạch tuyến. Trong đó, tĩnh mạch trung tâm lớn nhất thoát ra từ rốn tuyến, có đường kính khoảng 5mm.

Ở bên trái tĩnh mạch trung tâm thường hợp với tĩnh mạch hoành dưới để đổ vào tĩnh mạch thận. Còn ở bên phải nó thường đổ trực tiếp vào tĩnh mạch chủ dưới (hoặc đôi khi vào một tĩnh gan phải phụ giữa, trước khi tĩnh mạch này đổ vào tĩnh mạch chủ dưới).

### **5.3. Bạch huyết**

Các bạch huyết của tuyến xuất phát từ đám rối dưới bao xơ và trong tuỷ thượng thận, chúng đi theo các mạch của tuyến, chủ yếu theo tĩnh mạch thượng thận và tận hết ở các hạch trên của chuỗi thắt lưng (hạch bên động mạch chủ).

### **5.4. Thần kinh**

Là các nhánh thần kinh nhỏ đi từ đám rối bụng và từ dây thần kinh tạng lớn. Chủ yếu đó là các sợi giao cảm tiền hạch từ dây tạng lớn và tận hết ở các tế bào chế tiết của tuỷ thượng thận. Chỉ có một thần kinh vận mạch cung cấp cho vỏ thượng thận.

# NIỆU QUẢN

## 1. ĐẠI CƯƠNG

Niệu quản (ureter) là một ống dẫn nước tiểu từ bể thận xuống bàng quang.

Niệu quản nằm sau phúc mạc, dọc hai bên cột sống thắt lưng và áp sát vào thành bụng sau.

Đường kính khi căng khoảng 5 mm, đều từ trên xuống dưới trừ 3 chỗ hẹp: một ở chỗ nối niệu quản - bể thận, một ở nơi niệu quản bắt chéo bó mạch chậu (nơi niệu quản đi ngang qua eo trên) và một ở trong thành bàng quang.

Do những chỗ hẹp này mà trong các trường hợp có sỏi thận hay sỏi bể thận khi rơi xuống niệu quản có thể bị kẹt ở đó gây nên cơn đau quặn thận.

Trên lâm sàng khi khám có thể tìm thấy các điểm đau niệu quản trên, giữa và dưới ứng với các chỗ hẹp này.

Chiều dài của niệu quản thay đổi theo chiều cao cơ thể, giới tính, vị trí của thận và bàng quang. Trung bình niệu quản dài 25 - 28 cm, tiếp theo từ bể thận đi chéo xuống dưới, vào trong và ra trước để tới đổ vào mặt sau dưới của bàng quang. Như vậy, ở trên 2 niệu quản cách xa nhau (khoảng 5 - 7 cm). Ở dưới 2 niệu quản gần nhau (cách nhau 2 - 3 cm).

## 2. PHÂN ĐOẠN, LIÊN QUAN

Niệu quản đi từ bể thận, qua chậu hông để tới bàng quang nên có thể chia ra làm 2 đoạn liên quan. Mỗi đoạn dài 12,5 - 14 cm, niệu quản trái dài hơn niệu quản phải, nam dài hơn nữ và có thể thấy được trên phim chụp X-quang chụp bể thận - niệu quản có bơm thuốc cản quang.

### 2.1. Đoạn bụng

Đi từ bể thận tới cung xương chậu (mào eo trên). Niệu quản đoạn này đi chéo xuống dưới, vào trong và có liên quan:

- Ở phía sau liên quan với cơ thắt lưng, mòm ngang của 3 đốt sống thắt lưng cuối. Niệu quản còn bắt chéo trước thần kinh sinh dục đùi và ở dưới bắt chéo trước với động mạch chậu ngoài (bên phải) hay động mạch chậu chung (bên trái), cách nơi phân chia của động mạch chậu 1,5 cm. Chỗ bắt chéo cách góc nhô khoảng 4,5 cm. Muốn tìm niệu quản thì tìm chỗ niệu quản bắt chéo động mạch.

- Ở phía trước niệu quản có phúc mạc phủ, có động mạch sinh dục bắt chéo trước. Bên phải, phần trên niệu quản và bể thận còn liên quan với khúc II tá tràng, rễ mạc treo kết tràng ngang và các nhánh của động mạch kết tràng phải. Bên trái, phần trên niệu quản cũng liên quan với rễ mạc treo kết tràng ngang và động mạch kết tràng trái.

- Ở phía trong: niệu quản phải liên quan với tĩnh mạch chủ dưới, mấu quản trái

liên quan với động mạch chủ bụng.

- Ở phía ngoài: niệu quản phải liên quan với đại tràng lên, niệu quản trái liên quan với đại tràng xuống và mạc định của nó.

## 2.2. Đoạn chậu hông

Tiếp theo đoạn chậu từ eo trên tới bàng quang, niệu quản đoạn này đi cạnh động mạch chậu trong rồi chạy chéo ra ngoài và ra sau, dọc theo thành bên chậu hông. Khi tới nền chậu hông, chỗ gai ngòai niệu quản vòng ra trước và vào trong để tới bàng quang.

Đoạn chạy dọc động mạch chậu trong, niệu quản phải đi trước động mạch, niệu quản trái đi ở phía trong và sau động mạch. Ngoài ra cả 2 niệu quản còn liên quan:

- Phía sau là khớp cùng chậu, cơ bịt trong, bó mạch thần kinh bịt bắt chéo phía sau niệu quản.

- Phía trước liên quan khác nhau ở nam và nữ:

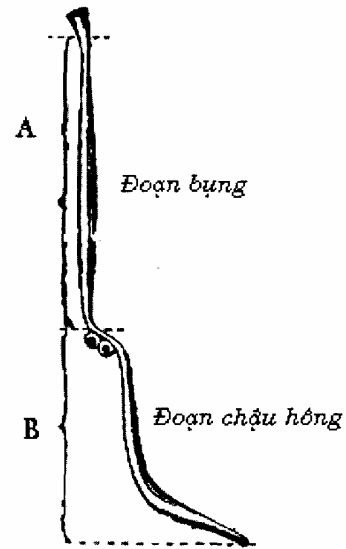
+ Ở nam: niệu quản rời thành bên chậu hông, chạy ra trước và vào trong rồi lách giữa mặt sau bàng quang và túi tinh để xuyên vào thành bàng quang. Ở đây niệu quản bị ống tinh bắt chéo phía trước.

+ Ở nữ: khi rời thành chậu hông, niệu quản chui vào đáy dây chằng rộng, khi tới phần giữa dây chằng này thì niệu quản bắt chéo phía sau động mạch tử cung, cách cổ tử cung từ 8 - 15 mm (rất quan trọng trong phẫu thuật).

Khi hai niệu quản tới cắm vào bàng quang, chúng cách nhau 5 cm (khi bàng quang rỗng). Sau đó, nó chạy chéo xuống dưới, ra trước và vào trong nên đoạn nội thành này dài khoảng 2 cm và hai lỗ niệu quản cách nhau 2,5 cm khi bàng quang rỗng và 5 cm khi đầy.

Nước tiểu chảy vào bàng quang không thành dòng liên tục mà thành những dòng ngắn, thời gian kéo dài từ 1 - 30 giây do tác động của sóng nhu động từ bể thận đi xuống. Khi nước tiểu chảy vào bàng quang lỗ niệu quản sẽ mở ra trong khoảng 2 - 3 giây rồi khép lại cho đến khi có làn sóng nhu động kế tiếp.

Lỗ niệu quản không có van nhưng do niệu quản đoạn nội thành dài, chéo và kết hợp với sự co thắt của cơ bàng quang nên nước tiểu không thể trào ngược từ bàng quang nên niệu quản được.



Hình 3.27. Các đoạn của niệu quản

## 3. MẠCH MÁU VÀ THẦN KINH

### 3.1. Động mạch

Do nhiều nguồn mạch đến cấp máu:

- Nhánh động mạch thận cấp máu cho bề thận và phần trên niệu quản.

Nhánh động mạch sinh dục cấp máu cho phần trên niệu quản bụng.

Nhánh động mạch chậu chung cấp máu cho đoạn dưới niệu quản bụng.

- Nhánh động mạch bàng quang dưới hoặc trực tràng giữa cấp máu cho niệu quản đoạn chậu.

### 3.2. Tĩnh mạch

Thu nhận máu trở về theo các tĩnh mạch tương ứng đi kèm theo động mạch cùng tên.

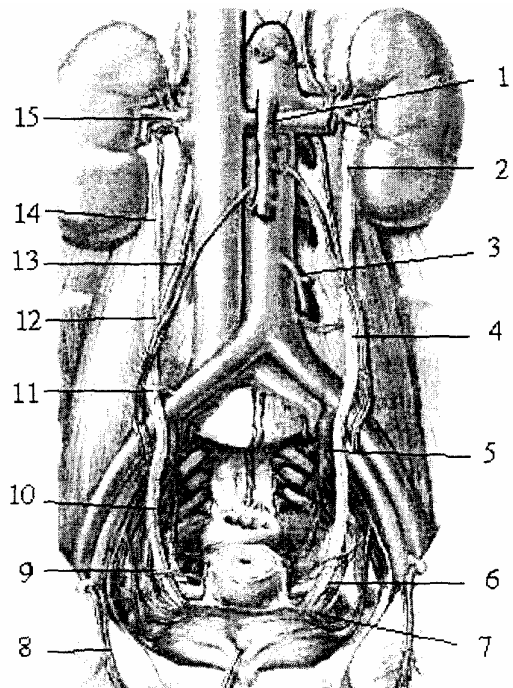
### 3.3. Bạch huyết

Đổ vào các hạch bạch huyết dọc theo động mạch chậu trong và hạch bạch huyết thất lưng.

### 3.4. Thần kinh

Là các sợi thần kinh tách ra từ đám rối thận và đám rối hạ vị. Gồm các sợi vận động chi Phối cơ trơn thành niệu quản và các sợi cảm giác đau khi có sự căng đột ngột thành niệu quản.

1. ĐM mạc treo tràng trên
2. Nhánh niệu quản của ĐM thận
3. ĐM mạc treo tràng dưới
4. Nhánh niệu quản của ĐM thất lưng
5. ĐM chậu trong
6. Nhánh niệu quản của ĐM tử cung
7. Nhánh niệu quản của ĐM bàng quang dưới
8. Bó mạch thượng vị dưới
9. ĐM tử cung
10. Niệu quản đoạn chậu hông
11. Nhánh niệu quản của ĐM chậu chung
12. Nhánh niệu quản của ĐM sinh dục
13. Bó mạch sinh dục
14. Niệu quản đoạn bụng
15. ĐM thận



**Hình 3.28.** Các mạch máu của niệu quản

## BÀNG QUANG

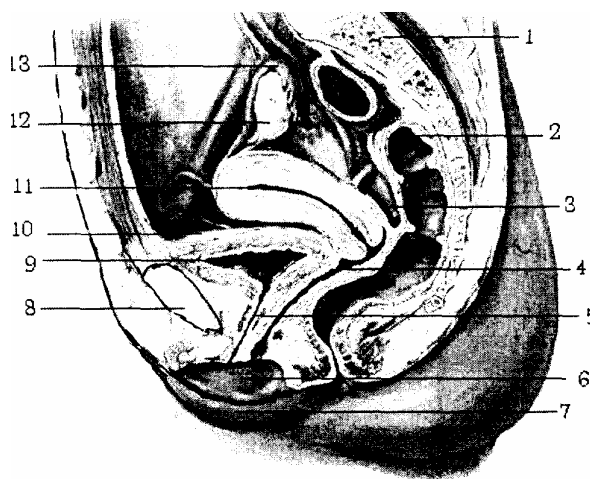
Bàng quang (*vesica urinaria*) là một tạng rỗng mà hình dạng kích thước và vị trí thay đổi theo số lượng nước tiểu chứa bên trong.

Bàng quang nhận nước tiểu từ hai thận qua niệu quản rồi thải ra ngoài qua niệu đạo. Trung bình bàng quang có thể chứa được 500 ml nước tiểu mà không quá căng. Bình thường, khi bàng quang có từ 250 - 350 ml nước tiểu thì có cảm giác muốn đi tiểu, nếu cố nín tiểu thì dung tích bàng quang có thể tăng lên nhiều. Trong trường hợp bí tiểu bàng quang căng to, có thể chứa tới vài lít nước tiểu.

### 1. HÌNH THỂ, VỊ TRÍ

Bàng quang là một tạng nằm ở dưới phúc mạc. Ở người trưởng thành và khi rỗng bàng quang nằm hoàn toàn trong chậu hông bé, ngay sau khớp háng, trên cơ nâng hậu môn và trước các tạng sinh dục và trực tràng. Khi đầy, nó vượt lên trên khớp háng và tạo thành cầu bàng quang nằm trong ổ bụng. Ở trẻ nhỏ, bàng quang có hình quả lê mà cuống là ống niệu rốn và phần lớn bàng quang nằm trong ổ bụng. Khi trẻ lớn bàng quang tụt dần xuống vùng chậu, phần ống niệu rốn hẹp dần và bít lại thành dây chằng rốn giữa hay dây trên bàng quang (*lia umbilicale medianum*). Ở người già bàng quang hơi nhô lên trên về phía ổ bụng do trương lực của các cơ thành bụng yếu.

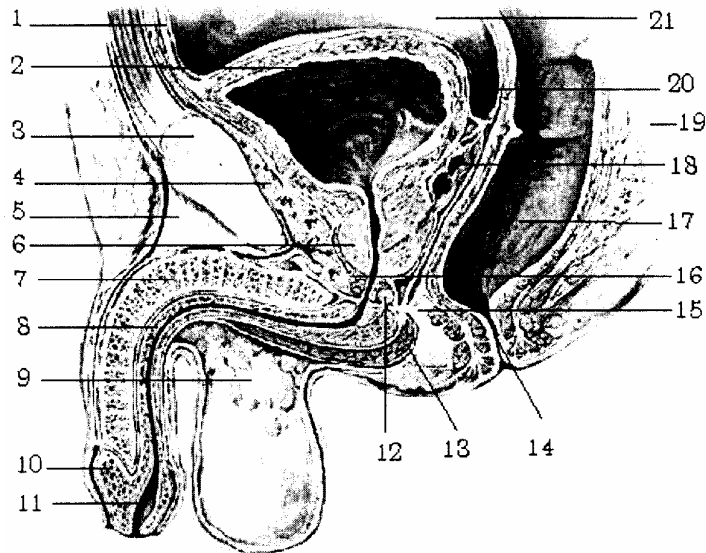
1. Xương cùng
2. Trực tràng
3. Túi cùng tử cung - trực tràng
4. Âm đạo
5. Niệu đạo
6. Môi bé
7. Môi lớn
8. Xương mu
9. Bàng quang
10. Phúc mạc
11. Tử cung
12. Buồng trứng
13. Vòi trứng



**Hình 3.29.** Thiết đồ bổ dọc qua chậu hông nữ

Người trưởng thành, khi bàng quang rỗng có thể ví như một hình tứ giác với 4 mặt: mặt bên, mặt sau dưới (đáy bàng quang) và 2 mặt dưới bên. Mặt trên và 2 mặt dưới bên gặp nhau ở phía trước gọi là đỉnh bàng quang (*apex vesicae*) có dây chằng rốn giữa treo bàng quang vào rốn. Phần giữa đỉnh và đáy là thân bàng quang (*corpus vesicae*). Ở phía dưới, tại góc hợp bởi đáy và 2 mặt dưới bên bàng quang là lỗ niệu đạo trong (*ostium urethrae intemum*), qua đó bàng quang thông với niệu đạo; phần bàng quang vây xung quanh lỗ niệu đạo trong gọi là cổ bàng quang (*cervix vesicae*). Khi

bàng quang đầy các bờ tròn lại và biến mất, bàng quang có hình trứng. Phức mạc của thành bụng trước bị đẩy lên theo, ở phần trước các mặt dưới bên trở thành mặt trước áp vào thành bụng trước ở vùng hạ vị, trên gồ mu và không có phức mạc che phủ.



**Hình 3.30.** Thiết đồ cắt đứng dọc qua chậu hông nam

- |                                |                         |                                    |
|--------------------------------|-------------------------|------------------------------------|
| 1. Ống niệu rốn                | 7. Vật hang             | 15. Trung tâm gân đáy chậu         |
| 2. Bàng quang                  | 8. Vật xóp              | 16. Hoành niệu dục                 |
| 3. Xương mu                    | 9. Vách bìu             | 17. Trực tràng                     |
| 4. Đám rối tĩnh mạch Santorini | 10. Quy đầu             | 18. Túi tinh                       |
| 5. Dây chằng treo dương vật    | 11. Hồ thuyền           | 19. Xương cùng                     |
| 6. Tuyến tiền liệt             | 12. Tuyến hành niệu đạo | 20. Túi cùng bàng quang trực tràng |
|                                | 13. Cơ hành xóp         | 21. Phức mạc                       |
|                                | 14. Hậu môn             |                                    |

Trên thiết đồ đứng dọc, bàng quang có hình chữ Y. Hai thành trước, sau chếch xuống dưới, cổ bàng quang ở dưới thông với niệu đạo. Mặt trên bàng quang trũng xuống hình tam giác, nền ở sau và hai góc có hai niệu quản thông vào Đỉnh ở trên có dây treo bàng quang dính tới rốn. Khi bàng quang đầy, mặt trên vồng lên, mặt trước bàng quang áp vào vùng hạ vị ở trên gồ mu.

## 2. LIÊN QUAN

Nói chung, bàng quang nằm trong chậu hông bé, ở trong ô bàng quang giống như bình nước đặt trong một chiếc sọt và được giới hạn: đáy sọt là hoành chậu hông của đáy chậu, nắp là phức mạc, thành trước bên là cân rốn trước bàng quang và thành sau là cân sinh dục phức mạc (cân Dénonvillier).

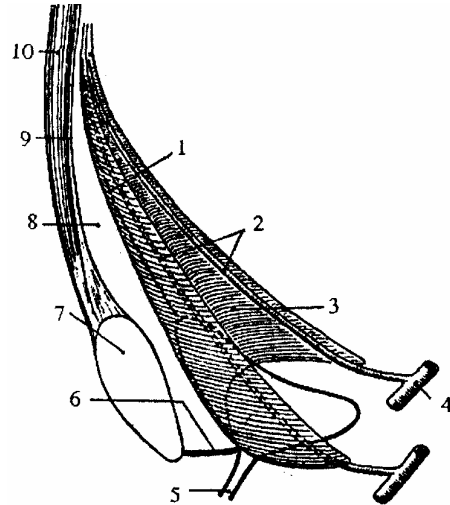
### 2.1. Liên quan hai mặt dưới bên

Khi bàng quang rỗng, liên quan với xương mu, khớp mu và đám rối tĩnh mạch bàng quang nằm trong khoang mỡ sau mu (có thể thủng bàng quang khi gãy xương mu). Khi bàng quang đầy, 2 mặt dưới bên trở thành mặt trước, liên quan đến thành



bụng trước nên mặt này là mặt phẫu thuật của bàng quang.

1. Dây treo bàng quang
2. Các động mạch rốn
3. Cân rốn trước bàng quang
4. Động mạch chậu trong
5. Niệu đạo
6. Dây chằng mu - bàng quang
7. Xương mu
8. Khoảng trước bàng quang
9. Mạc ngang
10. Cơ thẳng bụng



**Hình 3.31.** Cân rốn trước bàng quang

Từ nông vào sâu gồm có:

- Da, tổ chức dưới da.
- Các cơ thành bụng trước bên, chú ý đường trắng giữa ở đây rất hẹp.
- Mạc ngang bụng.

- Khoảng trước bàng quang (*khoang Retzius*) trong khoang chứa đầy tổ chức mỡ và tổ chức liên kết lỏng lẻo, đáy khoang liên quan với đám rối tĩnh mạch Santorini (khi phẫu thuật bàng quang phải nhét đầy gạc vào khoang này để tránh nước tiểu tràn vào khoang gây nhiễm trùng).

- Cân rốn trước bàng quang là một màng cân mỏng, ôm sát mặt trước bên bàng quang. Cân có hình tam giác mà đỉnh dính vào rốn, 2 cạnh bên ôm lấy dây chằng rốn trong (*thùng động mạch rốn*).

- Dây treo bàng quang: đi từ đỉnh bàng quang tới rốn.

- Phức mạc ở trong cùng và có 2 trường hợp cần chú ý:

+ Nếu bàng quang rỗng thì phức mạc sau khi phủ thành bụng lật lên phủ bàng quang bình thường.

+ Nếu bàng quang đầy và có cầu bàng quang vượt trên khớp mu thì phức mạc sau khi phủ thành bụng, lật lên phủ bàng quang tạo thành túi bịt lách giữa bàng quang và thành bụng trước (áp dụng nguyên tắc mổ bàng quang ngoài phức mạc). Trong khi phẫu thuật người ta có thể dựa vào một số đặc điểm để nhận ra mặt trước bàng quang: có hai tĩnh mạch đi song song hai bên đường giữa, phần cơ mặt trước bàng quang rất dày.

## 2.2. Mặt trên

Qua phức mạc liên quan với các quai ruột non, ở nữ còn liên quan với tử cung và

dây chằng rộng.

### 2.3. Mặt sau dưới

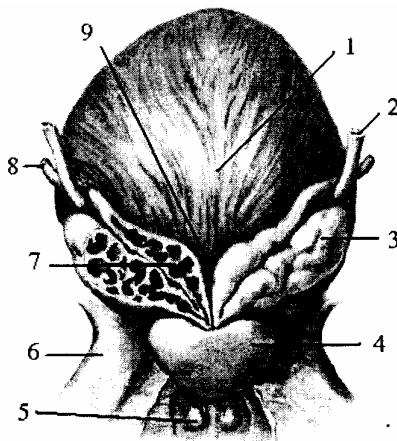
Còn gọi là đáy bàng quang và có hai liên quan chính:

- Với các tạng sinh dục và trực tràng, ở nam giới mặt sau bàng quang có bóng tinh, ống tinh, niệu quản (đoạn chậu) xa hơn là trực tràng; còn ở nữ giới, liên quan ở 1/3 trên với cổ tử cung, 2/3 dưới với âm đạo, xa hơn là trực tràng.

- Với phúc mạc: sau khi bọc mặt sau dưới bàng quang, lật lên phủ các tạng sinh dục - trực tràng, tạo thành các túi cùng. Đặc biệt túi cùng sâu nhất là túi cùng lách giữa tạng sinh dục và trực tràng gọi là túi cùng Douglase.

- Riêng ở nam giới, đáy túi cùng Douglase dính chặt lại tạo thành cân gọi là cân nhiếp hộ - phúc mạc, nằm ngăn cách giữa trực tràng và các tạng sinh dục.

- |                           |                    |
|---------------------------|--------------------|
| 1. Đáy bàng quang         | 2. Niệu quản       |
| 3. Túi tinh               | 4. Tuyến tiền liệt |
| 5. Tuyến hạt ngô          | 6. Ngành ngỗng mu  |
| 7. Bóng tinh              | 8. Ống tinh        |
| 9. Tam giác liên ống tinh |                    |



**Hình 3.32.** Bàng quang mặt sau, ống tinh, túi tinh và tuyến tiền liệt

### 3. HÌNH THỂ VÀ CẤU TẠO

Cấu tạo thành bàng quang từ nông vào sâu:

- Lớp tổ chức liên kết bọc ngoài cùng trừ phần có phúc mạc che phủ.

- Lớp cơ ở giữa có 3 lớp tế bào cơ trơn: 2 lớp cơ dọc ở trong và ngoài, 1 lớp vòng ở giữa nhưng các thớ cơ giao nhau giữa các lớp nên không thể tách riêng rẽ các lớp này.

- Lớp dưới niêm mạc không có ở vùng tam giác bàng quang.

- Lớp niêm mạc ở trong cùng: bình thường mặt trong bàng quang màu đỏ hồng, nhẵn bóng ở người trẻ, sù sì khi lớn, có nhiều nếp lồi khi già.

\* **Chú ý:** 2 lỗ niệu quản đổ vào bàng quang cùng với lỗ niệu đạo tạo thành 1 tam giác cân nằm ở mặt sau dưới của bàng quang gọi là tam giác bàng quang (tam giác Lieutaud ở nam và tam giác Pawllix ở nữ).

## 4. MẠCH MÁU VÀ THẦN KINH

### 4.1. Động mạch

Các động mạch tới nuôi dưỡng cho bàng quang đều là những nhánh tách ra từ động mạch chậu trong hoặc từ các nhánh của động mạch chậu trong gồm: Động mạch bàng quang trên (*a. vesicales superior*) là phần không bị xơ hoá của động mạch rốn, cung cấp máu cho mặt trên và một phần mặt dưới - bên của bàng quang.

- Động mạch bàng quang dưới (*a. vesicales inferior*) tách ra từ động mạch bàng quang - sinh dục với 4 nhánh cung cấp máu cho túi tinh, ống tinh, mặt dưới - bên của bàng quang và tuyến tiền liệt.

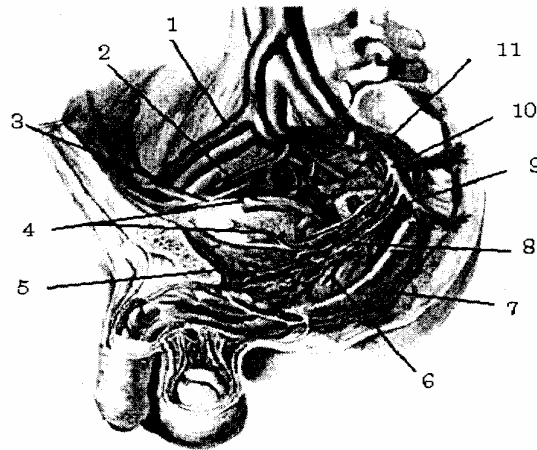
- Nhánh của động mạch trực tràng giữa (*a. rectalis media*) cung cấp máu cho phần đáy bàng quang. Ở nữ, phần này còn được nuôi dưỡng bởi nhánh của động mạch tử cung (*a. uterina*) và động mạch âm đạo (*a. vaginalis*).

- Nhánh của động mạch thẹn trong (*a. pudenda interna*) và động mạch bịt ra (*obturatoria*) cung cấp máu cho mặt trước - dưới của bàng quang.

### 4.2. Tĩnh mạch

Các tĩnh mạch tạo nên đám rối tĩnh mạch (*plexus venosus Vesicalis*). Ở 2 bên bàng quang rồi từ đó đổ về tĩnh mạch chậu trong (*v. iliaca interna*). Đặc biệt có 2 tĩnh mạch chạy song song ở mặt trước - trên bàng quang và đổ vào đám rối tĩnh mạch Santorini là mốc để nhận định bàng quang khi rỗng.

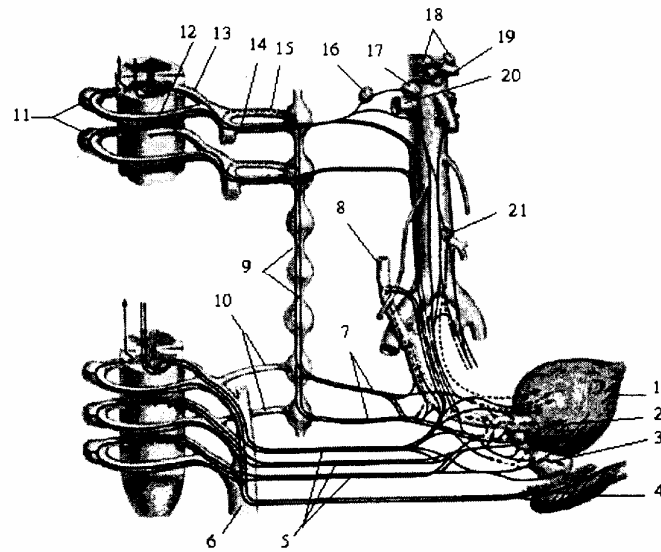
1. Động mạch chậu ngoài
2. Bó mạch bịt
3. Túi động mạch rốn
4. Động mạch bàng quang trên
5. Đám rối tĩnh mạch bàng quang trước
6. Động mạch trực tràng giữa
7. Bó mạch thẹn trọng
8. Động mạch bàng quang dưới
9. Động mạch rốn
10. Thân trước động mạch chậu trong
11. Niệu quản



**Hình 3.33.** Mạch máu nuôi dưỡng cho bàng quang

### 4.3. Thần kinh

Chi phối cho bàng quang thuộc hệ thần kinh thực vật, gồm các sợi tách từ đám rối hạ vị và các sợi tách từ dây thần kinh sống S<sub>II</sub>, S<sub>III</sub> tới vận động cho các cơ bàng quang và nhận cảm giác từ bàng quang, chủ yếu là cảm giác căng đầy, cảm giác đau và rất bỏng.



- |                                 |                                  |                                      |
|---------------------------------|----------------------------------|--------------------------------------|
| 1. <i>Bàng quang</i>            | 8. <i>Niêu quản</i>              | 15. <i>Các nhánh thông xám</i>       |
| 2. <i>Đám rối bàng quang</i>    | 9. <i>Thân giao cảm</i>          | 16. <i>Hạch thận</i>                 |
| 3. <i>Đám rối tiền liệt</i>     | 10. <i>Các nhánh thông xám</i>   | 17. <i>Hạch chủ thận</i>             |
| 4. <i>Cơ hành xóp</i>           | 11. <i>Hạch gai</i>              | 18. <i>Các hạch tạng</i>             |
| 5. <i>Các TK tạng chậu hông</i> | 12. <i>Rễ lưng</i>               | 19. <i>Hạch mạc treo tràng trên</i>  |
| 6. <i>Đám rối cùng</i>          | 13. <i>Rễ bụng</i>               | 20. <i>Động mạch thận và đám rối</i> |
| 7. <i>Các TK tạng cùng</i>      | 14. <i>Các nhánh thông trắng</i> | 21. <i>Hạch mạc treo tràng dưới</i>  |

**Hình 3.34.** Thần kinh chi phổi cho bàng quang

## NIỆU ĐẠO

Niệu đạo (*uretha*) là đoạn cuối của đường dẫn niệu đi từ bàng quang ra ngoài. Niệu đạo nam và nữ khác nhau:

Ở nữ: niệu đạo ngắn (3 - 4 cm), thẳng, đi từ cổ bàng quang đến âm môn.

Ở nam: niệu đạo dài (18 - 20 cm), gấp khúc và còn là đường dẫn tinh.

### 1. NIỆU ĐẠO NAM

#### 1.1. Đường đi

Bắt đầu từ cổ bàng quang (cách gò mu 3 cm về phía sau) đi thẳng xuống dưới xuyên qua tuyến tiền liệt sau đó đi qua hoành chậu hông rồi cong ra trước, lên trên ôm lấy bờ dưới xương mu và cách bờ này 1,5 cm rồi quặt cong lại để đi vào gốc và thân dương vật tới đỉnh qui đầu. Chỗ cong này ở sau mặt phẳng đứng dọc bờ trước xương mu nên khi ngã sấp, niệu đạo không bị tổn thương.

#### 1.2. Phân đoạn, liên quan

##### 1.2.1. Theo giải phẫu

Chia làm 4 đoạn:

- Đoạn trước tiền liệt: dài 1 - 1,5cm nằm trong cổ bàng quang, đi từ lỗ niệu đạo trong đến đáy tuyến tiền liệt, chỉ tồn tại khi bàng quang đầy. Còn khi bàng quang rỗng, cổ bàng quang mở ra thành hình phễu nên lỗ niệu đạo trong đi xuống đến tận đáy tuyến tiền liệt. Có cơ thắt trong niệu đạo bao trong cổ bàng quang có vai trò kiểm soát tiểu tiện và ngăn cản sự trào ngược của tinh trùng vào bàng quang khi phóng tinh.

- Đoạn niệu đạo tiền liệt: dài 2,5 - 3 cm xuyên qua tuyến tiền liệt từ đáy đến đỉnh nhưng không theo trục của tuyến mà bắt chéo trục của tuyến ở gần đỉnh tuyến (trục tuyến chạy chéo xuống dưới ra trước, niệu đạo chạy thẳng) nên ở trước niệu đạo chỉ có một phần nhỏ của tuyến còn phần lớn tuyến ở sau.

- Đoạn niệu đạo màng: dài 1,2 cm chọc qua cân đáy chậu giữa có cơ thắt vân niệu đạo bọc xung quanh. Liên quan phía trước với đám rối tĩnh mạch Santorini và bờ dưới xương mu, phía sau qua cân nhiếp hộ phúc mạc liên quan với trực tràng. Niệu đạo đoạn này nằm ngay dưới xương mu nên khi ngã theo tư thế ngồi ngựa niệu đạo dễ bị đập, đứt hoặc khi vỡ xương chậu cân đáy chậu giữa giãn, cửa đứt niệu đạo ở đoạn này.

- Đoạn niệu đạo xốp: dài 12 - 15 cm, nằm trong vật xốp dương vật và liên quan tới 2 vật hang, mạch máu, thần kinh của dương vật, ở phía sau trên của niệu đạo xốp rất gần với tổ chức dưới da. Nếu bị viêm mạn tính (như trong bệnh lậu) đoạn này dễ bị thủng gây thành lỗ dò. Đây là đoạn niệu đạo di động nên ít bị tổn thương.

##### 1.2.2. Theo phẫu thuật

Chia làm 2 đoạn:

- Niệu đạo sau (niệu đạo cố định) gồm niệu đạo trước tiền liệt, niệu đạo tiền liệt và niệu đạo màng của giải phẫu.

- Niệu đạo trước (niệu đạo di động) tương ứng với đoạn niệu đạo xóp của giải phẫu.

### 1.3. Hình thể trong và cấu tạo

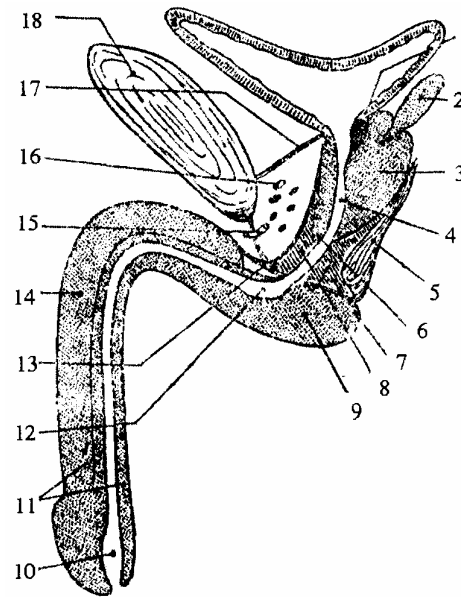
#### 1.3.1. Hình thể trong

Bình thường niệu đạo là một khe hẹp nhưng khi đi tiểu trong lòng niệu đạo có 3 chỗ phình và 4 chỗ hẹp xen kẽ nhau:

- 3 chỗ phình: xoang nhiếp hộ, túi bịt hành (ở sau vật xóp) và hố thuyền (gần lỗ sáo).

- 4 chỗ hẹp: ở cổ bàng quang, niệu đạo màng, niệu đạo xóp và lỗ sáo. Khi có sỏi thường bị dừng lại ở các chỗ này. Khi thông niệu đạo bằng thông sắt phải dựa vào bờ trên niệu đạo để tránh làm thủng các túi cùng.

1. Cơ thắt trước niệu đạo
2. Túi tinh
3. Tuyến tiền liệt
4. Niệu đạo đoạn tiền liệt
5. Cân tiền liệt - phúc mạc
6. Lá cân trước tiền liệt
7. Cơ ngang sâu
8. Cơ thắt van niệu đạo
9. Hành sáo
10. Hố thuyền
11. Vật xóp
12. Túi bịt hành
13. Dây chằng ngang
14. Vật hang
15. Tĩnh mạch mu sâu
16. Đám rối tĩnh mạch santorini
17. Dây chằng mu - bàng quang
18. Xương mu



**Hình 3.35.** Sơ đồ niệu đạo nam và liên quan

#### 1.3.2. Hình soi niệu đạo

- Đoạn niệu đạo tiền liệt: có ụ núi (gò tinh) nằm ở giữa mặt sau niệu đạo nhiếp hộ, ở đỉnh của ụ núi có lỗ tiết của tuyến tiền liệt đổ vào niệu đạo, hai bên ụ núi có 2 lỗ phụt tinh. Xung quanh có nhiều lỗ tiết của tuyến tiền liệt tiết dịch nhờn làm trơn, nông niệu đạo và tham gia tạo thành tinh dịch.

- Đoạn niệu đạo màng: lớp niêm mạc có nhiều nếp dọc, khi đi tiểu nếp này được san phẳng.

- Đoạn niệu đạo xóp: ngoài những nếp dọc còn có nhiều lỗ tiết của các tuyến nhỏ

đổ vào (tuyến Cowper ở niệu đạo xốp, các tuyến Li tre rất nhỏ nằm sâu trong đáy các hốc Moocganhi).

### 1.3.3. Cấu tạo

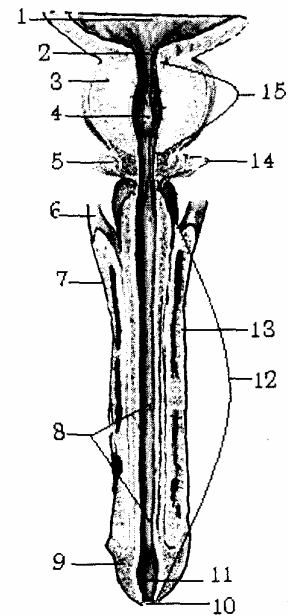
Từ nông vào sâu gồm 3 lớp:

- Lớp cơ: gồm các thớ dọc ở trong, thớ vòng ở ngoài, đặc biệt thớ vòng dày lên ở cổ bàng quang tạo thành cơ thắt trơn niệu đạo.

- Lớp mạch: là lớp dưới niêm mạc biến đổi thành có đặc điểm nhiều thớ triển và hang tĩnh mạch. Ở dương vật lớp này rất phát triển, tạo thành vật xốp.

- Lớp niêm mạc: rất hun giãn nên dễ nở rộng. Tuy nhiên, khi đứt niệu đạo thì 2 đầu niệu đạo cách xa nhau, rất khó tìm kiếm để khâu nối.

1. Tam giác bàng quang
2. Lưới bàng quang
3. Tuyến tiền liệt
4. Túi bầu dục tuyến tiền liệt
5. Tuyến hành niệu đạo
6. Trụ của dương vật
7. Vật hang
8. Các hốc(Morgagni) và các tuyến niệu đạo (Littre')
9. Quy đầu
10. Lỗ niệu đạo ngoài
11. Hố thuyên
12. Niệu đạo xốp
13. Vật xốp
14. Niều đạo màng
15. Niệu đạo tiền liệt



**Hình 3.36.** Hình thể trong của bàng quang và niệu đạo ở nam

### 1.3.4. Mạch và thần kinh

- Động mạch: là những nhánh nhỏ xuất phát từ động mạch bàng quang dưới, động mạch trực tràng giữa (đoạn tiền liệt); động mạch hành dương vật (đoạn màng) và nhánh niệu đạo của động mạch mu sâu và nông dương vật (đoạn xốp).

- Tĩnh mạch: đổ vào đám rối tiền liệt và tĩnh mạch thẹn trong.

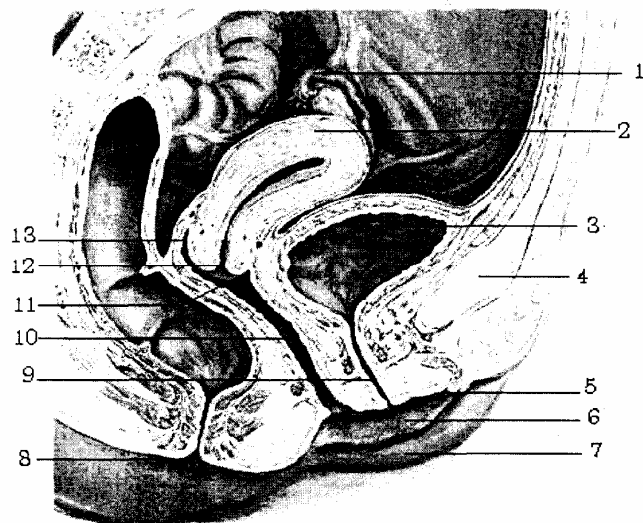
- Bạch huyết: đổ vào các hạch dọc động mạch thẹn trong rồi về chuỗi hạch chậu trong (đoạn tiền liệt và đoạn màng). Đoạn xốp bạch mạch chảy vào hạch bẹn sâu.

- Thần kinh: là do các nhánh tách từ đám rối tiền liệt và thần kinh thẹn trong.

## 2. NIỆU ĐẠO NỮ

### 2.1. Đường đi và kích thước

Từ cổ bàng quang tới âm môn ở đáy chậu và đi theo 1 đường hơi chếch xuống dưới, ra trước. Nhìn chung niệu đạo của nữ chạy song song với âm đạo, dài 3 - 4 cm. Nơi hẹp nhất ở lỗ đái.



- |               |             |             |                      |
|---------------|-------------|-------------|----------------------|
| 1. Vòi trứng  | 4. Xương mu | 7. Môi bé   | 10. Âm đạo           |
| 2. Tử cung    | 5. Âm vật   | 8. Hậu môn  | 11. Túi bịt trước    |
| 3. Bàng quang | 6. Môi lớn  | 9. Niệu đạo | 12. Lỗ ngoài tử cung |
|               |             |             | 13. Túi bịt sau      |

**Hình 3.37.** Sơ đồ niệu đạo nữ trên thiết đồ dọc chậu hông

### 2.2. Phân đoạn và liên quan

Niệu đạo nữ chỉ tương ứng với các đoạn cố định của niệu đạo nam giới và gồm có: đoạn chậu hông và đáy chậu.

#### 2.2.1. Đoạn chậu hông

Ứng với đoạn tiền liệt ở nam có cơ thắt trơn niệu đạo và dính vào âm đạo bởi tổ chức liên kết và di động theo âm đạo. Trong đẻ khó đầu thai nhi có thể xé rách thành này gây dò bàng quang - âm đạo.

#### 2.2.2. Đoạn đáy chậu

Chạy xuyên qua cân đáy chậu giữa cũng có cơ thắt vân bọc xung quanh giống như đoạn màng ở niệu đạo nam.

Lỗ đái là nơi hẹp nhất của niệu đạo nữ, lỗ nằm sau âm vật 20 - 25 tâm và ở trước âm đạo.

### 2.3. Hình thể trong và cấu tạo

- Hình thể trong: lúc không có nước tiểu qua, thành niệu đạo áp sát nhau và cũng có các nếp niêm mạc dọc. Ở gần lỗ niệu đạo ngoài có 2 lỗ thông của tuyến Skene.

- Cấu tạo thành niệu đạo cũng có 3 lớp cơ như ở nam giới.

### 2.4. Mạch và thần kinh

Mạch máu và thần kinh tương tự như ở nam giới.



## B - GIẢI PHẪU HỆ SINH DỤC

### HỆ SINH DỤC NAM

Hệ Sinh dục nam bao gồm: tinh hoàn và bìu, đường dẫn tinh, dương vật và các tuyến phụ thuộc.

#### 1. TINH HOÀN (TESTIS)

Được coi như là một tuyến nội ngoại tiết, nó sản xuất ra tinh trùng và các nội tiết tố ở nam giới.

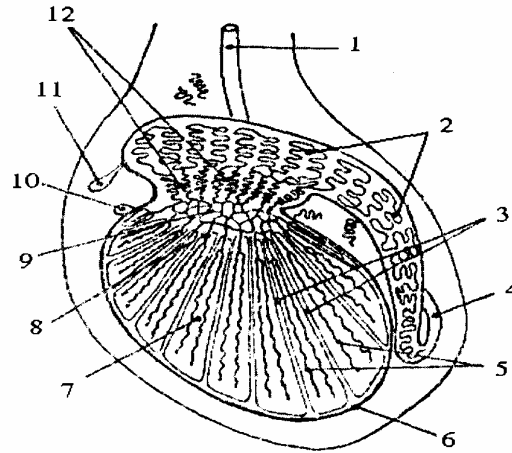
- Hình thể ngoài: tinh hoàn nằm trong hạ nang, bên trái thường xuống thấp hơn bên phải. Tinh hoàn thường phát triển nhanh vào tuổi dậy thì, nặng 15 g, dài 4,5 cm, rộng 2,5 cm và được bọc trong 1 vỏ xơ dày gọi là vỏ trắng. Tinh hoàn có hình xoan dẹt, mặt ngoài thường nhẵn, có mật độ rắn chắc, có cảm giác đau đặc biệt khi nắn. Tinh hoàn có 2 mặt: mặt ngoài lồi, mặt trong phẳng; 2 cực (đầu) trên và dưới và có 2 bờ trước và sau. Ở bờ sau trên của tinh hoàn có mào thu tinh giống như vành lưỡi trai. Đầu trên có 1 lồi con gọi là mấu phụ tinh hoàn (di tích của ống cận trung thận). Ở đầu dưới có dây chằng bìu cột tinh hoàn vào bìu.

- Hình thể trong: trên thiết đồ bổ dọc tinh hoàn được chia thành nhiều tiểu thùy (khoảng 300 tiểu thùy) bởi các vách tách ra từ mặt trong lớp vỏ trắng và hội tụ về góc sau trên của tinh hoàn tạo nên ở đó 1 chỗ dày gọi là trung thất của tinh hoàn (mediastinum testis). Mỗi tiểu thùy có từ 2 - 4 ống sinh tinh xoắn (tubuli seminiferi contorti), mỗi ống dài khoảng 0,7 m; đường kính khoảng 0,2 mm và là nơi sản sinh ra tinh trùng. Giữa các ống sinh tinh xoắn là mô liên kết trong đó có các tế bào kẽ chứa các hạt sắc tố màu vàng (tế bào Leydig) tiết nội tiết tố đổ thẳng vào mạng lưới mao mạch bao quanh tiểu thùy. Các ống sinh tinh xoắn tụm lại thành 20 - 30 ống sinh tinh thẳng, là những ống lớn nhưng ngắn đi vào mô sợi của trung thất tinh hoàn. Các ống này tiếp nối với nhau trong trung thất tinh hoàn tạo thành mạng lưới tinh hoàn. Ống thẳng và mạng lưới tinh hoàn nằm trong trung thất tinh hoàn nên thành chỉ có một lớp nội mô. Từ mạng tinh ở đầu trên của trung thất tinh hoàn tách ra độ 12 - 15 ống nhỏ, mỗi ống cuộn lại thành 1 nón gọi là nón xuất, ống nọ sắp xếp sau ống kia và đổ vào đầu mào tinh, ống ở phía trước nhất nối với ống tinh.

#### 2. ĐƯỜNG DẪN TINH

Đường tinh đi từ ống sinh tinh tới niệu đạo. Đường tinh trong tinh hoàn gồm: ống thẳng, mạng tinh, nón xuất (thuộc về hình thể trong của tinh hoàn). Đường dẫn tinh ngoài tinh hoàn gồm có: mào tinh, ống tinh, túi tinh và ống phóng tinh.

- 1, 4. Ống tinh
2. Ống mào tinh
3. Vách thớ
5. Ống sinh tinh
6. Vỏ thớ
7. Tổ chức kẽ
8. Ống thẳng
9. Mạng tinh
10. Hydratid không cuống
11. Hydratid có cuống
12. Nón xuất



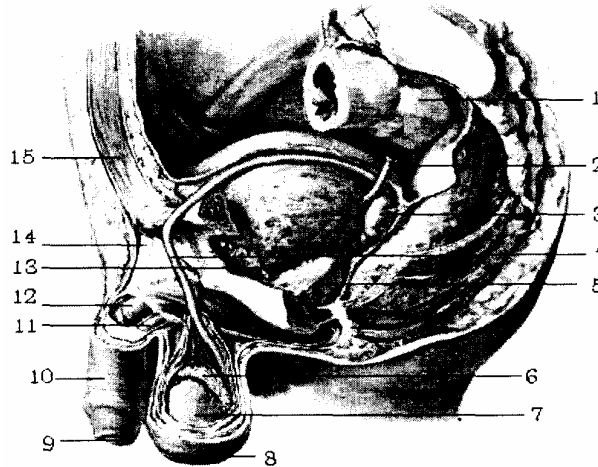**Hình 3.38.** Hình thể trong của tinh hoàn và mào tinh

### 2.1. Mào tinh (epididymis)

Là 1 ống dài 6 m cuộn lại chụp lên đầu sau trên của tinh hoàn, gọi là mào gà. Mào gà có 3 phần:

- Đầu mào gà dính vào tinh hoàn và liên tiếp với nón xuất bên trong tinh hoàn.
- Thân ở giữa không dính vào tinh hoàn.
- Đuôi mào dính vào tinh hoàn bởi các thớ sợi và liên tiếp với ống tinh.

1. Trực tràng
2. Niệu quản
3. Túi tinh
4. Ống dẫn tinh
5. Tuyến tiền liệt
6. Mào tinh
7. Tinh hoàn
8. Bìu
9. Quy đầu
10. Da
11. Vật xóp
12. Vật hang
13. Đám rói TM Santorini
14. D/c treo dương vật
15. Cơ thẳng bụng



**Hình 3.40.** Sơ đồ đường dẫn tinh

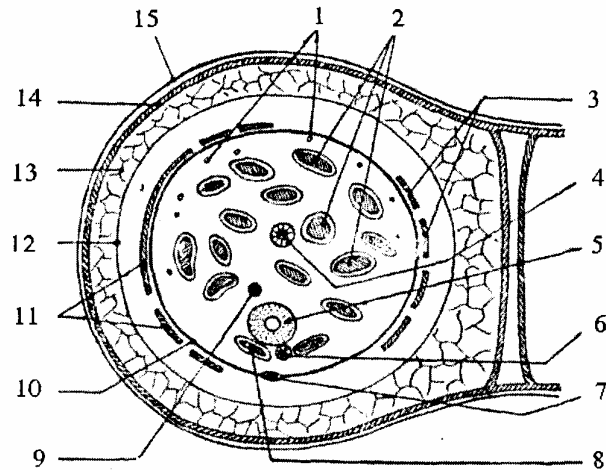
### 2.2. Ống tinh (ductus deferens)

Ống tinh đi từ đuôi mào tinh, ống tinh quặt ngược lên chạy vào thừng tinh chui qua ống bẹn vào chậu hông và tới ống phụ tinh ở sau bàng quang. Dài 45 cm, rộng 2 mm, nhưng trong lòng ống rất hẹp, đường kính 0,5 mm. Dựa vào đường đi chia thành 5 đoạn liên quan:

### 2.2.1. Đoạn mào thu tinh

Ống tinh chạy phía trong mào thu tinh và dọc theo bờ sau trên của tinh hoàn. đoạn này ở phía ngoài tinh mạc.

1. Mạch bạch huyết
2. Đám rối tinh mạch tinh trước
3. Cơ bìu trong
4. Động mạch tinh
5. Ống tinh
6. Động mạch ống tinh
7. Động mạch thừng tinh
8. Tinh mạch tinh sau
9. Dây chằng cloquet
10. Bao xơ thừng tinh
11. Cơ bìu ngoài
12. Cân nông
13. Tổ chức dưới da
14. Cơ trơn bám da
15. Da



**Hình 3.39.** Thiết đồ cắt ngang qua thừng tinh

### 2.2.2. Đoạn trong thừng tinh

Khi tới đầu trên của tinh hoàn, gấp lại để lật thẳng lên, chạy vào thừng tinh. Trong thừng tinh có các thành phần sau:

- Ở giữa: là ống tinh, động mạch ống tinh và dây chằng Cloquet.
- Ở trước: có đám rối tĩnh mạch tinh trước, động mạch tinh (động mạch sinh dục) và thần kinh.
- Ở sau: có đám rối tĩnh mạch tinh sau.

Tất cả các thành phần trên gọi là thừng tinh và được bọc trong 1 bao thứ gọi là bao thứ thừng tinh (do mạc ngang bụng tạo nên). Đi kèm theo thừng tinh và ở ngoài bao thứ còn có cơ bìu ngoài và trong, các dây thần kinh sinh dục của thần kinh sinh dục bụng và sinh dục đùi và động mạch nuôi cho bao thứ.

### 2.2.3. Đoạn ống bẹn

Sau khi thừng tinh đi qua ống bẹn tới lỗ bẹn sâu các thành phần của thừng tinh phân tán tới:

- Thành bụng sau: gồm động mạch tinh và đám rối tĩnh mạch tinh trước, cùng với bạch mạch thần kinh chạy ra phía ngoài tận hết ở thành bụng sau.
- Lỗ bẹn sâu: dây chằng Cloquet.
- Bó mạch thượng vị: động mạch bao thứ và đám rối tĩnh mạch tinh sau.
- Chậu hông: ống tinh chạy vòng phía trên của quai tĩnh. mạch thượng vị rồi chạy vào chậu hông, ống tinh chạy dưới phúc mạc và dính vào phúc mạc.

### 2.2.4. Đoạn chậu hông

Ở thành chậu hông, ống tinh bắt chéo bó mạch chậu ngoài, rồi quặt vào trong để xuống tới mặt sau bàng quang.

### **2.2.5. Đoạn sau bàng quang**

Ở đây ống tinh phình to thành bóng ống tinh và trước khi tới mặt sau bàng quang nó bắt chéo phía trước trên niệu quản.

### **2.3. Túi tinh (seminal vesicle)**

Là 2 túi tách ra ở phần cuối của ống tinh để dự trữ tinh dịch, giống hình quả lê con, dài 5 - 6 cm, rộng 1,5 cm, dày 0,5 cm. Mặt ngoài hình xù sì và nằm dọc theo bờ ngoài của ống tinh. Nên giữa 2 túi tinh ở mặt sau bàng quang tạo thành 1 tam giác liên túi tinh, ở trong có tam giác liên ống tinh. Hai túi tinh và 2 ống tinh trên quan ở phía trước với bàng quang và ở phía sau với trực tràng.

### **2.4. Ống phóng tinh (ejaculatory ducts)**

Được tạo nên do ống tinh và túi tinh chụm lại, nằm trong tuyến nhiếp hộ, chạy chéo xuống dưới và ra trước để đổ vào niệu đạo ở 2 bên ụ núi bởi 2 lỗ nhỏ, mỗi lỗ ở một bên ụ núi.

## **3. MẠCH MÁU VÀ THẦN KINH CHUNG CỦA BỘ TINH**

### **3.1. Động mạch**

Có 2 động mạch chính:

#### **3.1.1. Động mạch tinh**

Tách từ động mạch chủ bụng, ngang mức đốt sống L<sub>II-III</sub>. Chạy ở thành bụng bên, dưới phúc mạc. Khi tới lỗ bẹn sâu, chui vào thừng tinh và cùng với thừng tinh qua ống bẹn tới bìu, tới đầu trên tinh hoàn chia làm 2 nhánh: nhánh mào tinh và nhánh tinh hoàn.

#### **3.1.2. Động mạch túi tinh, ống tinh**

Là 1 nhánh của động mạch sinh dục - bàng quang (thuộc hệ chậu trong) động mạch này từ phía trên niệu quản ra phía sau niệu quản rồi chia thành 2 nhánh là động mạch túi tinh và động mạch ống tinh.

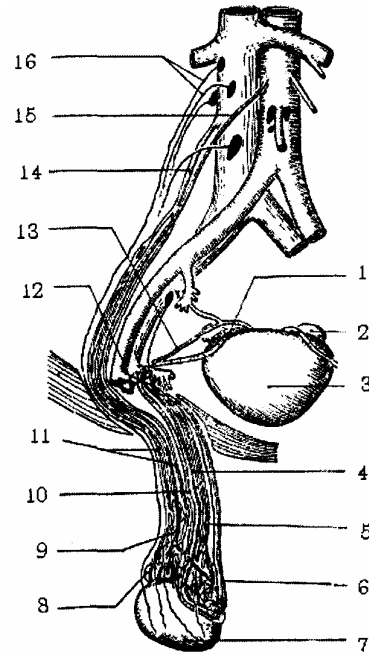
### **3.2. Tĩnh mạch**

- Đám rối tĩnh mạch tinh trước đổ vào tĩnh mạch tinh.
- Đám rối tĩnh mạch tinh sau đổ vào tĩnh mạch thượng vị

### **3.3. Thần kinh**

Gồm các sợi tách từ đám rối thận, đám rối liên mạc treo và đám rối hạ vị đến chi phối cho tinh hoàn và đường tinh.

1. Tinh quản
2. Túi tinh
3. Bàng quang
4. Động mạch tinh quản
5. Đám rối tinh mạch tinh sau
6. Động mạch túi thờng tinh
7. Tinh hoàn
8. Mào tinh
9. Động mạch tinh
10. Tinh quản
11. Đám rối tinh mạch tinh trước
12. Động mạch thượng vị
13. Động mạch tinh quản
14. Tĩnh mạch tinh
15. Động mạch tinh



**Hình 3.41.** Mạch máu của tinh hoàn và mào tinh

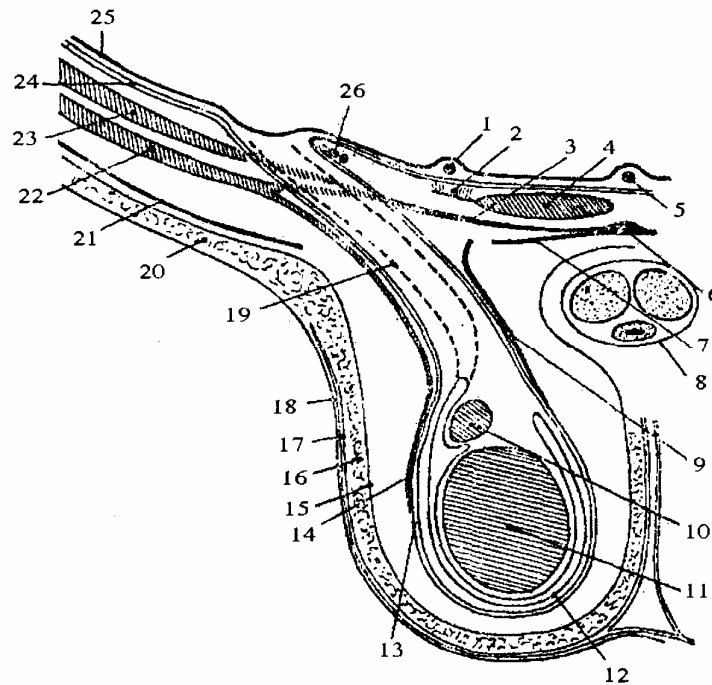
## 4. BÌU (SCROTUM)

### 4.1. Cấu tạo

Bìu là một túi đựng tinh hoàn có 1 vách ngăn giữa chia bìu ra làm 2 túi bên phải và bên trái mỗi túi đựng 1 tinh hoàn. Tinh hoàn khi di chuyển xuống bìu, lách giữa các lớp cơ thành bụng, qua ống bẹn và đẩy các cơ trĩu xuống nên các lớp của bìu giống như các lớp ở thành bụng. Có 7 lớp:

- Da: mỏng, màu hồng tím, dễ trun dẫn, có nhiều nếp ngang.
- Cơ trơn (dartos): là một lớp được tạo nên bởi sợi cơ trơn, sợi đàn hồi và sợi liên kết, như một cơ bám da và liên tiếp với cơ trơn của dương vật.
- Tổ chức tế bào dưới da: thông với lớp tế bào dưới da của đáy chậu, của dương vật và của thành bụng trước.
- Cân nông: liên tiếp với cân cơ chéo to và cân nông của dương vật.
- Cơ bìu: gồm các cơ bìu trong và cơ bìu ngoài do các sợi cơ chéo bé, và cơ ngang bụng bị kéo xuống bìu, trong quá trình di di chuyển tinh hoàn.
- Cân sâu: là một phần của mạc ngang chui qua lỗ sâu của ống bẹn, để tạo nên một cái túi bọc thờng tinh, mào tinh và tinh hoàn.
- Tinh mạc: là phần phúc mạc thọc xuống bìu thành ống phúc tinh mạc, phần trên tịt lại tạo thành dây chằng cloquet; phần dưới bọc tinh hoàn và tạo thành bao tinh mạc của tinh hoàn, bao này có 2 lá:
  - + Lá thành áp vào lớp cân sâu.
  - + Lá tạng bọc mặt ngoài tinh hoàn.

Giữa 2 lá là một khoang ảo khi bị viêm hay bị thương thì trong khoang sẽ có chất dịch và máu tụ.



- |                        |                        |                         |
|------------------------|------------------------|-------------------------|
| 1. Thùng động mạch rốn | 10. Mào tinh           | 19. Ống phúc tinh mạch  |
| 2. Dây chằng Hellé     | 11. Tinh hoàn          | 20. Lớp mỡ dưới da bụng |
| 3. Gân kết hokp        | 12. Tinh mạch          | 21. Cân cơ chéo to      |
| 4. Cơ thẳng to         | 13. Cân sâu            | 22. Cơ chéo bé          |
| 5. Dây treo bàng quang | 14. Cơ bìu ngoài       | 23. Cơ ngang bụng       |
| 6. Đường trắng giữa    | 15. Cân nông           | 24. Mạc ngang bụng      |
| 7. Cân cơ chéo to      | 16. Lớp mỡ dưới da bìu | 25. Phúc mạch           |
| 8. Cân dương vật       | 17. Cơ bám da bìu      | 26. Động mạch trên      |
| 9. Cơ bìu trong        | 18. Da bìu             |                         |

**Hình 3.42.** Thiết đồ cắt đứng ngang qua bìu (hạ nang)

## 4.2. Mạch và thần kinh

### 4.2.1. Động mạch

- Động mạch nông: là động mạch thẹn ngoài (một nhánh của động mạch đùi) và động mạch đáy chậu nông (một nhánh của thẹn trong).

### 4.2.2. Tĩnh mạch

Chạy kèm theo động mạch.

### 4.2.3. Bạch huyết

Đổ vào các hạch bẹn nông.

### 4.2.4. Thần kinh

Gồm các sợi dây đáy chậu nông (dây thẹn trong) và các sợi bụng sinh dục lớn bé và sinh dục đùi.

## 5. DƯƠNG VẬT (PENIS)

Dương vật là cơ quan niệu, sinh dục. Trong dương vật có niệu đạo. Niệu đạo vừa là ống đái, vừa là đường dẫn tinh trong lúc giao hợp.

### 5.1. Hình thể ngoài

Dương vật có 2 phần: phần sau cố định, phần trước di động, dài 10 - 15 cm. Dương vật gồm có 1 thân và 2 đầu:

- Đầu sau dính vào xương mu, ngành ngòai mu bởi dây treo dương vật và vật hang.

- Đầu trước còn gọi là bao qui đầu, được bọc nhiều hoặc ít trong một nếp nửa da, nửa niêm mạc gọi là bao qui đầu. Bao qui đầu ngắn và chỉ để hở một lỗ rất hẹp nên quy đầu không thể trật ra ngoài được gọi là hẹp bao qui đầu hay Phimosis.

- Thân: hình trụ hơi dẹt. Khi cương niệu đạo trông thấy lõm ở mặt dưới.

### 5.2. Cấu tạo trong

Gồm có các tạng cương và các lớp bọc các vật đó.

#### 5.2.1. Tạng cương

Gồm có 2 vật hang và 1 vật xóp, tất cả được bọc trong 1 vỏ xơ trắng, cắt ngang qua thấy vật hang và vật xóp có nhiều lỗ như tổ ong để chứa máu tràn vào khi cương. Hai vật hang ở phía sau dính vào 2 ngành ngòai háng. Vật xóp ở phía sau phình to tạo thành hành xóp, ở phía trước nó liên tiếp với tổ chức xóp của qui đầu.

#### 5.2.2. Các lớp bọc dương vật

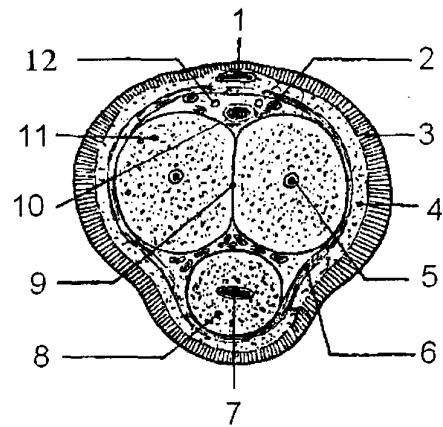
- Da: liên tiếp với da của bao qui đầu và niêm mạc của qui đầu.

- Cơ Dartos.

- Lớp tổ chức tế bào nhão.

- Lớp cân dương vật: bọc quanh vật hang và vật xóp. Các mạch và thần kinh sâu cũng nằm trong bao.

- |                       |                  |
|-----------------------|------------------|
| 1. Tĩnh mạch mu nông  |                  |
| 2. Động mạch mu       | 3. Da            |
| 4. Lớp tế bào dưới da |                  |
| 5. Động mạch hang     |                  |
| 6. Cân dương vật      | 7. Niệu đạo      |
| 8. Vật xóp            |                  |
| 9. Vách ngăn vật hang |                  |
| 10. Tĩnh mạch mu sâu  |                  |
| 11. Vật hang          | 12. Thần kinh mu |



**Hình 3.43.** Cắt ngang dương vật

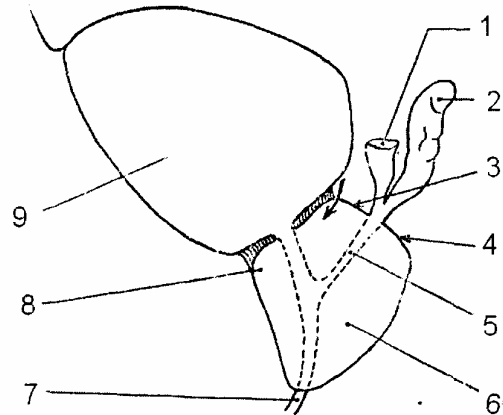
## 6. CÁC TUYẾN PHỤ THUỘC

### 6.1. Tuyến tiền liệt (prostate)

#### 6.1.1. Vị trí

Là 1 tuyến ở dưới bàng quang, sau xương mu và trước trực tràng, trên hoành chậu hông, giữa 2 cơ nâng hậu môn và bọc quanh niệu đạo sau. Tuyến tiết ra 1 chất nhờn đổ vào niệu đạo.

1. Bóng ống tinh
2. Túi tinh
3. Mép trước sinh dục
4. Mép sau sinh dục
5. Ống phóng tinh
6. Tuyến tiền liệt
7. Niệu đạo
8. Mép trước niệu đạo
9. Bàng quang



**Hình 3.44.** Tuyến tiền liệt nhìn nghiêng

#### 6.1.2. Hình thể ngoài và kích thước

Tuyến giống như một hình nón hay hình hạt dẻ, có 2 múi. Tuyến nhỏ tùy người và tuổi. Phát triển nhanh khi trưởng thành, nặng 15 - 20 gr, chiều cao 3 chỉ, rộng 4 cm, dày 2,5 cm. Đặc biệt trái với các tuyến khác, khi về già tuyến nhiếp hộ phát triển to gấp đôi, gây ra bệnh u tiền liệt tuyến.

#### 6.1.3. Liên quan

Tuyến có 4 mặt, một nền và một đỉnh.

- Mặt trước: liên quan với đám rối tĩnh mạch Santorini.
- Mặt sau: liên quan qua cân tiền liệt phúc mạc với trực tràng.
- Hai mặt bên: liên quan với ngách trước của hố ngồi trực tràng.
- Nền: có 1 rãnh ngang chia nền làm 2 phần, chia thành 2 phần
  - + Phần trước: liên quan với bàng quang, các thớ dọc của bàng quang đều toả xuống tuyến tiền liệt.
  - + Phần sau: liên quan với bóng ống tinh.
- Đỉnh: nằm cách hậu môn 3 - 4 cm và tiếp giáp với niệu đạo màng.

#### 6.1.4. Hình thể trong và liên quan nội tuyến

- Niệu đạo xuyên qua tuyến tiền liệt. Trục của niệu đạo gần thẳng đứng, còn trục của tuyến chạy chệch xuống dưới và ra trước, nên tuyến rất dày ở sau niệu đạo, trái lại ở dưới, rất dày ở trước niệu đạo.



- Có cơ thắt trơn bọc quanh niệu đạo.
- Có 2 đám tuyến dưới niêm mạc trong tuyến tiền liệt: một đám ở sau cổ bàng quang, dễ bị phình to lúc về già. Một đám ở sau niệu đạo tiền liệt, tạo nên một ụ, gọi là ụ núi.
- Ở mặt bên ụ núi, có lỗ của ống phóng tinh.

## **6.2. Tuyến Cowper (tuyến hành niệu đạo)**

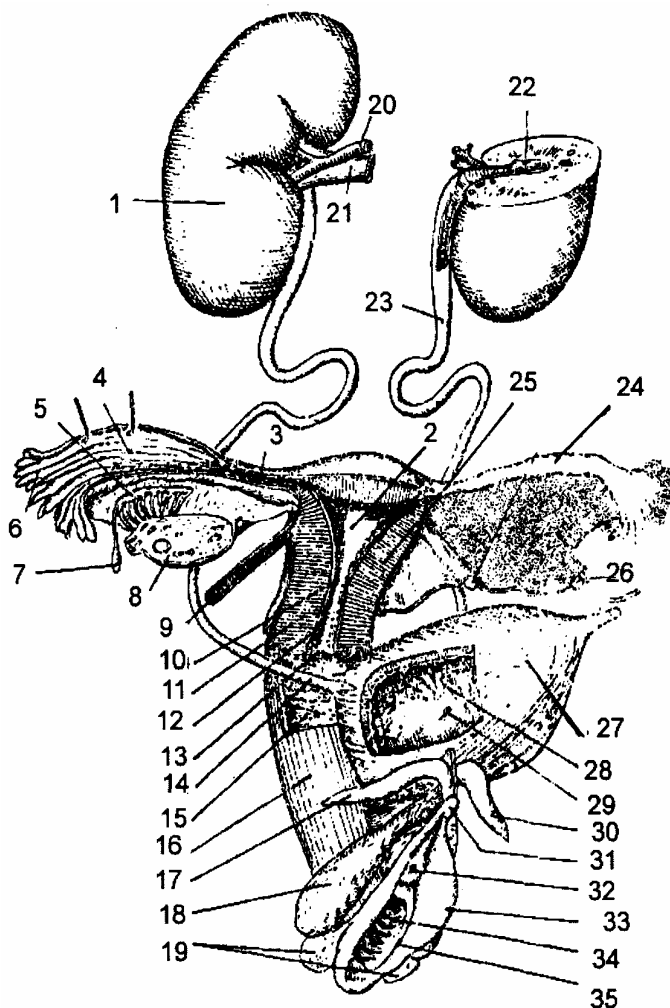
Có 2 tuyến nhỏ giống như 2 hạt ngô nằm ở phía trong cơ ngang sâu, ở phía sau niệu đạo và cơ thắt vân niệu đạo.

Mỗi tuyến có một ống tiết dịch, ống này chạy chéo ra trước và vào trong xuyên qua hành xóp, để đổ vào mặt dưới của niệu đạo.

## HỆ SINH DỤC NỮ

Hệ sinh dục nữ nằm sâu trong chậu hông, hệ sinh dục nữ gồm có: buồng trứng - đường dẫn trứng - tử cung - âm đạo - âm hộ - các tuyến phụ thuộc và tuyến vú.

1. Thận phải
2. Buồng tử cung
3. Eo vòi
4. Bóng vòi
5. Vết tích vật Wolff
6. Tua vòi
7. Hydatid có cuống
8. Buồng trứng (đã cắt)
9. Dày chằng trên
10. Eo tử cung
11. Lớp cơ tử cung
12. Lớp ngoài cổ tử cung
14. Niệu đạo
15. Thành sau âm đạo
16. Thành trước âm đạo
17. Vật hang
18. Hành âm đạo (vật xỏp)
19. Tuyến Bartholin
20. Động mạch thận
21. Tĩnh mạch thận
22. Bể thận
23. Niệu quản
24. Bóng vòi
25. Thành tử cung
26. Mạc chằng rộng
- 27,28. Bàng quang
29. Lỗ niệu quản
30. Âm vật
31. Lỗ niệu đạo
32. Môi bé
33. Lỗ âm đạo
34. Màn trinh



Hình 3.45. Sơ đồ hệ sinh dục nữ

### 1. BUỒNG TRỨNG

#### 1.1. Đại cương

Buồng trứng (*ovary*) là tạng vừa ngoại tiết sinh ra trứng vừa nội tiết, có ảnh hưởng rất quan trọng trong việc thụ thai và giới tính của phụ nữ.

#### 1.2. Hình thể ngoài kích thước

Buồng trứng giống hình hạt thị, hơi dẹt, có 2 mặt trong và mặt ngoài ngăn cách nhau bởi 2 bờ trước và sau và có 2 cực trên và dưới.

Buồng trứng dài 3,5 cm, rộng 2 cm, dày 1 cm. Bình thường buồng trứng có màu

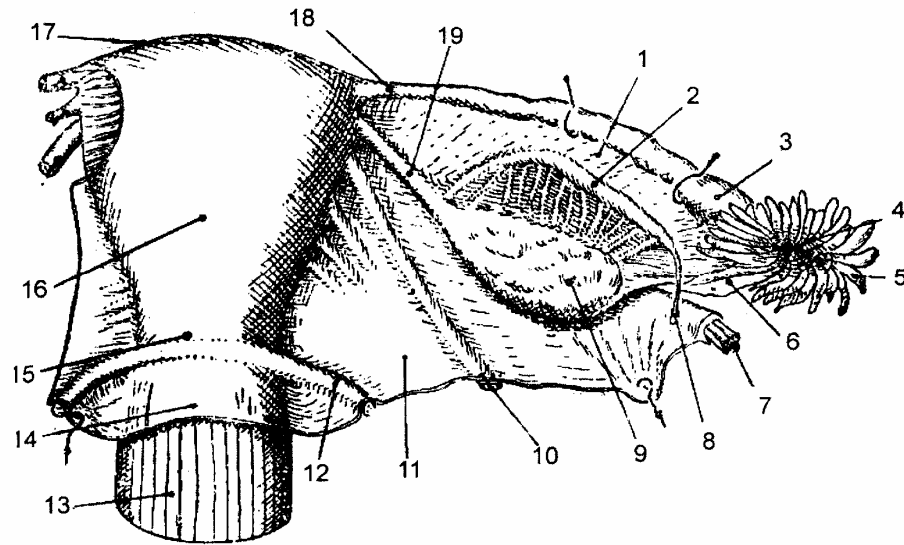
hông, khi có kinh có màu đỏ tím. Trước tuổi dậy thì buồng trứng trông nhẵn và đều. Sau tuổi dậy thì sù sì. Khi mãn kinh buồng trứng trông lại nhẵn trở lại như cũ.

### 1.3. Vị trí và liên quan

#### 1.3.1. Vị trí

Có 2 buồng trứng, một ở bên phải và một ở bên trái, nằm áp sát vào thành bên chậu hông, sau dây chằng rộng, dưới eo trên 1 cm. Có thể ấn buồng trứng ở điểm giữa đường vạch từ gai chậu trước trên tới khớp mu.

Buồng trứng chỉ nằm trong hố buồng trứng ở những người trẻ, chưa đẻ. Còn những người đẻ nhiều buồng trứng có thể rơi xuống dưới, thường dừng ở sau niệu quản, có khi xuống tận túi cùng Douglase.



- |                                |                            |                                     |              |
|--------------------------------|----------------------------|-------------------------------------|--------------|
| 1. Mạc treo vòi                | 7. Mạch buồng trứng        | 13. Âm đạo                          | 14. Phức mạc |
| 2. Thở Rossenmuller            | 8. Hydatid có cuống        | 15. Cổ tử cung                      |              |
| 3. Bóng vòi                    | 9. Buồng trứng             | 16. Thân tử cung                    |              |
| 4. Loa vòi                     | 10. Dây chằng trên         | 17. Dây tử cung                     |              |
| 5. Tua vòi                     | 11. Lá sau mạc chằng rộng  | 18. Vòi trứng                       |              |
| 6. Dây chằng vòi - buồng trứng | 12. Nếp trực tràng tử cung | 19. Dây chằng tử cung - buồng trứng |              |

**Hình 3.46.** Tử cung, vòi-buồng trứng và mạc chằng rộng (nhìn từ phía sau)

#### 1.3.2. Liên quan

##### a. Mặt ngoài

Liên quan với thành bên chậu hông bé, ở đó, có một hố để nhận buồng trứng gọi là hố buồng trứng. Hố đó ở giữa các trạc của động mạch chậu:

- Ở trên là động mạch chậu ngoài.
- Ở sau là động mạch chậu trong.
- Ở dưới là 1 nhánh động mạch chậu trong, thường là động mạch tử cung.
- Ở trước là chỗ bám của dây chằng rộng vào thành bên chậu hông.

### *b. Mặt trong*

Liên quan với vòi trứng, mạc treo vòi trứng, các quai ruột non, bên trái với đại tràng chậu hông, bên phải với manh tràng và trùng tràng.

### *c. Bờ sau*

Là bờ tự do không có gì đặc biệt.

### *d. Bờ trước*

Có mạc treo của buồng trứng bám, mạc này liên tiếp với lá sau của dây chằng rộng. Có các nhánh mạch thần kinh chui qua bờ trước để đi vào buồng trứng.

## **1.4. Phương tiện giữ buồng trứng**

Buồng trứng được giữ tại chỗ bởi các dây chằng:

### **1.4.1. Mạc treo buồng trứng**

Là một nếp phúc mạc nối buồng trứng vào mặt sau dây chằng rộng. Đặc điểm mạc treo này ngắn và phần lớn buồng trứng không có phúc mạc che phủ nên khi có trứng rụng rơi vào ổ bụng và lúc đó nó được loa vòi hứng lấy để dẫn về tử cung.

### **1.4.2. Dây chằng thắt lưng buồng trứng**

Còn gọi là dây treo buồng trứng là di tích của dây chằng hoành lúc còn phôi thai. Trong 2 lá của dây chằng này có động mạch buồng trứng (động mạch sinh dục).

### **1.4.3. Dây chằng vòi buồng trứng**

Là một dây đi từ loa vòi trứng tới cực trên buồng trứng, có một tua của loa vòi trứng dính vào dây chằng, gọi là tua buồng trứng.

### **1.4.4. Dây chằng tử cung buồng trứng**

Là một thùng tròn nối sừng tử cung với cực dưới của buồng trứng.

Tóm lại: tuy buồng trứng có 4 dây chằng nhưng thực sự buồng trứng chỉ được dính ở bờ trước vào dây chằng rộng (mạc treo) còn thì có thể lật từ trên xuống dưới hoặc từ dưới lên trên.

## **1.5. Động mạch buồng trứng (động mạch sinh dục)**

Là 1 nhánh tách từ động mạch chủ bụng và sau khi bắt chéo động mạch chậu ngoài đi theo dây chằng thắt lưng buồng trứng, tới đầu trên buồng trứng thì chia thành 2 ngành là động mạch vòi trứng ngoài và động mạch buồng trứng ngoài, để cấp máu cho vòi trứng và buồng trứng.

## **2. VÒI TRỨNG**

### **2.1. Đại cương**

Vòi trứng (*uterine tube*) còn gọi là đường dẫn trứng đi từ buồng trứng tới tử cung, một đầu hở, mở vào ổ bụng, một đầu thông với tử cung.

### **2.2. Kích thước và phân đoạn**

Dài từ 10 - 12 cm; đường kính không đều nhau, cạnh sừng tử cung độ 3 mm, càng ra phía ngoài càng rộng 7 - 8 mm. Chia làm 4 đoạn liên quan:

### **2.2.1. Đoạn thành**

Chếch lên trên và ra ngoài, nằm xẻ trong thành tử cung dài 1 cm.

### **2.2.2. Đoạn eo**

Chạy ngang ra phía ngoài, eo vòi là chỗ cao nhất của dây chằng rộng, kích thước dài từ 3 - 4 cm.

### **2.2.3. Đoạn bóng**

Đi từ dưới lên chạy dọc theo bờ trước của buồng trứng tới cực trên của buồng trứng, dài 7 cm. Bóng vòi là nơi diễn ra sự thụ tinh nên thường áp dụng cắt và thắt vòi trứng ở đoạn này trong thủ thuật triệt sản.

### **2.2.4. Đoạn loa vòi**

Toả hình phễu, có từ 10 - 12 tua, mỗi tua dài 1 cm, trong đó có 1 tua dài nhất (tua Richard) dính vào dây chằng vòi buồng trứng, tua này hướng trứng chạy vào vòi. Vòi trứng không chạy thẳng mà gấp 2 lần, một lần giữa eo và bóng, một lần giữa bóng và loa.

## **2.3. Mạc treo vòi trứng**

Là 1 nếp phúc mạc rất mỏng, hình tam giác. Đỉnh ở tử cung, nền là dây chằng vòi buồng trứng, cạnh trên là vòi, cạnh dưới là đường bám của mạc treo buồng trứng.

Giữa 2 lá của mạc treo vòi trứng có các nhánh động mạch vòi trứng và 2 di tích của vật Wolff (vật Rosenmuller và Paroophose).

## **3. TỬ CUNG**

### **3.1. Đại cương**

Tử cung (*Uterus*) còn gọi là dạ con, nơi hàng tháng sinh ra kinh nguyệt, và là nơi nung nấu và phát triển thai nhi đủ 9 tháng 10 ngày thai sẽ được đưa ra ngoài.

### **3.2. Vị trí và tư thế**

#### **3.2.1. Vị trí**

Tử cung nằm chính giữa chậu hông bé, sau bàng quang, trước trực tràng, ở trên âm đạo, ở dưới các quai ruột và đại tràng chậu hông.

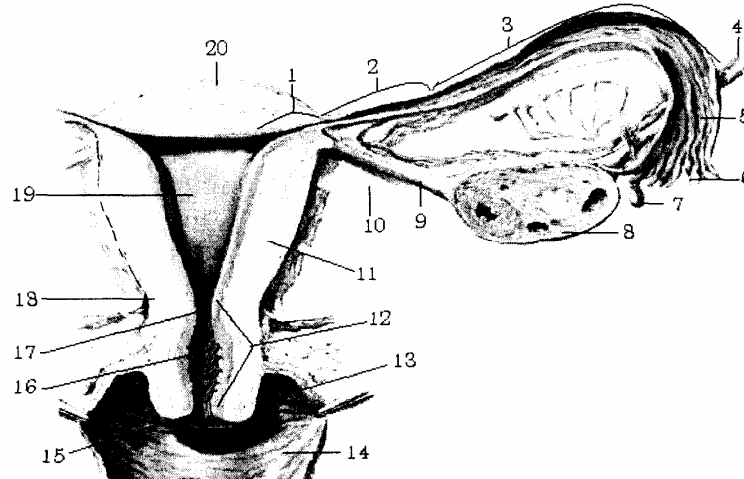
#### **3.2.2. Hướng**

Hướng của tử cung rất đặc biệt, vừa ngả ra trước vừa gấp ra trước. Đây là tư thế lý tưởng của trực tử cung để trọng tâm của tử cung rơi ra trước âm đạo. Vì vậy một trong các nguyên tắc chữa sa tử cung là làm tử cung gấp và ngả ra trước.

- Thân gấp vào cổ tạo thành 1 góc  $120^0$ .

- Thân với âm đạo tạo thành 1 góc vuông ( $90^0$ ).

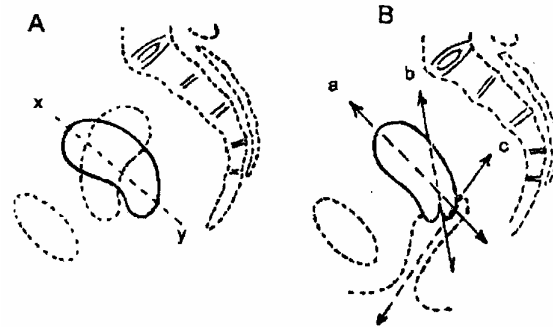
Nhưng hướng của tử cung có thể lật ra sau hoặc lật sang bên.



- |                             |                            |                      |
|-----------------------------|----------------------------|----------------------|
| 1. Đoạn thành               | 8. Buồng trứng             | 15. Lỗ ngoài tử cung |
| 2. Đoạn eo                  | 9. D/c tử cung buồng trứng | 16. Ống cổ tử cung   |
| 3. Đoạn bóng                | 10. D/c rộng               | 17. Lỗ trong tử cung |
| 4. D/c treo buồng trứng     | 11. Thân tử cung           | 18. Eo tử cung       |
| 5. Đoạn phễu                | 12. Cổ tử cung.            | 19. Buồng tử cung    |
| 6. Tụ vòi                   | 13. Túi bịt                | 20. Đáy tử cung      |
| 7. Máu thủy bào buồng trứng | 14. Âm đạo                 |                      |

**Hình 3.47.** Tử cung và các thành phần phụ

- A. Tử cung ngả ra trước  
xy: trục của chậu hông bé
- B. Tử cung gấp ra trước  
a: Trục thân tử cung  
b: Trục cổ tử cung  
c: Trục âm đạo



**Hình 3.48.** Sơ đồ chiều, hướng của tử cung

### 3.3. Hình thể ngoài và kích thước

Tử cung giống như hình nón cụt, dẹt, rộng ở trên, tròn, hẹp ở dưới và gồm có 3 phần:

#### 3.3.1. Thân tử cung (*corpus uteri*)

Hình thang, rộng ở trên gọi là đáy có 2 sừng liên tiếp với 2 vòi trứng, Thân dài 4 cm, rộng 4,5 cm khi chưa chứa đẻ lần nào.

#### 3.3.2. Eo tử cung (*isthmus uteri*)

Là phần thắt nhỏ giữa thân và cổ, dài có 0,5 cm.

#### 3.3.3. Cằm cung (*cervix uteri*)

Dài và rộng 2,5 cm, khi đẻ nhiều lần cổ tử cung ngắn lại.

### 3.4. Liên quan

### **3.4.1. Thân tử cung**

#### **a. Mặt trước dưới**

Liên quan với túi cùng bàng quang tử cung, qua đó liên quan với bàng quang.

#### **b. Mặt sau trên**

Liên quan với túi cùng Douglase, trực tràng, và các quai ruột.

#### **c. Hai bên**

Liên quan với dây chằng rộng và động mạch tử cung chạy dọc theo bờ bên tử cung. Ở 2 góc trên là sừng tử cung, liên tiếp với vòi trứng, liên quan với dây chằng tròn, dây chằng tử cung buồng trứng.

### **3.4.2. Eo tử cung**

- Ở trước: liên quan với đáy túi cùng bàng quang tử cung, có thể tách dễ dàng khi mổ. Đoạn này dài chừng 1,5 cm.

- Ở sau: liên quan với đáy túi cùng Douglase và trực tràng.

### **3.4.3. Cổ tử cung**

Cổ tử cung dính chặt vào âm đạo, âm đạo chụp lấy cổ tử cung, ở mặt sau, âm đạo dính vào 1/3 trên, còn ở mặt trước, âm đạo dính vào 1/3 dưới. Do vậy phần trong âm đạo của cổ tử cung ở mặt sau cao hơn mặt trước và cổ tử cung chia làm 2 phần:

#### **a. Phần trên âm đạo**

- Ở phía trước, phía sau liên quan giống eo tử cung.

- Ở hai bên cách eo tử cung khoảng 1,5 cm có động mạch tử cung bắt chéo phía trước niệu quản.

#### **b. Phần trong âm đạo**

Phần này gọi là mồm cá mè, mồm lồi vào trong âm đạo, ở đỉnh mồm là lỗ ngoài cổ tử cung. Lỗ ngoài cổ tử cung và mồm cá mè thay đổi tùy người.

Bình thường lúc chưa đẻ cổ tử cung tròn, trơn đều, rắn; khi đẻ nhiều lần cổ tử cung dẹt, rụt ngắn lại, mềm và lỗ ngoài rộng đến 1,5 cm. Mồm cá mè được ngăn cách bởi thành âm đạo bởi 1 túi bịt, túi này là đường vòng chéch xuống dưới, và ra trước nên phần sau túi bịt sâu tới 18 tâm và qua túi bịt phía sau cổ tử cung liên quan với đáy túi cùng Douglase với trực tràng, còn phía trước túi bịt âm đạo - tử cung chỉ sâu độ 7 - 8 tâm liên quan với đáy bàng quang.

### **3.5. Hình thể trong và cấu tạo**

Là một khối cơ trơn, rỗng ở giữa gọi là buồng tử cung, dài khoảng 5,5 cm khi chưa chứa đẻ. Bình thường buồng tử cung và buồng cổ tử cung là một ổ ảo. Buồng tử cung thông với cổ tử cung bởi lỗ thông trong, còn lỗ ngoài tử cung thông với âm đạo.

Tử cung được cấu tạo bởi 3 lớp từ ngoài vào trong:

#### **3.5.1. Lớp phúc mạc**

Ở phía trước trên phúc mạc dính chặt vào tử cung còn ở dưới không dính.

### 3.5.2. Lớp cơ

- Ở thân tử cung lớp cơ rất dày và có 3 loại thớ. Thớ dọc ở nông, thớ vòng ở sâu, thớ đan chéo ở giữa và bọc lấy các nhánh mạch máu. Khi các thớ cơ co có tác dụng kẹp máu, cầm máu sau khi đẻ.

- Ở cổ tử cung có lớp cơ vòng ở trong, lớp cơ dọc ở ngoài.

### 3.5.3. Lớp niêm mạc

Lớp trong cùng, lớp này phát triển và biến đổi theo các giai đoạn sinh dục của người phụ nữ.

## 3.6. Phương tiện giữ tử cung tại chỗ

Gồm các dây chằng, tư thế của tử cung và các tổ chức dưới phúc mạc đều có tác dụng giữ tử cung tại chỗ.

### 3.6.1. Dây chằng rộng

Là 1 nếp phúc mạc chụm lên tử cung, ở cả mặt trước, mặt sau rồi vắt qua 2 vòi trứng kéo dài tới thành bên của chậu hông tạo thành 2 dây chằng rộng ở 2 bên tử cung.

Trên thiết đồ cắt đứng ngang mạc chằng rộng: mạc chằng rộng gồm có 2 vùng là vùng cánh và vùng nền (đáy).

#### a. Vùng cánh

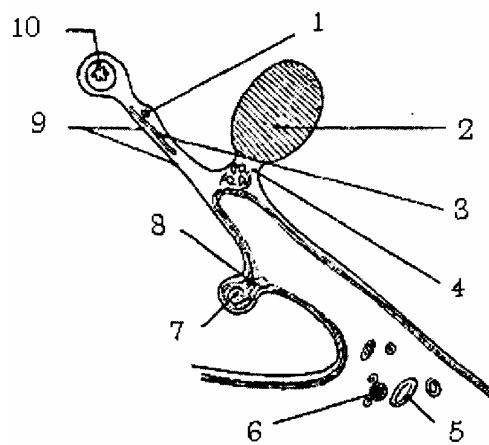
Mỏng, phần lớn cuộn lại và áp vào thành bên chậu hông và bao bọc các phần phụ của tử cung và có 3 cánh:

- Cánh trước là dây chằng tròn đội phúc mạc lên và mạc treo của nó.
- Cánh trên là vòi trứng và mạc treo của vòi trứng.
- Cánh sau là buồng trứng và mạc treo buồng trứng.

#### b. Vùng nền (đáy)

Dày, liên quan chặt chẽ với tử cung. Trong vùng nền có bó mạch tử cung, đặc biệt có niệu quản bắt chéo động mạch tử cung ở sau.

1. Động mạch vòi trứng
2. Buồng trứng
3. Thở Rossenmuller
4. Cánh sau
5. Niệu đạo
6. Động mạch tử cung
7. Dây chằng trên
8. Cánh trước
9. Mạc treo vòi
10. Vòi trứng



**Hình 3.49.** Thiết đồ cắt đứng dọc qua dây chằng rộng



### **3.6.2. Dây chằng tròn**

Là một thùng nửa sợi nửa cơ, đi từ phần trước của sừng tử cung tới lỗ bẹn sâu. Trong ống bẹn đi cùng với các nhánh sinh dục của dây bụng sinh dục, sinh dục đùi, tới lỗ bẹn nông toả thành các bó sợi chạy vào các tổ chức liên kết mỡ của môi lớn và mu.

### **3.6.3. Dây chằng tử cung cùng**

Là 1 phương tiện chằng, buộc tử cung tương đối chắc, chỉ khi cắt bỏ dây chằng này mới cắt bỏ được tử cung. Nó là 1 tổ chức dưới phúc mạc, kết chặt lại, có các sợi cơ trơn, sợi liên kết đàn hồi dính tử cung vào xương cùng. Đi kèm theo các phần trên còn có các sợi thần kinh của đám rối hạ vị, các mạch máu (tĩnh mạch tử cung sau, tĩnh mạch trực tràng dưới; đôi khi có động mạch âm đạo dài, v.v..) Khi cắt bỏ dây chằng này phải phong bế bằng Novocain.

### **3.6.4. Dây chằng tử cung bàng quang xương mu**

Được tạo nên bởi các sợi cơ trơn và trong đó xen lẫn các sợi thần kinh tách ra từ đám rối hạ vị chạy vào bàng quang.

### **3.6.5. Dây chằng Mackenrodt (dây chằng ngang cổ)**

Nằm ở 2 bên cổ tử cung. Được gắn từ bên cổ tử cung cho tới đỉnh và bên của âm đạo và liên tiếp với các sợi mô, các sợi mô bao bọc các mạch máu chậu hông, các thành phần này có thể cũng đóng một vai trò quan trọng trong việc cố định vị trí của tử cung.

## **3.7. Mạch thần kinh**

### **3.7.1. Động mạch tử cung**

#### *a. Nguyên ủy và đường đi*

Là một nhánh của động mạch chậu trong, dài 13 - 15 cm, đi từ thành bên chậu hông chui vào đáy mạc chằng rộng tới eo tử cung quặt ngược lên chạy dọc theo bờ bên tử cung tới sừng tử cung thì bắt chéo dây chằng tròn, quặt ngang ra ngoài và chạy dưới vòi trứng, rồi chia làm 2 ngành cùng.

#### *b. Liên quan*

Động mạch tử cung chạy theo một đường ngoằn ngoèo, chia làm 2 đoạn liên quan:

- Đoạn thành và sau dây chằng rộng: ở đây động mạch tử cung nằm trên cơ bịt trong và đội phúc mạc chậu hông ở phía trước tạo nên liềm động mạch để giới hạn phía dưới hố buồng trứng.

- Đoạn dưới dây chằng rộng: động mạch tử cung bắt chéo mặt trước niệu quản và cách cổ tử cung 1,5 cm.

#### *c. Phân nhánh:*

\* Ngành bên: có 4 nhánh

- Động mạch niệu quản

- Động mạch bàng quang

- Động mạch cổ tử cung: có từ 5 - 6 nhánh mỗi nhánh tách ra làm 2, rồi đi vào mặt trước và mặt sau cổ tử cung, các nhánh bên phải bên trái rất ít nối với nhau và đồng thời rất ít nối với các nhánh động mạch ở thân, tạo nên 1 đường ít mạch (áp dụng để phẫu thuật).

- Các nhánh cho thân tử cung: các nhánh này chạy xuyên theo hình xoắn ốc đi vào lớp cơ rỗng của tử cung.

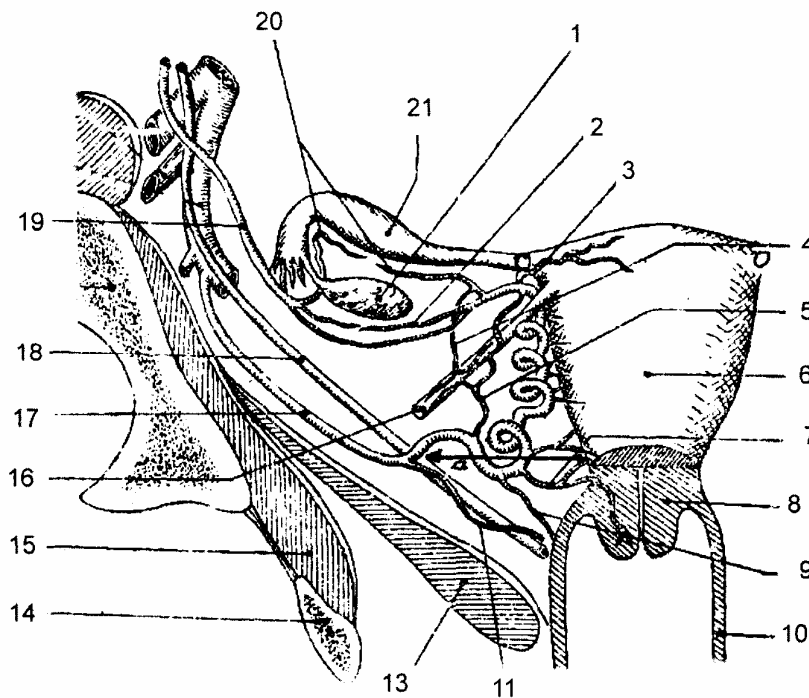
\* Ngành cùng: 4 nhánh

- Nhánh trong: động mạch đáy tử cung, nhánh này phát triển mạnh khi có thai, rau thai bám vào đáy tử cung.

- Nhánh trước: nhánh vòi trứng trong nối với động mạch vòi trứng ngoài.

- Nhánh sau: nhánh buồng trứng trong nối với động mạch buồng trứng ngoài (nhánh của động mạch sinh dục).

- Nhánh nối.



- |                         |                        |                       |
|-------------------------|------------------------|-----------------------|
| 1. Buồng trứng          | 8. Cổ tử cung (đã cắt) | 15. Cơ bịt trong      |
| 2. ĐM buồng trứng trong | 9. Động mạch âm đạo    | 16. Dây chằng trên    |
| 3. Động mạch đáy        | 10. Thành âm đạo       | 17. Động mạch tử cung |
| 4. ĐM đáy chằng tròn    | 11. ĐM bàng quang      | 18. Niệu quản         |
| 5. Nhánh nối ĐM tử cung | 13. Cơ nâng hậu môn    | 19. ĐM buồng trứng    |
| 6. Thân tử cung         | 14. Ngành ngòai mu     | 20. ĐM vòi trứng      |
| 7. ĐM cổ tử cung        |                        | 21. Vòi trứng         |

**Hình 3.50.** Động mạch tử cung và động mạch buồng trứng (nhìn phía trước)

### **3.7.2. Tĩnh mạch**

Các tĩnh mạch đều chạy theo động mạch, có 2 hệ:

- Hệ nông: đi cùng với động mạch tử cung, bắt chéo mặt trước niệu quản.
- Hệ sâu: đi sau niệu quản, hệ này còn nhận máu của bàng quang, âm đạo và đám rối tĩnh mạch Santorimi.

Tất cả 2 hệ trên đều đổ vào tĩnh mạch chậu trong.

## **4. ÂM ĐẠO**

### **4.1. Đại cương**

Âm đạo (vagina) là 1 ống đi từ cổ tử cung tới âm hộ, dài 8 cm, nằm sau bàng quang và niệu đạo, nằm trước trực tràng.

Hướng chạy chéo xuống dưới và ra trước nên thành trước, thành sau âm đạo nằm áp lên nhau (trừ ở 2 đầu) và dẹt theo chiều trước sau, đặc biệt âm đạo rất co giãn, có thể nở to dễ dàng.

### **4.2. Hình thể ngoài và liên quan**

Âm đạo gồm có 2 mặt, 2 đầu:

#### **4.2.1. Mặt trước**

- Nửa trên liên quan với bàng quang và đoạn cuối của niệu quản.
- Nửa dưới liên quan với niệu đạo.

#### **4.2.2. Mặt sau**

Có 3 đoạn liên quan

- Ở 1/4 trên liên quan với túi cùng Douglase.
- Ở giữa âm đạo chạy qua cơ hoành chậu hông và qua vách trực tràng, ở sau âm đạo dính vào trực tràng
- Ở dưới âm đạo đi ra phía trước, ống trực tràng đi ra phía sau.

#### **4.2.3. Bờ bên**

- Trên: liên quan với dây dây chằng rộng
- Giữa: âm đạo qua hoành cơ nâng hậu môn.
- Dưới: âm đạo vào vùng đáy chậu, liên quan với cơ khí âm hộ, với hành âm đạo và với tuyến Bartholine.

#### **4.2.4. Đầu trên**

Giống như 1 cái đài úp lấy cổ tử cung, tạo thành các túi cùng trước - sau - bên, đường ống chạy chéo ra trước, nên túi cùng sau sâu hơn.

#### **4.2.5. Đầu dưới**

Thông với tiền đình của âm môn, là 1 khe dọc và người chưa đẻ có màng trinh dầy ở dưới.

## **5. BỘ PHẬN SINH DỤC NGOÀI CỦA NỮ**

### **5.1. Âm hộ**

Âm hộ (*pudendum*) là phần ngoài của bộ máy sinh dục nữ, ở giữa lõm gọi là tiền đình, ở đáy tiền đình có lỗ niệu đạo và có lỗ âm đạo, ở hai bên có 2 nếp da gọi là môi bé (ở trong) và môi lớn (ở ngoài) ngoài ra còn có các tạng cương (hành âm đạo và âm vật) các tuyến tiết nhầy.

#### **5.1.1. Môi to (*labia majora*)**

Là 2 nếp da dài độ 8 cm. Mặt ngoài có lông và cách háng bởi rãnh lần sinh dục sinh dục đùi. Mặt trong trơn và hồng.

#### **5.1.2. Môi bé (*labia minora*)**

Là 2 nếp da ở phía trong của môi lớn, dài độ 3 cm. Ở đầu trước, mỗi môi tách ra 2 nếp da. Hai nếp trước, nối liền với nhau tạo nên hình 1 cái mũ chụp lên âm vật. Còn 2 nếp sau nối liền ở dưới âm vật thành hãm âm vật.

#### **5.1.3. Tiền đình (*vestibula*)**

Tiền đình là một hõm ở giữa âm môn, qua tiền đình mới vào âm đạo. Có màng trinh chia cách âm đạo và tiền đình

- Màng trinh (hymen): là 1 nếp gồm 2 lá niêm mạc, ở giữa có sợi đàn hồi. Lỗ hay khe của màng trinh có thể đều tròn, hoặc như hình răng cưa.

- Lỗ niệu đạo: ở trước lỗ âm đạo, sau âm vật, xung quanh lỗ niệu đạo có các lỗ tiết của tuyến Sken.

- Lỗ âm đạo: là một khe dọc hình bầu dục, phía trước có củ niệu đạo và phía sau có hố thuyền. Hố thuyền ở giữa lỗ âm đạo và mép sau của 2 môi bé.

### **5.2. Âm vật (*clitoris*)**

Được tạo nên bởi hai vật hang và dính vào ngành ngồi háng, có cơ ngồi hang bọc xung quanh (trừ phần dính vào xương).

### **5.3. Hành âm đạo (*vestibule*)**

Hành âm đạo còn được gọi là hành niệu đạo có 2 hành âm đạo nối thông với nhau ở phía trước lỗ niệu đạo bởi các tĩnh mạch. Mỗi hành âm đạo có 1 cơ hành hang bọc quanh và cơ khít âm môn (cơ khít âm đạo) coi như một cơ tròn quanh âm đạo tách ra từ cơ hành hang.

### **5.4. Tuyến Bartholine (*greater vestibular glands*)**

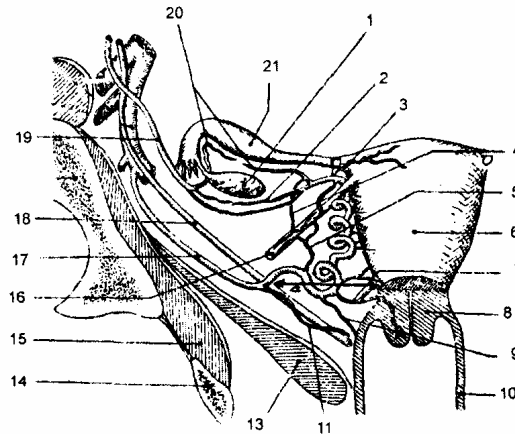
Hay là tuyến âm đạo âm môn, to bằng hạt đậu, dài 15 mm, dày 5 mm, nặng 8 g và nằm ở hai bên âm đạo, lỗ tiết của tuyến đổ vào rãnh giữa môi bé và màng trinh, tuyến tiết ra một chất dịch nhờn làm trơn trong quá trình giao hợp, tương ứng với tuyến hành niệu đạo của nam giới.

### **5.5. Tuyến Sken (*lesser vestibular glands*)**

Ở cả hai bên của lỗ niệu đạo đều có các lỗ của các ống tiết của tuyến Sken.

Những tuyến Sken này cũng tiết ra dịch nhờn và tương ứng với tuyến tiền liệt ở nam giới.

1. Khớp mu
2. Môi lớn
3. Lỗ tiết của tuyến Sken
4. Môi bé
5. Bao qui đầu âm vật
6. Âm vật
7. Lỗ niệu đạo
8. Lỗ âm đạo
9. Màn trinh
10. Lỗ tuyến bartholin
11. Hậu môn



**Hình 3.51.** Âm hộ

### 5.6.1. Động mạch

Ở trước tách từ động mạch thẹn ngoài.

Ở sau tách từ động mạch thẹn trong (hay động mạch đáy chậu nông, động mạch mu âm vật).

### 5.6.2. Tĩnh mạch

Chạy theo động mạch.

### 5.6.3. Bạch huyết

Tất cả bạch huyết đổ vào các hạch bạch huyết bẹn nông và bẹn sâu.

### 5.6.4. Thần kinh

Do các nhánh của dây thần kinh sinh dục, sinh dục đùi, sinh dục bụng và nhánh đáy chậu, còn vận mạch do hệ giao cảm chi phối.

## 6. TUYẾN VÚ

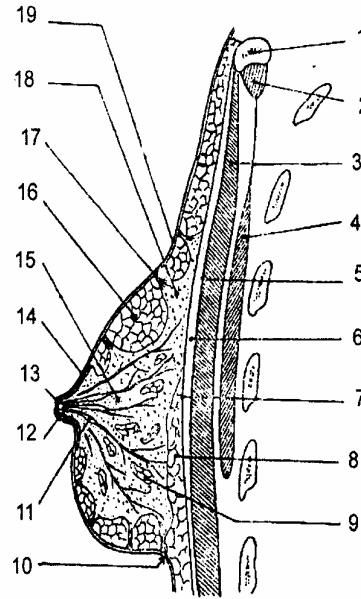
### 6.1. Đại cương

Tuyến vú (*mamma muliebris*) là một tuyến tiết sữa nằm ở ngực, đi từ từ nách tới bờ ức và từ sườn III đến sườn VII.

### 6.2. Hình thể ngoài và kích thước

Bề hình mâm xôi hay nửa dưới tròn và lồi hơn nửa trên khi vú còn cương. Đầu núm vú nổi lên 1 cm, có từ 15 - 20 lỗ của tiết sữa, quanh núm vú có các tuyến bì nổi lên thành những củ (củ Morgani). Ở con gái núm vú màu hồng đỏ, khi có thai, đẻ nhiều màu thâm lại.

1. Xương đòn
2. Cơ dưới đòn
3. Cơ ngực to
4. Cơ ngực bé
5. Cân cơ ngực to
6. Khoảng mỡ dưới da
7. Cân nông
8. Lớp mô sau vú
9. Tuyến sữa
10. Rãnh dưới vú
11. Xoang nhũ quản
12. Nhũ quản
13. Núm vú
14. Lớp cơ trơn
- 15,18. Tổ chức liên kết
16. Hồ mỡ
17. Mào xơ
19. Da



**Hình 3.52.** Thiết đồ cắt đứng dọc qua tuyến vú

### 6.3. Cấu tạo

Từ nông vào sâu có:

#### 6.3.1. Da

Mềm mại, đầu vú có các sợi cơ trơn đi từ núm vú tỏa ra ngoài.

#### 6.3.2. Tổ chức tế bào dưới da

Nhiều tổ chức mỡ tụm lại thành từng hốc mỡ cách nhau bởi các mào sợi.

#### 6.3.3. Hình thể tổ chức tuyến

Thuộc loại tuyến hình chùm, có từ 15 - 20 tuyến nhỏ, mỗi tuyến có một ống tiết tập trung ở đầu vú (theo hình xếp nan hoa xe đạp).

#### 6.3.4. Lớp mỡ sau tuyến

Tạo nên một lớp liên kết lỏng sau tuyến để gây áp xe sâu.

#### 6.3.5. Lớp cân nông và các cơ thành ngực

### 6.4. Mạch thần kinh

#### 6.4.1. Động mạch

Cấp máu cho tuyến vú đều tách từ động mạch ngực trong, động mạch ngực ngoài.

#### 6.4.2. Tĩnh mạch

Chạy theo các động mạch trên.

#### 6.4.3. Bạch huyết

Tất cả các bạch huyết của vú đổ vào 3 chuỗi hạch lớn:

- Hạch nách trước nằm dọc theo động mạch ngoài. Bạch huyết của 2 vú có thể thông nhau, qua đường ngực, qua cơ ngực to chạy đổ vào các hạch dưới đòn.

- Đổ vào các hạch nằm dọc theo động mạch vú trong, qua các hạch ngực (khoảng liên sườn 4) cũng tới đổ vào các hạch dưới đòn.

- Đổ vào các hạch nằm dọc động mạch cùng vai ngực và đổ vào các hạch vùng trên đòn.

#### **6.4.4. Thần kinh**

Tách từ đám rối cổ nông và các dây thần kinh liên sườn.

# ĐÁY CHẬU

## 1. Đại cương

- Đáy Chậu (*perineum*) là tất cả phần mềm gồm các cân cơ và các dây chằng đáy chậu hông ở phía dưới, có niệu đạo, hậu môn và nếu là nữ có âm đạo chọc qua.

- Đáy chậu được cấu tạo bởi khung xương và một vách hoành cơ.

### 1.1. Khung xương

Là 1 hình trám, gồm có:

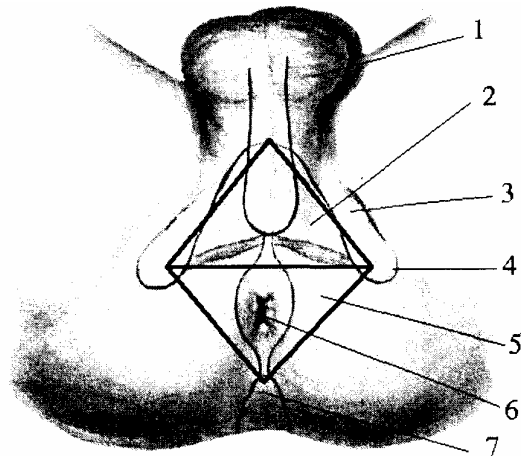
- Ở trước là khớp mu.

- Ở sau là xương cùng cụt.

- Ở hai bên là ụ ngồi, ngành ngồi mu và các dây chằng cùng hông.

Một đường ngang nối liền 2 ụ ngồi, chia đáy chậu ra làm 2 tam giác: tam giác trước là đáy chậu trước (đáy chậu niệu đực) và tam giác sau gọi là đáy chậu sau (đáy chậu tiết phân).

1. Bìu
2. Đáy chậu niệu đực
3. Ngành ngồi mu
4. Ụ ngồi
5. Đáy chậu tiết phân
6. Lỗ hậu môn
7. Xương cụt



Hình 3.53. Cấu tạo đáy chậu nam

### 1.2. Vách hoành cơ

Gồm cơ nâng hậu môn và cơ ngồi cụt tạo nên vách hoành cơ và có 1 cân phủ lên trên các cơ rồi lật lên các thành của chậu hông, cân này được gọi là cân đáy chậu sâu.

#### 1.2.1. Cơ nâng hậu môn (*m. levator ani*)

Là một cơ giống như một cái quạt xòe từ xương chậu tới hậu môn và xương cùng gồm có 3 phần:

- *Cơ mu cụt (m. pubococcygeus)* bám ở mặt sau thân xương mu và cung gân cơ nâng hậu môn, từ đó chạy dọc ra sau đến xương cụt. Cơ bám tận ở nhiều nơi:

+ Các sợi ở trong cùng bám tận: ở tuyến tiền liệt (nam) tạo nên cơ nâng tuyến tiền liệt. Niệu đạo và âm đạo (nữ) tạo nên cơ mu âm đạo.

+ Một số sợi khác bám vào trung tâm gân đáy chậu và thành của ống hậu môn.



+ Các sợi ngoài cùng bám vào dây chằng hậu môn cut.

- *Cơ mu trực tràng (m. puborectalis)* bám vào mặt sau thân xương mu từ đó các thớ chạy dọc ra sau và nối với cơ bên đối diện, tạo nên một vòng cơ ở phía sau, chỗ nối ống hậu môn trực tràng. Một số sợi khác hòa vào cơ thắt ngoài hậu môn và lớp cơ dọc của thành trực tràng.

- *Cơ chậu cut (m. iliococcygeus)* thường ít phát triển có khi chủ yếu là cân bám từ gai ngồi và cung gân của cơ nâng hậu môn đến bám tận vào xương cut và dây chằng hậu môn cut.

1. Khớp mu

2. Lỗ cho niệu đạo

3. Cơ nâng hậu môn (Phần mu cut)

4. Lỗ hậu môn trực tràng

5. Cơ nâng hậu môn (Phần chậu cut)

6. Cơ cut

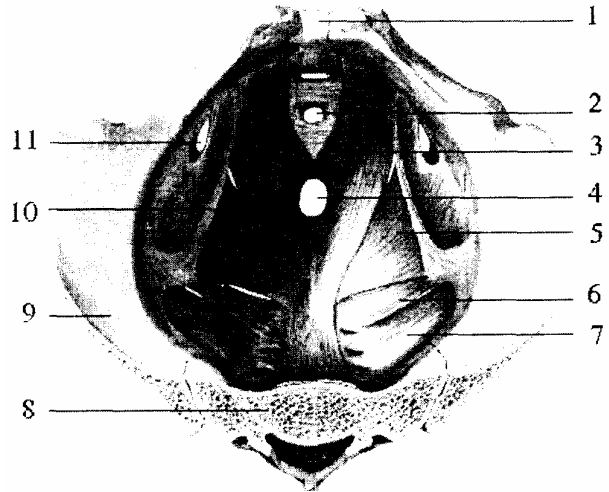7. Cơ hình lê

8. Xương cut

9. Xương chậu

10. Cung gân của cơ nâng hậu môn

11. Lỗ bịt



**Hình 3.54.** Hoành chậu hông (nhìn trên)

### 1.2.2. Cơ ngồi cut hay cơ cut (*m. coccygeus*)

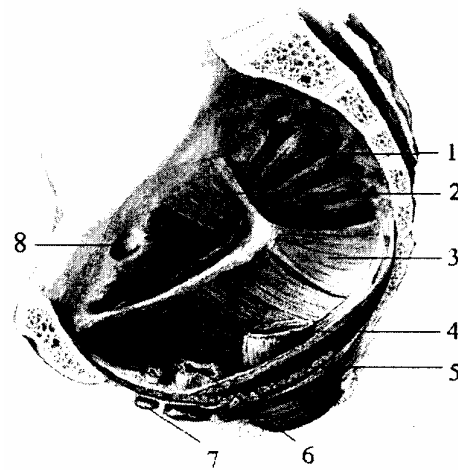
Là một cơ tăng cường cho cơ nâng hậu môn ở phía sau, một phần hay toàn bộ cơ có thể là một tấm cân. Nguyên ủy bám từ gai ngồi rồi chạy vào trong và ra sau để bám tận vào 2 đốt sống cùng IV, V và đất sống cut I.

\* Nói chung hoành chậu hông có tác dụng quan trọng là tạo tấm hoành bịt đáy chậu. Nâng đỡ các tạng trong ổ bụng và vùng chậu dưới áp lực bên trong ổ bụng. Cùng với các cơ thành bụng làm tăng áp lực trong ổ bụng. Kiểm soát sự đi tiêu (phần cơ nâng tuyến tiền liệt ở nam hay cơ mu âm đạo ở nữ).

Phần cơ mu trực tràng có vai trò làm gập chỗ nối ống hậu môn trực tràng.

Lúc đại tiện cơ này dẫn làm chỗ gập thẳng ra khiến phân dễ thoát ra ngoài. Ở nữ cơ này có vai trò hướng dẫn đầu thai nhi đi thẳng ra ngoài lúc sinh.

1. Cơ hình lê
2. Cơ bịt trong
3. Cơ cụt
4. Trực tràng
5. Cơ nâng hậu môn
6. Âm đạo
7. Niệu đạo
8. Rãnh bịt



**Hình 3.55.** Hoành chậu hông (nhìn trong)

### 1.2.3. Cân chậu hông (*fascia pelvis*)

Còn gọi là cân đáy chậu sâu là một cân phủ trên các cơ của chậu hông bé trông như một cái phễu dính ngay ở dưới eo trên, giữa cơ tháp và cân có đám rối thần kinh cùng. Giữa cân và phúc mạc có nhánh của động mạch hạ vị. Như vậy thần kinh nào chạy vào tạng thì phải chọc qua cân, động mạch nào chạy ra nông cũng phải chọc qua cân.

## 2. MÔ TẢ CÁC LỚP ĐÁY CHẬU

Nhìn chung đáy chậu trước hay đáy chậu sau đều có 3 lớp nhưng cần chú ý hai điểm:

- Các lớp của đáy chậu trước và đáy chậu sau không đều nhau.
- Ở nam và nữ giống nhau ở đáy chậu sau, khác nhau ở đáy chậu trước.

### 2.1. Đáy chậu trước

#### • Ở NAM GIỚI

Đáy chậu trước là vùng niệu dục có niệu đạo xuyên qua. Từ nông vào sâu gồm có các lớp: da, mạc đáy chậu nông, khoang đáy chậu nông, mạc hoành niệu dục dưới, khoang đáy chậu sâu, mạc hoành niệu dục trên và hoành chậu hông.

#### 2.1.1. Lớp nông

- Da, tổ chức tế bào dưới da: da ở đây có nhiều lông và tổ chức tế bào dưới da liên tiếp với tổ chức tế bào dưới da ở bìu, ở dương vật và ở bụng.
- Mạc đáy chậu nông: ngay dưới da và phủ mặt dưới các cơ nông:
  - + Trước: liên tiếp với lớp thớ trun của dương vật.
  - + Hai bên: dính vào ngành ngòai mu.
  - + Sau: lật lên cơ ngang nông để tiếp nối với lá dưới của cân đáy chậu giữa.

- Các cơ cương:

+ Cơ ngồi hang: là một cơ bám ở ụ ngồi và ngành ngồi mu, ôm quanh 3 mặt của vật hang và dính vào màng trắng của vật đó. Tác dụng làm cương dương vật do đè ép lên vật hang làm lượng máu chảy về từ vật hang chậm lại.

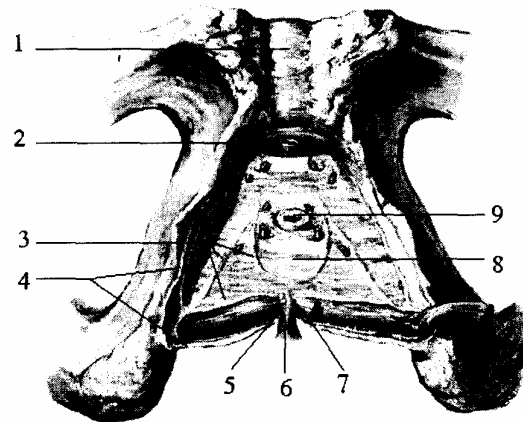
+ Cơ hành hang: từ trung tâm gân đáy chậu và đường giữa hạp thành một máng để cho phần đầu của vật xóp nằm trên. Một số sợi đến bám vào mạc hoành niệu dục dưới, một số sợi đến bám vào vật xóp và một số sợi vòng mãi lên mặt trên của dương vật để dính vào các thớ của cơ bên đối diện và mạc sâu của dương vật, bó này gọi là cơ Houston. Cơ Houston có tác dụng làm cương dương vật, tổng những giọt nước tiểu hay tinh dịch cuối cùng ra khỏi niệu đạo.

+ Cơ ngang nông: cũng như cơ ngang sâu là một cơ đi từ ngành ngồi mu tới đường giữa bám vào trung tâm gân đáy chậu.

Ba cơ trên tạo nên tam giác ngồi hành, trong đó có các bó mạch thần kinh đáy chậu nông:

- Các tạng cương: gồm có vật xóp và vật hang.

1. Khớp mu
2. TM mu sâu dương vật
3. Mạc bọc
4. Mạc kết hợp sau hoành niệu dục
5. Trung tâm gân đáy chậu
6. Cơ thắt ngoài hậu môn
7. Cơ ngang đáy chậu nông
8. Mạc dưới hoành niệu dục
9. Niệu đạo



**Hình 3.56.** Hoành niệu dục - khoang đáy chậu nông ở nam

### 2.1.2. Lớp giữa

Gồm có cân đáy chậu giữa và các cơ nằm trong cân đó:

- Cân đáy chậu giữa gồm 2 lá dính vào nhau ở trước và sau, hình tam giác:

+ Hai cạnh bên dính vào xương mu và ngành ngồi mu.

+ Cạnh sau đi theo đường liên ụ ngồi, liên quan với các cơ ngang và dính ở giữa vào nút thớ trung tâm đáy chậu.

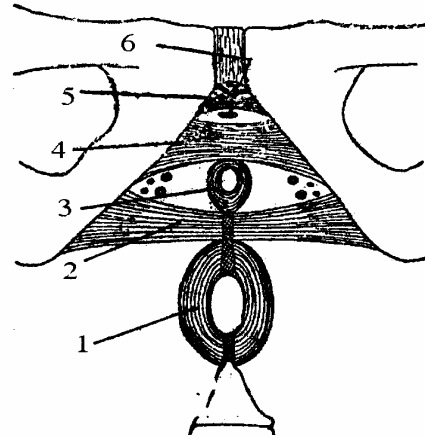
Cân đáy chậu giữa chỉ có ở đáy chậu trước. Có niệu đạo đoạn màng đi qua. Giữa 2 lá cân này có:

- Cơ thắt ngoài niệu đạo (cơ thắt vân): từ mặt trong ngành dưới xương mu các thớ cơ chạy ra trước và sau niệu đạo, rồi đan lẫn vào các thớ sợi bên đối diện. Cơ thắt ngoài niệu đạo có tác dụng tổng các giọt nước tiểu hay tinh dịch cuối cùng ra khỏi niệu đạo. Ở trước các thớ dính vào mặt trên các mảnh ngang, ở sau các thớ đi tới hậu môn

và tạo nên cơ trực tràng niệu đạo.

- Cơ ngang sâu: bám vào mặt trong ngành xương ngồi tới bám vào trung tâm gân đáy chậu. Trong cơ có các tuyến hành niệu đạo. Chức năng giúp cố định trung tâm gân đáy chậu, co thắt niệu đạo màng và co bóp tuyến hành niệu đạo.

1. Cơ thắt hậu môn
2. Cơ ngang sâu
3. Cơ thắt van niệu đạo
4. Dây chằng ngang
5. Dây chằng cung
6. Tĩnh mạch mu sâu

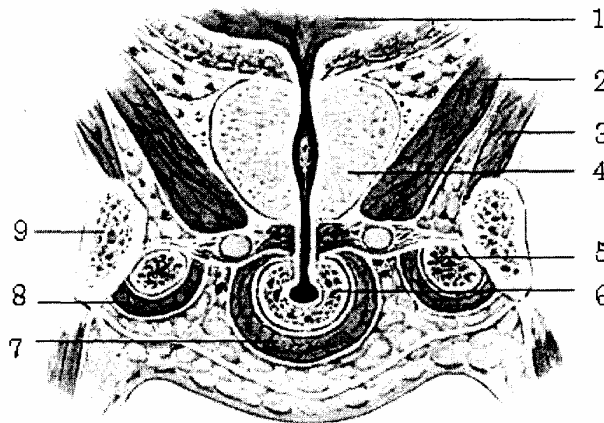


**Hình 3.57.** Hoàn niệu dục - khoang đáy chậu giữa ở nam

**2:l.3. Lớp sâu (chung cho cả đáy chậu trước và đáy chậu sau)**

- Hoàn chậu hông: do cơ nâng hậu môn và cơ ngồi cụt tạo nên.
- Cân đáy chậu sâu: là 1 cân dầy phủ trên hoành cơ chậu hông.
- Khoang chậu hông dưới phúc mạc: nằm giữa hoành cơ với cân sâu và phúc mạc, trong khoang có 2 mảnh cùng háng chia làm 3 khu:
  - + Khu giữa là khu tạng: gồm có bàng quang, sinh dục, trực tràng.
  - + Hai khu bên là 2 khu mạch thần kinh chậu hông, riêng khu tạng lại có các vách ngang chia khu tạng làm các ô nhỏ lần lượt từ trước ra sau: khoang trước bàng quang (khoang Reitzius) - khoang bàng quang - khoang sau bàng quang - khoang trực tràng và khoang sau trực tràng. Trong đó khoang trước bàng quang và khoang sau trực tràng nơi hay xảy ra nhiều bệnh lý.

1. Bàng quang
2. Cơ nâng hậu môn
3. Cơ bịt trong
4. Tuyến tiền liệt
5. Vật hang
6. Vật xóp
7. Cơ hành xóp
8. Cơ ngồi hang
9. Ngành ngồi mu



**Hình 3.58.** Thiết đồ cắt đứng ngang qua hoành niệu dục nam

## • Ở NỮ GIỚI

Đáy chậu trước từ nông vào sâu cũng tương tự các lớp như ở nam. Tuy nhiên vì có chứa phần dưới âm đạo và cơ quan sinh dục ngoài nên một số cấu trúc có khác với nam, đặc biệt là các cơ.

- Lớp nông:

+ Cũng có các tạng cương và cơ cương nhưng nhỏ hơn ở nam, hành xấp và cơ hành hang bị tách làm đôi bởi âm đạo. Hành xấp được gọi là hành tiền đình.

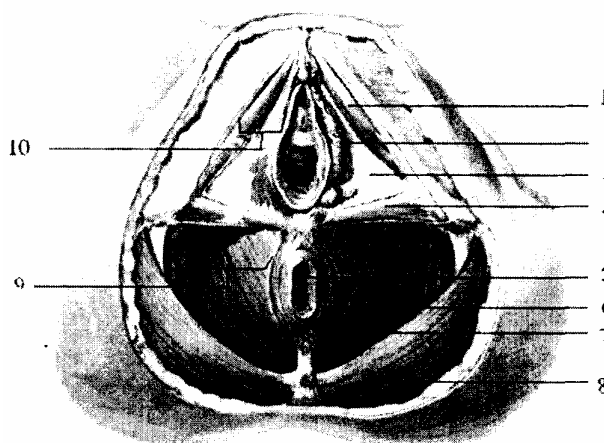
+ Cơ hành hang hay cơ khít âm môn từ trung tâm gân đáy chậu chạy dọc ra trước vòng quanh phần dưới âm đạo, bao quanh hành tiền đình rồi bám tận 1 phần vào xương mu, 1 phần vào gốc và lưng âm vật có tác dụng làm khít âm đạo.

- Lớp giữa:

+ Cơ ngang sâu kém phát triển so với nam và bị chia đôi bởi âm đạo. Gồm các sợi bám vào mặt trong ngành ngồi mu, một số sợi vòng phía sau bám vào trung tâm gân đáy chậu; một số sợi vòng phía trước bám vào thành bên âm đạo giúp cố định trung tâm gân đáy chậu

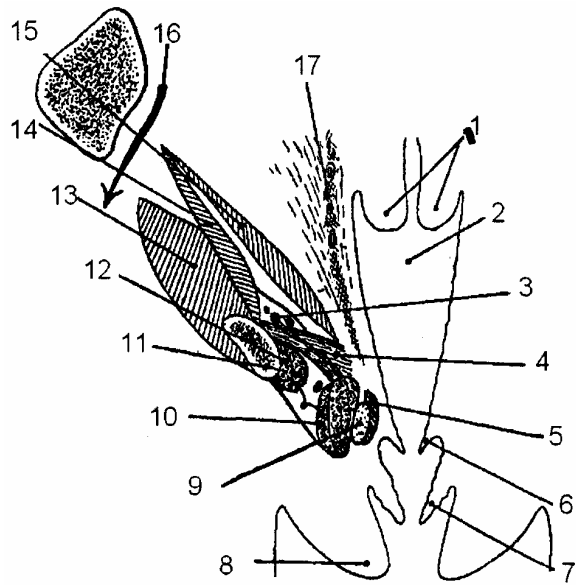
+ Cơ thắt niệu đạo từ mặt trong ngành dưới xương mu đa số sợi tới bám vào thành bên âm đạo, chỉ có một số ít sợi đi ra trước niệu đạo và đi giữa niệu đạo - âm đạo

1. Cơ ngồi hang
2. Hành tiền đình
3. Mạc dưới hoành niệu dục
4. Cơ ngang đáy chậu nông
5. Hậu môn
6. Cơ thắt ngoài hậu môn
7. Cơ nâng hậu môn
8. Cơ môn to
9. Hồ ngồi trực tràng
10. Khoang đáy chậu nông



**Hình 3.59.** Hoành niệu dục - khoang đáy chậu nông ở nữ

1. Cổ tử cung
2. Âm đạo
3. ĐM then trong
4. Cơ ngang sâu
5. Cơ khít âm môn
6. Màng trinh
7. Môi bé 8. Môi lớn
9. Tuyến bartholin
10. Cơ hành hang
11. Cơ ngồi hang
12. Vật hang
13. Cơ bịt ngoài
14. Cơ bịt trong
15. Cơ nâng hậu môn
16. Rãnh bịt
17. Mảnh cùng mu



**Hình 3.60.** Hoàn niệu dục - khoang đáy chậu giữa ở nữ

## 2.2. Đáy chậu sau

Đáy chậu sau hay vùng hậu môn gồm phần cuối trực tràng, ống hậu môn, cơ thắt ngoài hậu môn, cơ nâng hậu môn, cơ cụt. Là một vùng kín và chắc.

### 2.2.1. Lớp nông

- Da và hậu môn. Da dày ở ngoài rìa xung quanh, nhưng mỏng dần khi tới gần hậu môn.

- Tổ chức dưới da: có nhiều mạch thần kinh thuộc hệ thống đáy chậu nông. Tổ chức dưới da liên tiếp với tổ chức tế bào mỡ của trực tràng.

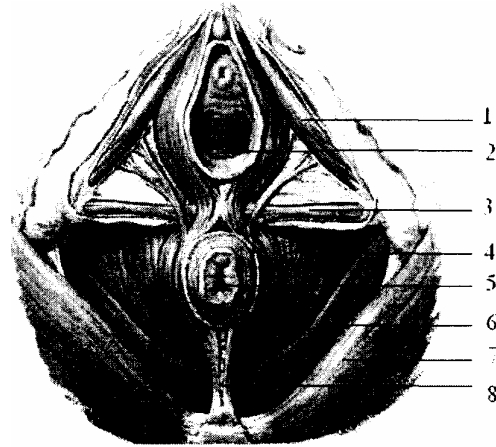
- Cơ thắt ngoài hậu môn: là một cơ vân vòng xung quanh ống hậu môn được chia làm 3 phần có chức phận co thắt ống hậu môn.

+ Phần dưới da vòng quanh phần thấp nhất của ống hậu môn, các sợi của phần này đan lẫn vào nhau ở phía trước và phía sau ống hậu môn.

+ Phần nông ở sâu hơn phần dưới da, phía sau bám vào đỉnh xương cụt, phía trước bám vào trung tâm gân đáy chậu.

+ Phần sâu bao quanh phần trên ống hậu môn, phía sau các sợi đan lẫn vào cơ mu trực tràng, phía trước có một số sợi bám vào trung tâm gân đáy chậu.

1. Cơ ngồi hang
2. Âm đạo
3. Cơ ngang dây chậu hông
4. Cơ nâng hậu môn (phần mu cụt)
5. Hậu môn
6. Cơ nâng hậu môn (phần chậu cụt)
7. Cơ môn to
8. Dây chằng hậu môn cùng cụt



**Hình 3.61.** Cơ thắt ngoài hậu môn

### 2.2.2. Lớp giữa

Có hai hố ngồi trực tràng: là hai hố ở hai bên trực tràng và ở dưới cơ nâng hậu môn.

Giới hạn hố ngồi trực tràng:

- Thành trong: được tạo nên bởi cơ nâng hậu môn, cơ ngồi cụt và cơ thắt ngoài hậu môn.

- Thành ngoài: là mặt trong của ụ ngồi, có cân cơ bịt trong phủ lên trên nhu mô cái đệm.

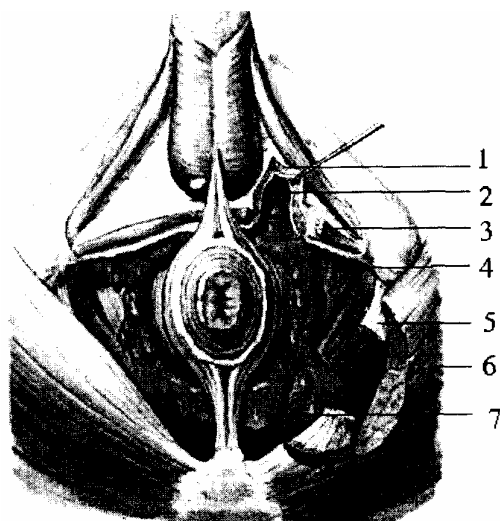
- Thành dưới: là da, và không có cân phân cách giữa hố và da.

- Đầu trước (ngách trước): rất hẹp, dưới cơ nâng, ở trên tầng giữa của đáy chậu trước tới tận xương mu. Trong ngách có mạch thẹn trong và dây thần kinh mu của dương vật hay âm vật.

- Đầu sau (ngách sau) lách dưới cơ môn to, đầu sau của hai hố ngăn cách nhau bởi đường thớ hậu môn cụt

- Các thành phần đựng trong hố ngồi trực tràng: chứa nhiều tổ chức mỡ nhão, dễ bị phá huỷ, nên một khi viêm mủ, hố lâu đầy và dễ dò. Trong hố có dây thần kinh hậu môn và bó mạch trực tràng dưới.

1. Hoành niệu dục
2. Ngách trước hố ngồi trực tràng
3. Cơ ngang đáy chậu nông
4. Mủ trong hố ngồi trực tràng
5. Dây chằng cùng ụ ngồi
6. Cơ mông lớn
7. Ngách sau hố ngồi trực tràng



**Hình 3.62.** Hố ngồi trực tràng

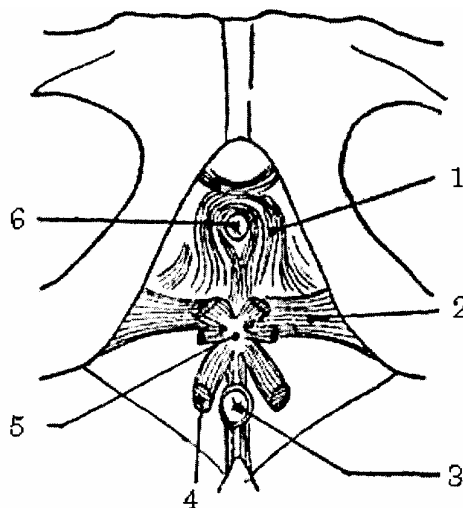
### 3. NÚT ĐÁY CHẬU

Đáy chậu trước và đáy chậu sau có chung nhiều điểm như ở cơ nâng và hố ngồi trực tràng và cùng chung một hệ thống mạch thần kinh. Đáy chậu trước và sau lại còn xít chặt vào nhau bởi các nút: nút nông và nút sâu.

#### 3.1. Nút đáy chậu nông

Được tạo nên bởi 2 cơ ngang nông, cơ thắt vân hậu môn và đường thớ hành hậu môn tụm lại (do 2 cơ hành hang khi dính vào nhau tạo nên).

1. Cơ thắt van niệu đạo.
2. Cơ ngang sâu
3. Hậu môn
4. Cơ thắt hậu môn
5. Nút thớ trung tâm
6. Niệu đạo



**Hình 3.63.** Nút thớ trung tâm đáy chậu

#### 3.2. Nút đáy chậu sâu

Do mảnh treo, cơ trực tràng niệu đạo, cơ ngang sâu và bó trước của cơ nâng hậu môn tạo nên.



Nhưng thực tế 2 nút trên rất khó tách ra. Vì vậy gọi là nút thớ trung tâm đáy chậu.

Các cơ hậu môn tạo nên đường thớ hậu môn cut.

Các cơ hành hang tạo nên đường thớ hậu môn hành ở nam giới và đường thớ hậu môn âm đạo ở nữ giới.

Nút thớ trung tâm của đáy chậu là điểm tựa của các cơ cương và cơ thắt, khi các cơ này co làm cho nút rắn lại và vồng lên có ảnh hưởng tới tạng các vật cương.

### **3.3. Áp dụng**

Cắt nút thớ trung tâm đáy chậu để đi vào các tạng sau bàng quang và túi cùng Douglase. Đặc biệt áp dụng cắt tầng sinh môn trong sản khoa ở một số trường hợp đẻ khó.

# Chương 4

## GIẢI PHẪU HỆ THẦN KINH

### ĐẠI CƯƠNG THẦN KINH

Tính chịu kích thích và đáp ứng các kích thích là một trong những đặc tính cơ bản của chất sống. Nhận kích thích từ môi trường và đáp lại bằng những phản ứng thích hợp. Mỗi liên hệ đó ở động vật đa bào cao cấp và ở người được thực hiện nhờ hệ thần kinh.

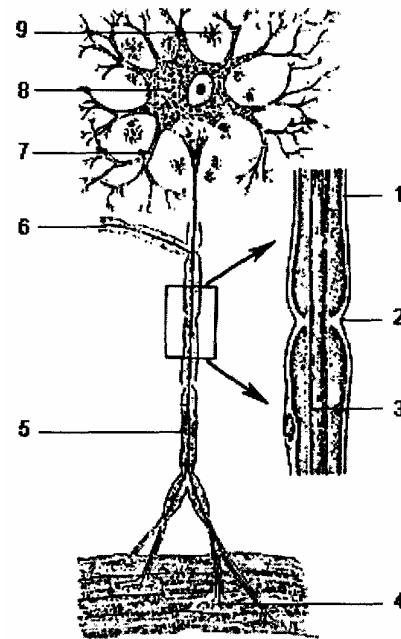
Hệ thần kinh cai quản mọi hoạt động, một mặt làm cho các bộ phận bên trong hoạt động thống nhất và hợp tác chặt chẽ. Mặt khác làm cho cơ thể liên hệ và đồng nhất được với môi trường, mà cơ thể sống và phát triển. Thần kinh tiếp thu các kích thích và có các phản ứng thích nghi.

### 1. CẤU TẠO VÀ HOẠT ĐỘNG CỦA HỆ THẦN KINH

Thần kinh hoạt động do sự nối tiếp giữa neuron này với neuron khác, lập thành các cung phản xạ.

#### 1.1 Neuron thần kinh

1. Bao Schwann
2. Thắt Ran vier
3. Sợi trục
4. Cục tận cùng
5. Sợi thần kinh
6. Nhánh bên của sợi trục
7. Nhánh gai
8. Tế bào Niss
9. Tế bào TK đậm



**Hình 4.1.** Neuron chính thức

Mỗi neuron gồm một thân tế bào và các sợi thần kinh.

- Thân neuron thần kinh: Tạo lên những thành phần cơ bản của chất xám, thần kinh trung ương nơi tiếp nhận và phát ra các xung động thần kinh.

- Sợi thần kinh: gồm các nhánh cành (thụ giác) và một nhánh trục (trục giác) dẫn truyền các xung động thần kinh. Nhánh cành có nhiều tua gai; nhánh trục không có tua

gai. Tất cả những sợi có cùng chức phận tạo thành các bó dẫn truyền.

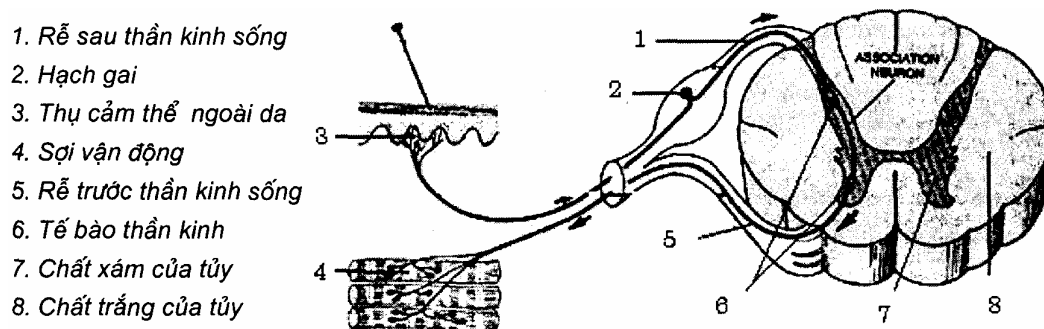
## 1.2. Cung phản xạ

Theo Setchenov và paplov: cơ sở hoạt động của hệ thần kinh là cung phản xạ, mỗi hưng phần thần kinh xuất hiện ở một nơi nào đó, truyền theo các đuôi neuron liên tiếp từ neuron này đến neuron khác.

Trong sự tiếp nối đó, mỗi neuron là một chặng dẫn truyền, các chặng tiếp nhau tạo nên các cung phản xạ, có hai loại cung phản xạ thần kinh.

- Cung phản xạ đơn giản: ít nhất có hai neuron. Một neuron nhận kích thích truyền về trung ương để phân tích và một neuron hiệu ứng, truyền phản ứng thích hợp tới cơ quan ngoại vi.

- Cung phản xạ phức tạp: trong đời sống con người, thường là những phản xạ phức tạp, cung này ít nhất có ba neuron. Một neuron cảm thụ nhận cảm giác từ ngoại vi về theo đường hướng tâm (đường cảm giác), một neuron liên hợp và một neuron hiệu ứng theo đường li tâm (đường vận động) cho con người những phản ứng thích hợp trước các kích thích của môi trường sống.



Hình 4.2. Cung phản xạ của tủy

## 2. PHÔI THAI CỦA HỆ THẦN KINH

### 2.1. Sự phát triển chủng loại

- Sinh vật đơn bào: amibe chưa có hệ thần kinh.
- Xoang tràng: sứa có thần kinh hình mạng lưới.
- Giun sán: có hạch thần kinh.
- Cá: có ống thần kinh.
- Động vật có xương sống có thêm bọng thị giác (loài lưỡng thê).
- Động vật có xương sống cao cấp: thêm bọng khứu giác phát triển.
- Ở người: thời kỳ phôi thai cũng có thần kinh hình ống, có ba bọng não, nhưng phần phát triển mới nhất là vỏ não.

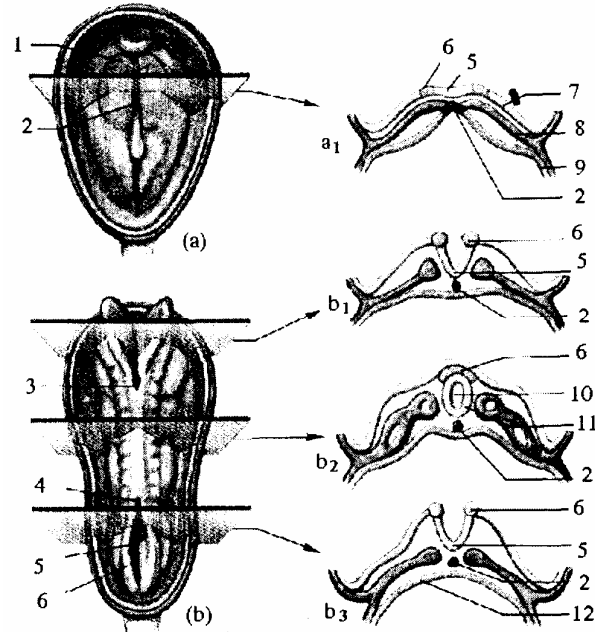
### 2.2. Phôi thai thần kinh ở người

#### 2.2.1. Sự hình thành ống thần kinh

Về phôi thai học, các cơ quan trong cơ thể được hình thành từ ba lá thai: nội bì,

trung bì và ngoại bì. Hệ thần kinh được phát triển từ lớp mô ngoại bì ở phía lưng của bào thai. Ở đó trên đường dọc giữa có một chỗ dầy trông như một giải, giải này lõm xuống thành rãnh (hay máng) rồi hai mép của rãnh này khép lại thành một ống (ống tủy) ống tủy tách khỏi lớp mô ngoại bì và chui vào sâu ở sau cung của các đốt sống, khi cung khép lại thì tủy sống nằm trong ống sống.

1. Tấm thần kinh
2. Tấm sống lưng
3. Lỗ thần kinh sọ
4. Lỗ thần kinh dưới
5. Rãnh thần kinh
6. Cạnh thần kinh
7. Bề mặt ngoài bì
8. Trung bì
9. Thành túi noãn
10. Lỗ thần kinh
11. Ống thần kinh
12. Thành bên trái của noãn



**Hình 4.3.** Sơ đồ phát triển phôi thai hệ thần kinh (cắt ngang phôi: a. phôi 18 ngày; b. phôi 22 ngày)

### 2.2.2. Đặc điểm của ống tủy

#### \* Hình thể

Ống tủy có hình trụ dẹt và có 4 thành:

- 2 thành bên dày.
- 1 thành lưng mỏng gọi là tấm lưng.
- 1 thành bụng gọi là tấm bụng.

Mỗi thành bên có một rãnh chia làm 2 phần: phần trước thuộc thành bụng, phần sau thuộc thành lưng.

#### \* Chức năng

- Chất xám thành lưng là phần cảm giác.
- Chất xám thành bụng là phần vận động.

Giữa 2 thành là phần thực vật và ống tâm tủy chứa dịch não tủy.

#### \* Kích thước:

Ống tâm tủy không đều nhau.

Phần ở dưới nằm trong ống sống tạo thành tủy sống

Phần ở trên nằm trong hộp sọ phát triển thành não bộ có 3 chỗ phình gọi là 3 bọng não (bọng não trước, bọng não giữa và bọng não sau). Như vậy hệ thần kinh trung ương gồm hai phần:

- Não phát sinh từ các bọng não.
- Tủy sống là phần còn lại của ống tủy ở phía sau các bọng não.

Ba bọng não phát triển không đều và ngay trong một bọng thì thành lưng cũng phát triển nhanh hơn thành bụng. Hơn nữa các bọng não phải bẻ gập để thích ứng với xương sọ, có 3 chỗ bẻ gập (*ở vùng chẩm, ở hậu não và ở trung não*).

Hậu não (*bọng não sau*) tạo ra hành não, cầu não và tiểu não, đồng thời xuất hiện các cơ quan thính giác, thăng bằng và các trung khu phụ trách các tạng, các trung khu chuyên hoá.

Trung não phát triển tương đối ít hơn, do có cơ quan thị giác

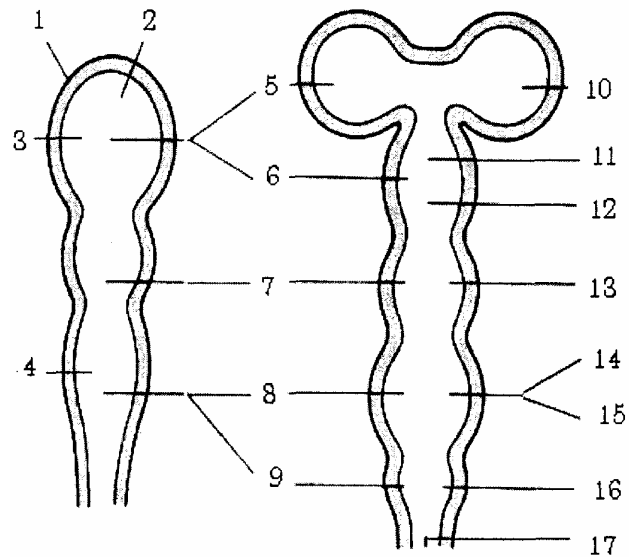
Tiền não phát triển nhanh và mạnh hơn tất cả các bộ phận khác của não để trở thành gian não và đoạn não, vỏ đại não là sản phẩm mới nhất và đó là phần cao cấp nhất của hệ thần kinh. Ống tâm tủy ở giữa hành, cầu và tiểu não tạo thành não thất IV. Phần trong trung não là cống Sylvius, phần nằm trong gian não là não thất III và trong hai bán cầu đại não tạo thành hai não thất bên.

### **2.3. Các màng thần kinh**

Não và tủy sống là hệ thống thần kinh trung ương không những có một cơ cấu cao nhất và một chức phận phức tạp, mà mức phân hoá của các tế bào cũng đạt tới mức cao độ vì thế nó được bảo vệ hơn cả mọi cơ quan. Ngoài ống sống và hộp sọ tủy được bao bọc bởi 3 lớp màng (*màng cứng, màng nhện, màng mềm*).

Giữa xương với màng cứng và giữa các màng với nhau, còn có các khoang để làm giảm nhẹ các va chạm. Đặc biệt khoang dưới nhện (*giữa màng nhện và màng mềm*) có dịch não tủy khoang này thông với các não thất ở thành sau não thất IV, nếu các lỗ này bị tắc sẽ gây ứ dịch não tủy làm tăng áp lực nội sọ.

1. Thành của bong não nguyên thủy
2. Khoảng của bong não nguyên thủy
3. Bong não trước
4. Bong não sau
5. Đoạn não
6. Gian não
7. Bong não giữa
8. Não sau
9. Não dưới
10. Bán cầu đại não (buồng NT bên)
11. Đồi thị
12. Vùng dưới đồi thị (buồng NT ba)
13. Trung não (cống syvius)
14. Cầu não
15. Tiểu não (buồng NT bốn)
16. Hành não
17. Tủy sống



**Hình 4.4.** Sơ đồ phát triển phôi thai của não và các não thất

### 3. SỰ PHÂN CHIA HỆ THẦN KINH

#### 3.1. Về phương diện chức năng

Hệ thần kinh được chia làm hai phần.

##### 3.1.1. Phần có tính động vật

Thần kinh trung ương (*não tủy*) và thần kinh ngoại biên (*các dây thần kinh sọ và các dây thần kinh sống*) cai quản các cơ vân ở đầu, mặt, thân, tứ chi và một vài phủ tạng (*lưỡi, hậu, thanh quản*). Nhờ có phần này mới có các cử động, cảm giác và cơ thể mới liên hệ được với thế giới bên ngoài.

##### 3.1.2. Phần có tính thực vật

Giao cảm và phó giao cảm cai quản các nội tạng (*tuần hoàn, tiêu hoá, hô hấp, tiết niệu, sinh dục và các tuyến*) và các cơ trơn, hoạt động ngoài ý muốn. Cách phân loại đó chỉ là giả thiết, hẹp hòi vì hai phần không thể tách rời nhau cả về hình thái và chức phận và đều chịu ảnh hưởng của vỏ não.

Dựa trên cơ sở học thuyết duy vật của Setcherov và Pavlov có thể nói rằng vỏ đại não là cơ sở vật chất cho sự hoạt động của thần kinh cao cấp “*ý thức và tư tưởng con người đều là sản phẩm của não*” Setchenov là người đầu tiên nói rằng: “*Mọi hành vi có ý thức hay vô ý thức đều là phản xạ, cho nên hoạt động của đại não cũng là phản xạ, nó không có gì huyền bí và có thể phân tích đúng theo các phương pháp sinh lý học được*”.

Khi Paclov phát hiện được phản xạ có điều kiện, thì có đủ cơ sở khoa học chính xác để nghiên cứu bằng các thí nghiệm phần lớn hoặc toàn bộ hoạt động của thần kinh cao cấp.

### **3.2. Về phương diện phân bố**

Cũng có thể chia hệ thần kinh làm 2 phần:

#### **3.2.1. Phần nằm trong hộp sọ và ống sống**

Là phần thần kinh trung ương (*não và tủy sống*).

#### **3.2.2. Phần tạo nên bởi các dây thần kinh**

Nối thần kinh trung ương với các phần cơ thể gọi là thần kinh ngoại biên và có các hạch thần kinh nằm trên đường đi của các dây thần kinh. Thần kinh ngoại biên gồm 12 đôi dây sọ não và 32 đôi dây thần kinh sống tách ra ở hai bên.

# TỦY SỐNG (TỦY GAI)

## 1. ĐẠI CƯƠNG

Tủy Sống là một phần của thần kinh trung ương, nằm ở trong ống sống (*tủy sống chỉ chiếm độ 3/5 thiết diện của ống sống*) cho nên ở giữa ống sống và tủy sống còn cách nhau 1 khoang trong khoang này có chứa dịch não tủy, các tổ chức mỡ và các búi tĩnh mạch.

## 2. GIỚI HẠN VÀ KÍCH THƯỚC

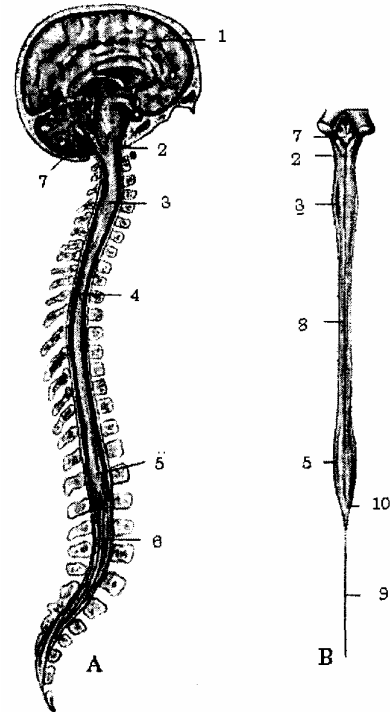
Trên tủy sống liên tiếp với hành não ngang cung đốt đội.

Dưới tận hết bằng nón cùng ngang đốt sống thắt lưng II. Ở đỉnh nón cùng có dây thần kinh cùng giữa (*di tích của tủy bị cắt cỗi*), dây này kéo dài tới tận xương cụt.

Từ đốt sống thắt lưng 2 trở xuống chỉ có màng tủy cứng và một bó thần kinh gọi là “đuôi ngựa” nằm trong nước não tủy. Vì vậy người ta thường chọc dò nước não tủy ở giữa khoang liên đốt L<sub>III</sub>-L<sub>IV</sub>. Hoặc giữa khoang L<sub>IV</sub>-L<sub>V</sub>.

Về kích thước: tủy sống dài 42 - 45 cm (nam dài hơn nữ 2 - 3 cm), rộng khoảng 1 cm, trọng lượng khoảng 26 - 28 gr.

1. Não bộ
  2. Hành tủy
  3. Phình cổ
  4. Ống sống
  5. Phình thắt lưng
  6. Bó sợi thần kinh đuôi ngựa
  7. Buồng não thất IV
  8. Rãnh giữa sau
  9. Sợi thần kinh tận cùng
  10. Nón tủy cùng
- A. Nhìn nghiêng  
B. Nhìn thẳng



**Hình 4.5.** Tủy sống

Nếu nhìn nghiêng: tủy sống như một thân cây, cong theo chiều cong của ống sống, có màu trắng xám, tủy sống dẹt theo chiều trước sau. Tủy sống có nhiều đoạn không nằm đúng giữa ống sống. Nghĩa là không chạy đúng theo các đoạn cong của ống sống mà chạy theo đường ngắn nhất theo các dây cung của các đoạn cong. Nếu



nhìn thẳng từ trên xuống tủy sống có hai chỗ phình: một chỗ phình ở vùng cổ tương ứng với đám rối thần kinh cánh tay. Một chỗ phình thắt lưng ứng với đám rối thần kinh thắt lưng.

Tủy có 4 mặt: trước, sau và 2 bên.

### 3.1. Mặt trước

- Rãnh giữa trước: rãnh này sâu rộng có màng nuôi lách vào. Tuy vậy rãnh không tới chất xám, mà cách chúng bởi mép trắng trước.

- Hai rãnh bên trước: cách rãnh giữa độ 2 - 3 mm là nơi có các rễ trước (*vận động*) của dây thần kinh sống thoát ra.

- Phần tủy nằm giữa hai rãnh trên gọi là cột trước.

### 3.2. Mặt sau

- Rãnh giữa sau: rãnh này nông, nó chỉ là một vết hằn và qua một vách giữa liên quan với chất xám.

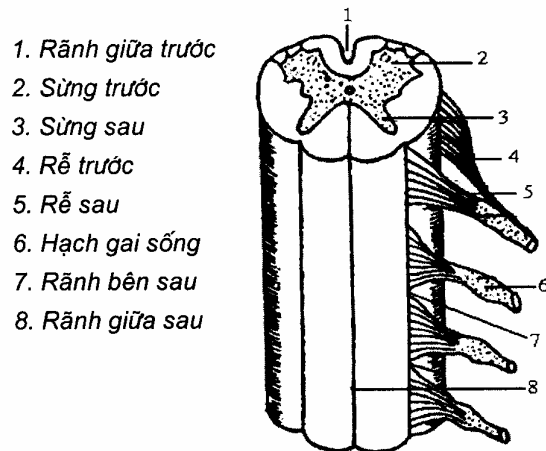- Hai rãnh bên sau: có các rễ sau (*rễ cảm giác*) của dây thần kinh sống thoát ra.

- Phần nằm giữa hai rãnh trên gọi là cột sau.

Ngoài ra, ở phần tủy cổ và ngực trên còn có rãnh trung gian sau chia cột sau ra làm 2 bó: bó thon (bó goll) ở trong và bó chiêm (bó burdach) ở ngoài.

### 3.3. Hai mặt bên

Còn gọi là cột bên được giới hạn bởi rãnh bên trước và bên sau.



1. Rãnh giữa trước
2. Sừng trước
3. Sừng sau
4. Rễ trước
5. Rễ sau
6. Hạch gai sống
7. Rãnh bên sau
8. Rãnh giữa sau

Hình 4.6. Mặt sau tủy sống

## 4. HÌNH THỂ TRONG VÀ CẤU TRÚC

### 4.1. Hình thể trong

Trên thiết đồ cắt ngang tủy sống ta thấy

#### 4.1.1. Hai rãnh giữa trước và sau cùng với vách giữa chia tủy làm đôi

Từ đáy rãnh trước tới đầu vách có một mảnh gọi là mép. Mép ở chỗ chất trắng

gọi là mép trắng, mép ở chỗ chất xám gọi là mép xám.

#### 4.1.2. Ống tâm tủy (*canalis centralis*)

Là một ống nhỏ (*khẩu kính 2/10 mm, ở các dưới nón cùng ống tâm tủy phình ra còn gọi là “thắt cùng” của tủy*). Đi từ não thất IV xuống tận nửa trên dây cùng. Ống ở giữa tủy, chứa dịch não tủy.

### 4.2. Cấu trúc

Tủy được cấu tạo bởi chất xám và chất trắng, ứng với hai chức năng dẫn truyền và phản xạ ở tất cả các đoạn của tủy, hai chất này được phân phối khá đều đặn, ít có thay đổi.

#### 4.2.1. Chất xám (*substantia grisea*)

Bản chất là những thân neuron và những sợi thần kinh không có mỡ Myelin bao bọc. Trên thiết đồ ngang, chất xám có hình chữ H (*hay con bướm*). Gồm có một mép xám và 3 sừng ở mỗi bên:

##### a. Mép xám:

Là phần nằm ngang ở giữa, cách đáy rãnh giữa trước bởi mép trắng trước và chạm vào vách giữa ở phía sau.

Giữa mép xám có ống tâm tủy, ống này chia mép xám làm 2 phần:

- Phần trước là mép xám trước.
- Phần sau là mép xám sau.

Phần chất xám xung quanh ống tủy có tính chất trong đặc biệt và được gọi là “*chất keo trung tâm*”.

##### b. Sừng trước (*cornu anterius*)

Là sừng vận động to và ngắn, sừng này có 2 nhân: nhân trước trong và nhân trước ngoài, từ đó tách ra các rễ trước của dây thần kinh sống.

- Nhân trước ngoài: tới các cơ vận ở cổ, ngực, bụng, tứ chi.
- Nhân trước trong: tới các cơ vận bao quanh cột sống

Ngoài ra ở tủy còn có một nhân của dây sọ XI - dây gai.

##### c. Sừng sau (*cornu posterius*):

Sừng sau hay sừng cảm giác hẹp và dài, ở đầu sừng có lớp xóp Waldayer và chất keo Rolando. Có cột nhân keo và cột bọt chích (thấy rõ ở đoạn tủy C<sub>III</sub> - L<sub>II-III</sub>). Từ các cột nhân trên, các rễ sau của dây thần kinh sống thoát ra. Rễ này lúc ra khỏi tủy thì qua một mảnh chất trắng viền ở quanh sừng, gọi là vùng viền (vùng Lissauer).

##### d. Sừng bên (*cornu laterale*):

Là sừng thực vật, chỉ thấy rõ ở phần trên của tủy sống lưng. Sừng bên có cột nhân bên. Ở phía sau sừng bên có các sợi tách ra từ chất xám nối với nhau thành mạng gọi là chất lưới (*sừng bên được coi như 1 phần sừng trước*).

##### e. Về chức phận:

Khu trước (sừng trước) hay sừng vận động.

Khu giữa (mép xám) gồm các nhân bên tạo nên khu giao cảm (*có ở tủy sống ngực*):

- Nhân trước bên vận động cơ trơn (*vận tạng*).
- Nhân sau bên cảm giác (*khu cảm tạng*).
- Khu sau (*sừng sau*) hay sừng cảm giác:
- Chất keo cảm giác da và lông.
- Cột Clacrke cảm giác bản thể không ý thức ở thân (*còn ở chi do nhân Bechterew ở đoạn cổ và đoạn cùng của tủy*).

#### 4.2.2. **Chất trắng (substantia thoa)**

Do các sợi dẫn truyền có bao myelin tạo thành các bó thần kinh bao quanh chất xám gồm hai nửa, mỗi nửa có 3 cột. Chất trắng có các bó vận động hay cảm giác (*ly tâm theo cột trước, hướng tâm theo cột sau và ở cột bên vừa hướng tâm vừa ly tâm*).

a. *Cột trước:*

- Bó tháp thẳng: ở dọc rìa rãnh giữa trước là bó vận động có ý thức.
- Bó tiền đình gai và bó trám gai, bó mái gai là các bó vận động không có ý thức (*thuộc hệ ngoại tháp trong các trạng thái đứng và thăng bằng khi cử động*).
- Một phần bó cung trước: cảm giác nông.

b. *Cột bên:*

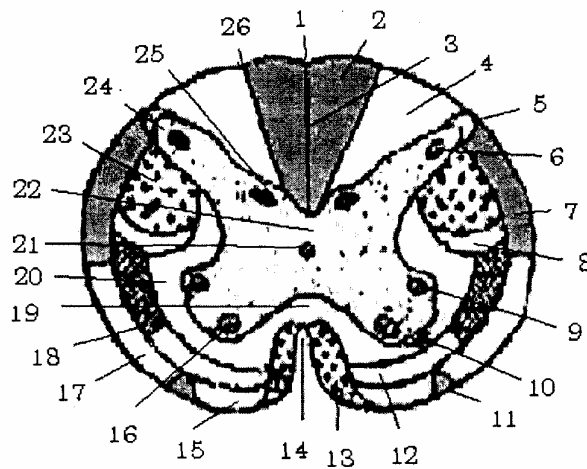
- Bó tháp chéo, vận động có ý thức, nằm cạnh sừng sau..
- Bó hồng gai, vận động không có ý thức nằm giữa bó tháp chéo và bó cung sau.
- Các bó gai lưới thị (*bó cung trước và cung sau*) cho cảm giác xúc giác thô sơ và đau, nóng lạnh.

Hai bó dẫn truyền cảm giác sâu không có ý thức:

- Bó tiểu não chéo (tiểu não trước - bó Gower)
- Bó tiểu não thẳng (tiểu não sau - bó Flechsig)

c. *Cột sau:* có 2 bó:

- Bó Goll (bó thon) ở cạnh vách sau, cảm giác sâu có ý thức ở chi dưới.
- Bó Burdach (bó chêm) ở ngoài bó Goll, cảm giác sâu có ý thức ở chi trên.



- |                         |                          |                      |
|-------------------------|--------------------------|----------------------|
| 1. Rãnh giữa sau        | 10. Bó mái gai           | 19. Mép trắng trước  |
| 2. Bó Goll              | 11. Bó trám gai          | 20. Bó căn bản bên   |
| 3. Vách giữa            | 12. Bó cung trước        | 21. Lỗ ống tâm tủy   |
| 4. Bó Burdach           | 13. Bó tháp thẳng        | 22. Mép xám sau      |
| 5. Vùng viền Lissauer   | 14. Rãnh giữa trước      | 23. Bó tháp chéo     |
| 6. Chất keo Rolando     | 15. Bó tiền đình gai     | 24. Lớp xốp Waldayer |
| 7. Bó tiểu não sau      | 16. Cột nhân trước trong | 25. Cột nhân Clacke  |
| 8. Bó hồng gai          | 17. Bó tiểu não trước    | 26. Rãnh trung gian  |
| 9. Cột nhân trước ngoài | 18. Bó cung sau          |                      |

**Hình 4.7.** Cấu trúc của tủy sống

## 5. CÁC DÂY THẦN KINH SỐNG, SỰ TƯƠNG QUAN CỦA TỦY VỚI CỘT SỐNG

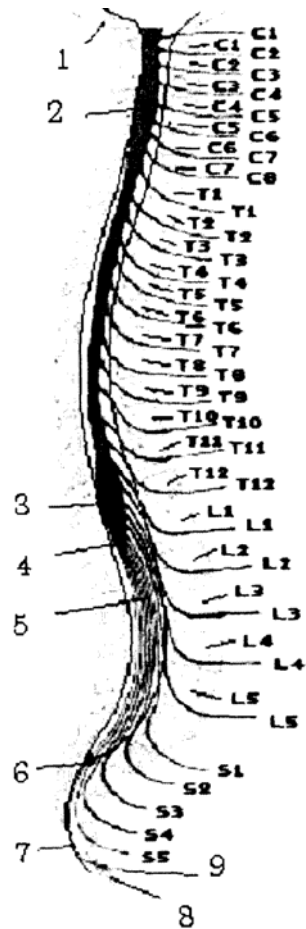
### 5.1. Các dây thần kinh sống

Có 31 đôi dây thần kinh sống mỗi dây được cấu tạo bởi 2 rễ tách ra từ 2 sừng trước và sau của tủy. Rễ trước vận động, rễ sau cảm giác (rễ sau có chỗ phình hình xoan nằm ngang gọi là hạch gai). Hai rễ chập lại (ở ngoài hạch gai) rồi chui qua lỗ ghép giữa các đốt sống tương ứng ra ngoài. Mỗi dây lại chia làm hai ngành:

- Ngành sau chi phối cơ và da ở lưng.

- Ngành trước tạo nên các đám rối thần kinh (*đám rối cổ, cánh tay, thắt lưng, cùng và đám rối thẹn*) và 12 đôi dây thần kinh liên sườn, chi phối cho da và cơ ở trước cổ, ngực, bụng và tứ chi.

1. Nền sọ
2. Phình tủy cổ
3. Phình tủy thắt lưng
4. Nón cùng
5. Bó sợi thần kinh đuôi ngựa
6. Túi cùng màng tủy cứng
7. Nhánh trong thần kinh cùng
8. Xương cụt
9. Thân kinh cụt



**Hình 4.8.** Sự tương quang giữa tủy sống và cột sống

## 5.2. Sự tương quan của tủy ống sống và dây thần kinh sống

Ống sống do các lỗ đốt sống ghép lại mà thành. Tủy sống là phần thần kinh trung ương nằm trong ống sống.

Ở thời kỳ bào thai, tủy sống tới hết chiều dài của ống sống về sau tủy phát triển ngắn hơn nên các dây thần kinh sống tách ra ở đoạn tủy cao hơn lỗ ghép tương ứng. Nên mỗi dây sống muốn thoát ra lỗ ghép tương ứng thì phải chạy chéo một đoạn trong ống sống, dây nào càng ở dưới đoạn chạy chéo càng dài. Vì vậy tổn thương của tủy không tương xứng với tổn thương ống sống.

Đầu đoạn tủy ngực liên quan với mỏm gai đốt C<sub>VII</sub>.

Đầu đoạn thắt lưng liên quan với mỏm gai đốt Th<sub>X</sub>

Đầu đoạn tủy cùng liên quan với mỏm gai đốt Th<sub>XII</sub>

Tủy sống tận hết ngang đốt thắt lưng L<sub>II</sub>.

Ở vùng cổ khi sờ thấy mỏm gai đốt sống, muốn biết khoanh tủy ở ngang mức đó thì cộng thêm 1.

Vùng ngực trên (Th<sub>I-V</sub>) thì cộng thêm 2.

Vùng ngực dưới (Th<sub>VI-X</sub>) thì cộng thêm 3.

Đất Th<sub>XI</sub> và khoảng liên gai ngay dưới liên quan với đoạn tủy của 3 đôi thất lưng III,IV,V.

Mỏm gai đốt Th<sub>XII</sub> và khoảng liên gai ngay dưới liên quan với nguyên ủy các đôi dây sống cùng.

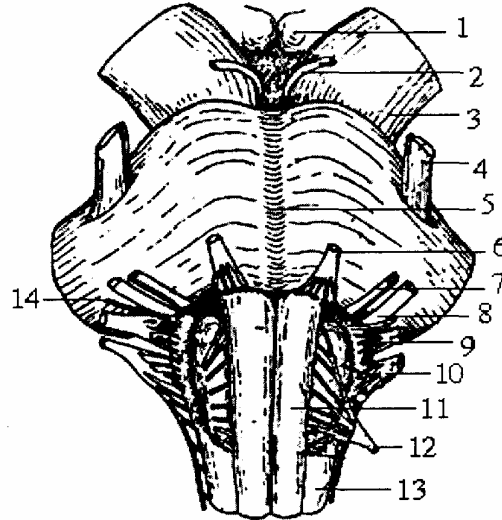
Biết được liên quan này và các tổn thương lâm sàng ở cột sống, có thể nhận định được đoạn tủy bị tổn thương.

## THÂN NÃO

Thân não là phần thần kinh trung ương tiếp theo tủy sống, chứa những trung khu thần kinh quan trọng và là nơi thoát ra của các dây thần kinh sọ não.

Thân não bao gồm: hành não, cầu não, trung não.

1. Củ ním vú
2. Dây thần kinh III
3. Cuống đại não
4. Dây thần kinh V
5. Rãnh nền
6. Dây thần kinh VI
7. Dây thần kinh VII VII'
8. Dây thần kinh VIII
9. Dây thần kinh X
10. Dây thần kinh XI
11. Tháp trước
12. Dây thần kinh XII
13. Cột trắng bên
14. Dây TK số IX



**Hình 4.9.** Hành não, củ não, trung não (nhìn trước)

### 1. HÀNH NÃO

Hành não (*meducla oblongata*) hay hành tủy do bong não sau tạo thành, là phần thấp nhất của thân não là nơi qua lại của các sợi thần kinh từ não bộ xuống và tủy sống lên. Hành não chứa nhiều trung khu thần kinh quan trọng (*hô hấp, nhịp tim, bài tiết, ho, nôn, mửa, hắt hơi, chớp mắt*). Là trung tâm của vận mạch và chuyển hoá và có cấu trúc phức tạp.

#### 1.1. Hình thể ngoài

- Phía dưới tiếp với tủy sống.
- Phía trên cách cầu não bởi rãnh hành cầu.

Dài 3 cm, đường kính trước sau 12 - 15 mm, ngang rộng 22 - 25 mm ở đầu trên và 10 - 12 mm ở đầu dưới. Trọng lượng của hành não chiếm 0,5% trọng lượng của não (6 - 7 gr).

Nhìn chung hành não chạy từ dưới lên và khi qua lỗ chằm thì gập ra trước thành một góc  $160^{\circ}$  nằm ở rãnh nền xương chằm. Nhưng tại lỗ chằm hành não chỉ chiếm 1/3 - 1/2 diện tích lỗ này.

Hành não có 4 mặt:

### 1.1.1. Mặt trước

Giống mặt trước của tủy sống nhưng rãnh giữa trước nông hơn ở đầu rãnh có lỗ manh (*foramen coecum*) hai bên rãnh có tháp trước (liên tiếp với 2 cột trước tủy sống).

### 1.1.2. Mặt bên

Tiếp với cột bên của tủy, lên trên phình to tạo thành trám hành (*oliva*) trám hành cùng tiểu não tham gia việc giữ thẳng băng cho cơ thể.

Rãnh bên trước trở thành rãnh trước trám, có các rễ của dây thần kinh XII thoát ra.

Rãnh bên sau thành rãnh sau trám có các rễ của 3 dây thần kinh IX, X, XI (từ trên xuống) thoát ra.

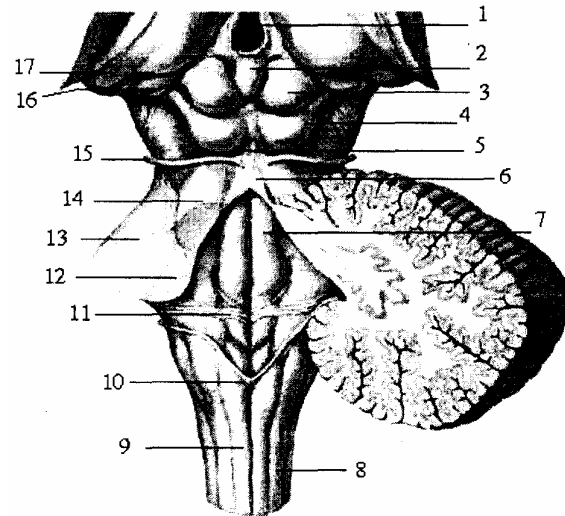
### 1.1.3. Mặt sau

Phía dưới giống tủy sống.

Phía trên vì có sự tạo thành não thất IV nên hai cột sau toạc rộng biến thành đôi cuống tiểu não dưới và tấm lưng dẫn mỏng thành màng mái dầy não thất ở phía sau. Cuống tiểu não dưới có một rãnh chia làm hai phần.

- Phần trong là tháp sau.
- Phần ngoài là thể thừng.

1. Não thất III
2. Tuyến tùng
3. Củ não sinh tư trên
4. Củ não sinh tư dưới
5. Hãm van vieussens
6. Màng tủy
7. Cán bút lông
8. Bó chêm
9. Bó thon
10. Chốt não
11. Van thính giác
12. Cuống tiểu não dưới
13. Cuống tiểu não giữa
14. Cuống tiểu não trên
15. Thần kinh rỗng rọc (IV)
16. Thể gối trong
17. Thể gối ngoài



Hình 4.10. Mặt sau thân não

### 1.1.4. Đỉnh

Ở dưới tiếp với tủy sống ngang cung đốt cổ 1.

### 1.1.5. Nền

Ở trên tiếp với cầu não bởi rãnh hành cầu trong rãnh này có các dây thần kinh VI,



VII, VII và VIII thoát ra.

## 1.2. Hình thể trong

Hành não có cấu trúc rất phức tạp do nhiều nguyên nhân:

- Do mật dân của cột sau.
- Do sự bất chéo vận động và cảm giác.
- Do sự hình thành não thất IV.
- Và do nhiều nhân mới phát sinh thêm.

### 1.2.1. Chất xám

#### a. Những thay đổi so với tủy sống

- Ở sừng trước: bó tháp từ trên đi xuống tới 1/3 dưới hành não thì chia hai phần, phần lớn số sợi bất chéo sang bên đối diện, nên sừng trước bị chặt làm đôi.

- Nhân trước ngoài, phần lớn tách khỏi chất xám để trở thành nhân hoại nghi (nucleus) là nhân vận động của các dây IX, X và XI, phần không bị tách rời sẽ trở thành nhân vận động của dây VII và dây V.

- Nhân trước trong lẫn vào giữa khi sừng sau toạc rộng ra hai bên và tạo thành nhân vận động dây XII ở hành não; dây VI ở cầu não, và dây IV, dây III ở trung não.

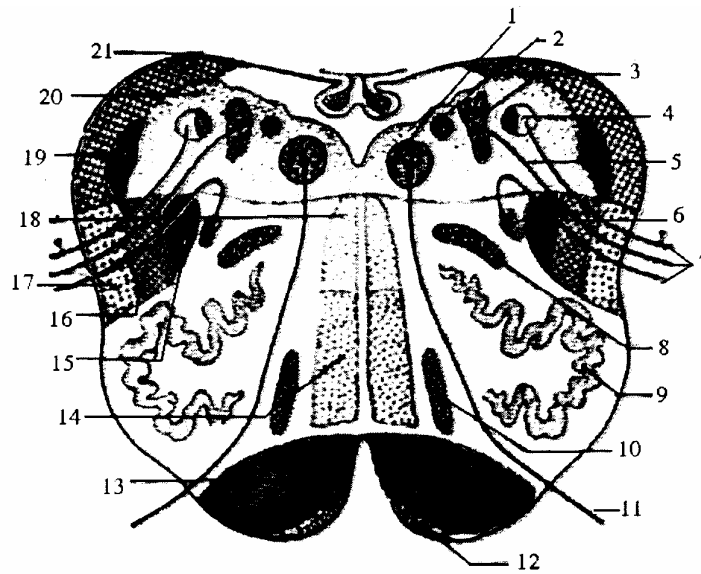
- Sừng sau: toạc rộng ra, phần chất xám còn lại dàn thành hàng ngang ở nền não thất IV. Dồn phần còn lại của sừng trước vào giữa. Do đó từ giữa ra 2 bên có:

- Nhân vận động dây XII.

- Nhân bên tạo thành nhân thực vật của dây X (nhân tâm phế vị tràng), dây IX (nhân nước bọt dưới), nhân nước bọt trên của dây VII, nhân lệ ty của dây VII và nhân đồng tử của dây III.

- Nhân sau trong: tạo lên bó đơn độc cảm giác của dây IX, dây X ở hành não và dây VII ở cầu não ngoài ra còn tạo thành nhân tiền đình và nhân ốc tai.

- Nhân sau ngoài (nhân keo) ở ngoài cùng là rễ cảm giác dây thần kinh V.



- |                            |                        |                              |
|----------------------------|------------------------|------------------------------|
| 1. Nhân dây thần kinh XII  | 8. Nhân trám phụ ngoài | 15. Bó gai thị (bó cung sau) |
| 2. Nhân cảm tạng (dây X)   | 9. Nhân trám hành      | 16. Bó hồng gai              |
| 3. Nhân lưng (dây X)       | 10. Nhân trám hành phụ | 17. Bó tiểu não trước        |
| 4. Nhân bó đơn độc         | 11. Dây XII            | 18. Bó dọc sau               |
| 5. Bó vận tạng             | 12. Nhân cung          | 19. Nhân cảm giác dây V      |
| 6. Nhân hoài nghi (dây Xi) | 13. Bó tháp            | 20. Chất xám                 |
| 7. Dây X                   | 14. Dải Reil giữa      | 21. Dám rối nhện             |

**Hình 4.11.** Thiết đồ cắt ngang hành não (qua nhân dây XII)

*b. Những nhân mới của hành não*

- Nhân cung nằm trước bó tháp.
- Nhân trám chính.
- Nhân trám phụ trong
- Nhân trám phụ ngoài.

**1.2.2. Chất trắng**

*a. Bó tháp:*

Ở 2/3 trên của hành não, chỉ có bó tháp chung, khi tới cổ hành não thì chia làm 2 bó:

- Phần lớn (9/10 số sợi) chạy sang cột bên đối diện tạo thành bó tháp chéo nằm cạnh sừng sau tủy.
- Phần còn lại (1/10 số sợi) chạy thẳng xuống 2 rìa rãnh giữa trước tạo thành bó tháp thẳng.

*b. bó Goll và bó Burdach:*

Từ tủy đi lên hành não tới dừng ở nhân Goll, các nhân Burdach và Fonmonacov, rồi từ đó các sợi bắt chéo đường giữa lên tới phía trên hành não thì chập lại thành dải Reil giữa đi lên cầu não và trung não....

*c. Các bó còn lại*

Ở cột bên thì bị trám hành đẩy lùi ra sau. Bó tiểu não chéo vẫn nằm mép ngoài phía sau trám hành, phía trong là bó hồng gai và bó cung sau.

### **1.2.3. Chất lưới**

Là phần còn lại, xen giữa chất trắng và chất xám ở xung quanh vùng giữa hành não (chứa những trung khu điều hoà chuyển hoá của cơ thể).

## **2. CẦU NÃO**

Cầu não (*pons*) hay ụ não là phần giữa của thân não và là một phần của bọng não sau phát triển thành. Cầu não nằm giữa hành não và trung não:

- Phía dưới cách hành não bởi rãnh hành cầu.
- Phía trên cách trung não bởi rãnh cầu chông.
- Phía trước nằm ở rãnh nền xương chẩm.
- Phía sau bị tiểu não che phủ hoàn toàn.

### **2.1. Hình thể ngoài**

Cầu não có bốn mặt:

#### **2.1.1. Mặt trước**

Cao 3 cm rộng 4 cm có nhiều khía ngang, lõm ở hai bên và lõm ở giữa thành rãnh, trong rãnh có động mạch thân nền chạy qua.

#### **2.1.2. Mặt bên**

Là phần tiếp tục của mặt trước nhưng hẹp dần từ trước ra sau rồi vào tiểu não (tạo thành cuống tiểu não giữa) gianh giới giữa mặt này với mặt trước có rãnh thần kinh V thoát ra.

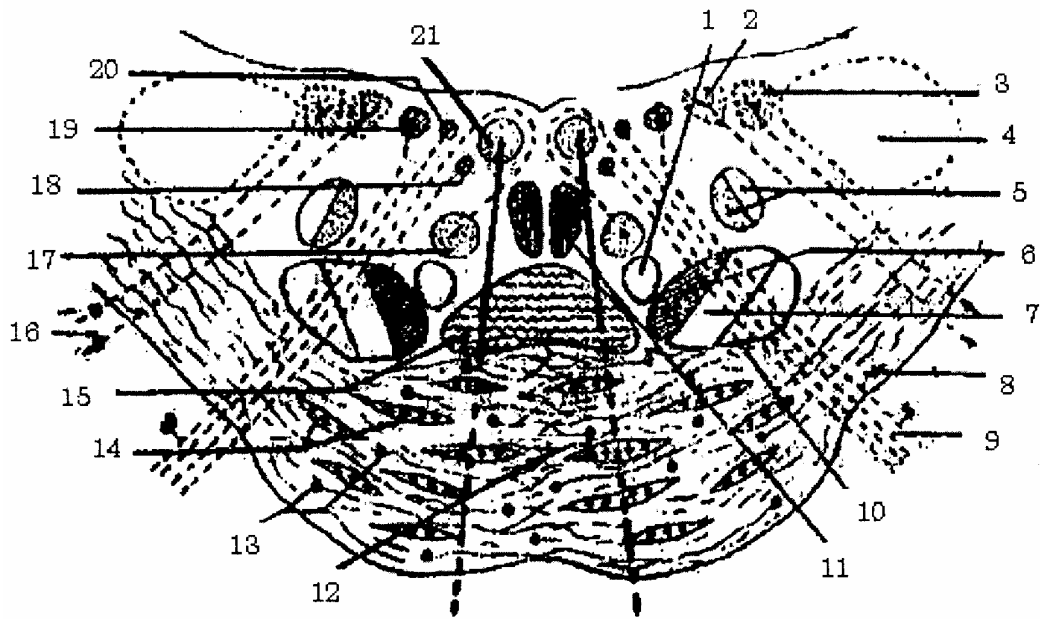
#### **2.1.3. Mặt sau**

Là phần trên não thất IV. Ở đó có ba đôi cuống tiểu não: đôi cuống tiểu não trên; giữa và dưới (bị tiểu não che phủ).

### **2.2. Hình thể trong**

#### **2.2.1. Phần trước**

- Các sợi riêng biệt (sợi ngang) chạy từ các nhân của cầu não, phân chia bó tháp thành nhiều bó nhỏ rồi quặt ra sau, qua cuống tiểu não giữa vào tiểu não.
- Các nhân riêng.
- Bó tháp từ vỏ não đi xuống tới đây bị các sợi ngang chia làm nhiều bó nhỏ.
- Bó vỏ cầu: từ vỏ não xuống.



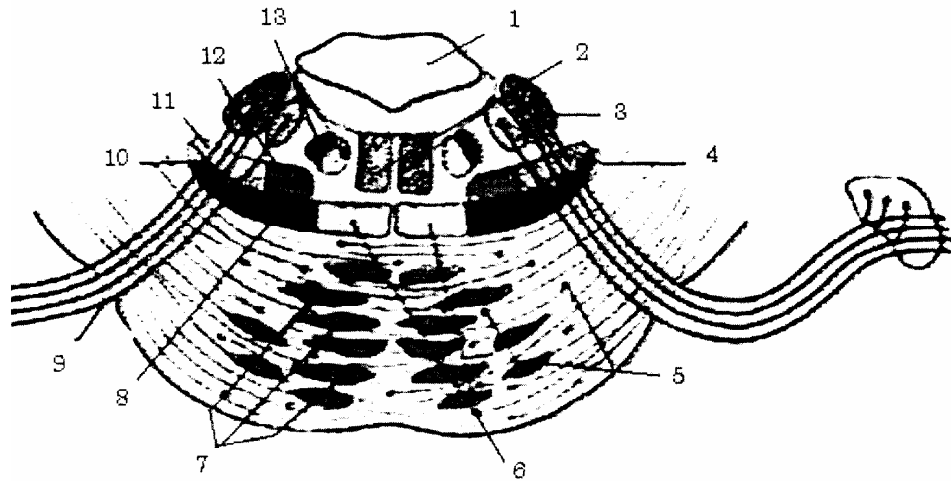
- |                          |                                  |                            |
|--------------------------|----------------------------------|----------------------------|
| 1. Bó trung ương chỏm    | 8. Các sợi cầu tiểu não          | 15. Dải Reill giữa         |
| 2. Nhân dây VIII         | 9. Dây thần kinh VII             | 16. Dây thần kinh VIII     |
| 3. Nhân Deiteur dây VIII | 10. Bó tiểu não chéo             | 17. Nhân dây thần kinh VII |
| 4. Cuống tiểu não        | 11. Bó dọc sau                   | 18. Nhân lệ ty dây VII     |
| 5. Nhân dây V            | 12. Chỗ bắt chéo bó cầu tiểu não | 19. Nhân cảm giác dây VII  |
| 6. Bó gai thị (bó cung)  | 13. Nhân cầu                     | 20. Nhân bọt trên          |
| 7. Bó hồng gai)          | 14. Các bó tháp                  | 21. Nhân dây VI            |

**Hình 4.12.** Thiết đồ cắt ngang qua dây VII ở cầu não

### 2.2.2. Phần sau

#### a. Chất xám

- Nhân vận động: nhân dây VII và nhân dây V.
- Nhân dây VI.
- Nhân cảm giác: tiếp theo cột nhân đơn độc ở hành não là nhân cảm giác của dây VII.
- Nhân cảm giác dây V kéo dài từ hành não lên.
- Nhân của dây VIII: dây tiền đình có nhân lưng trong, nhân Deiters và nhân Bechterew. Dây ốc tai gồm có nhân lưng và nhân bụng.
- Nhân thực vật có nhân lệ ty của dây VII và nhân nước bọt trên của dây VII.
- Ngoài ra ở cầu não còn có nhân riêng như: nhân của cầu não; trám cầu hay trám trên; thể thang và nhân bên.



- |                        |                          |   |
|------------------------|--------------------------|---|
| 1. Buồng não thất IV   | 6. Dải reill giữa        | 10. Dải rell bên                            |
| 2. Bó dọc sau          | 7. Bó tháp (bị phân tán) | 11. Bó tiểu não chéo                        |
| 3. Nhân cảm giác dây V | 8. Bó gai thị            | 12. Bó hồng gai                             |
| 4. Nhân nhai           | 9. Sợi vận động dây V    | 13. Nhân thân kinh VII & bó trung ương chỏm |
| 5. Nhân cầu            |                          |   |

**Hình 4.13.** Cầu não (cắt ngang qua dây V)

#### b. Chất trắng

Gồm có:

- Giải Reill giữa và bó cung nằm ngay sau sợi ngang.
- Bó hồng gai và tiểu não trước ở sau 2 bó trên.
- Bó thính giác (dải Reill bên) nằm ngoài bó cung.

### 3. TRUNG NÃO

Trung não (*mesencephalon*) hay còn gọi là eo não, là phần do bọng não giữa tạo thành.

Ở dưới cách cầu não bởi rãnh cầu cuống.

Ở trên trung não liên tiếp với đồi thị hay đồi não (*thalamus*).

Về phương diện phát sinh chủng hệ, trung não phát triển là do sự phát sinh của cơ quan thị giác (cũng như cơ quan thính giác là nhân tố phát sinh hậu não và khứu giác là nhân tố phát sinh tiểu não; với sinh vật ở dưới nước thì trung não là trung ương chủ đạo, nhưng với động vật trên cạn thì não phức tạp hơn và phát triển thêm tiểu não. Lúc đó trung não lùi xuống vị trí trung gian).

#### 3.1. Hình thể ngoài

Trung não có 4 mặt:

##### 3.1.1. Mặt trước

Có cuống đại não là hai cột chất trắng ở cầu não đi lên và chui vào gian não (đài rộng độ 15 mm) giữa hai cuống có một mảnh chất xám có nhiều lỗ thủng gọi là

khoang thủng sau. Dây thần kinh III phát nguyên dọc bờ trong của khoang này.

### 3.1.2. Mặt sau

Có bốn củ não sinh tư :

- Hai củ não sinh tư sau ở dưới (bé hơn).
- Hai củ não sinh tư trước ở trên (to hơn).

Mỗi củ não nối với một thể gối của đồi thị bởi cánh tay liên hợp. Cánh trước nối củ trước trên với thể gối ngoài và cánh sau nối củ sau với thể gối trong. Bốn củ não sinh tư cách nhau bởi hai rãnh ngang và dọc. Đầu trên rãnh dọc có tuyến tùng, đầu dưới là hãm van Vieussent. Hai bên hãm này có hai dây thần kinh IV. Đây là đôi thần kinh sọ duy nhất thoát ra ở mặt sau thân não.

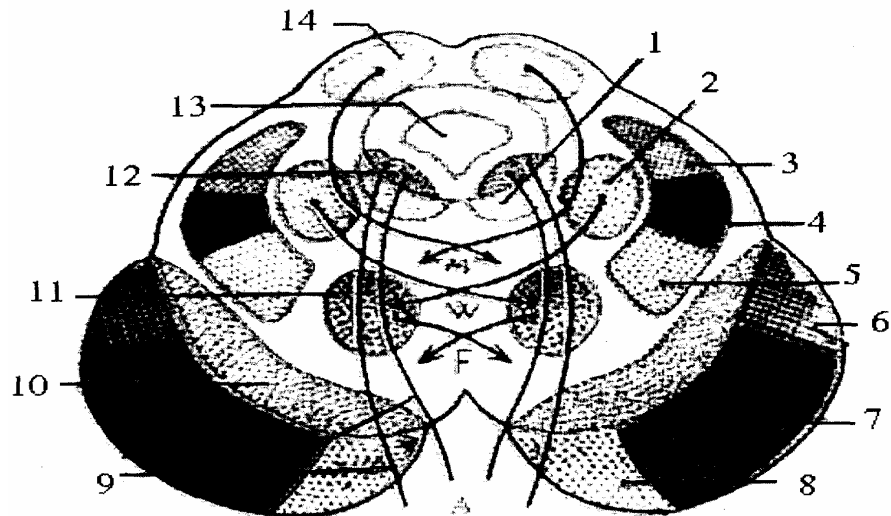
### 3.1.3. Mặt bên

Có rãnh bên chạy dọc theo mặt ngoài của cuống đại não.

## 3.2. Hình thể trong và cấu trúc

Trên thiết đồ cắt ngang qua công Sylvius trung não chia làm 2 khu: Khu cuống não ở trước.

- Khu củ não sinh tư ở sau.
- Trung não gồm chất xám, chất trắng và công Suylvius.



- |                      |                      |                               |
|----------------------|----------------------|-------------------------------|
| 1. Bó dọc sau        | 6. Bó vỏ cầu         | 10. Chất đen                  |
| 2. Bó cuống tiểu não | 7. Bó tháp           | 11. Nhân đỏ                   |
| 3. Bó thính giác     | 8. Bó gối            | 12. Nhân vận động dây III     |
| 4. Bó cung           | 9. Dây thần kinh III | 13. Công não                  |
| 5. Dải Reill giữa    |                      | 14. Củ não sinh tư trước trên |

**Hình 4.14.** Cắt ngang trung não (qua nhân dây III)

### 3.2.1. Chất xám

- Có các nhân vận động của các dây thần kinh sọ số III, số IV (tiếp cột nhân trước trong của tủy, trên nhân dây VI ở cầu não).

- Liềm đen: hình bán nguyệt chia cuống làm hai phần, phần trước là chân cuống

(có các bó vận động), phần sau là chỏm cuống (có các bó cảm giác). Liềm đen có tác dụng giữ độ căng của cơ, phối hợp các cử động.

- Nhân đỏ: là nơi dừng của các đường ngoại tháp, điều hoà các cử động tự động, nửa tự động.

- Củ não sinh tư: có 4 củ não sinh tư, mỗi củ là một nhân xám lớn có một lớp chất trắng mỏng bao quanh. Hai củ trên tiếp nhận thị giác, hai củ dưới tiếp nhận thính giác.

### **3.2.2. Chất trắng**

Các bó vận động:

- + Bó tháp ở 3/5 giữa chân cuống đại não.
- + Bó gối ở 1/5 trong chân cuống đại não.
- + Bó vỏ cầu ở 1/5 ngoài chân cuống đại não.

- Các bó cảm giác ở chỏm cuống đại não gồm có dải Reil giữa, bó cung và dải Reil bên.

- Bó liên hợp: bó dọc sau.

### **3.2.3. Ống Sylvius**

Cống Sylvius là ống tâm tuỷ tiếp tục đi lên bụng não giữa tạo thành. Đây là một ống nhỏ, dài chừng 1,5 - 2 cm, nối thông buồng não thất IV của thân não với buồng não thất III của gian não.

# TIỂU NÃO

## 1. VỊ TRÍ

Tiểu não (cerebellum) nằm trong tầng sau của sọ, phía sau cầu não và hành não. Hành não, cầu não và tiểu não hợp thành trám não (rhombencephalon) quay quanh não thất IV.

Kích thước: tiểu não cao 5 cm, ngang 10 cm và trước sau 6 cm. Ở người trưởng thành tiểu não nặng 140 - 150 gr, tiểu não ở nam nặng hơn ở nữ. Chức năng: điều hoà những động tác có ý thức hay không có ý thức, giữ thăng bằng và định hướng các cử động.

## 2. HÌNH THỂ NGOÀI

Tiểu não có 3 mặt.

### 2.1. Mặt trên

Ở giữa có một khối lồi gọi là thùy giun trên, 2 bên là 2 bán cầu tiểu não.

### 2.2. Mặt dưới

Có thùy giun dưới ở giữa, 2 bên cũng là 2 bán cầu tiểu não áp vào nền sọ.

### 2.3. Mặt trước

Có hai phần áp lên mặt sau não thất IV.

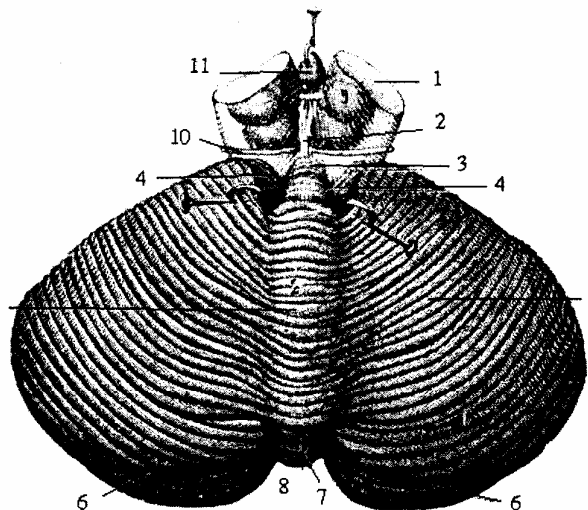
#### 2.3.1. Phần trên

Có hai cuống tiểu não ở hai bên: 2 cuống tiểu não trên dính vào trung não, 2 cuống tiểu não giữa dính vào cầu não, 2 cuống tiểu não dưới dính vào hành não.

Van vieussent là một mảnh chất trắng nối hai cuống trên và nối với lưỡi não (đầu trước thùy đùn trên) thùy đùn dưới áp vào màng mái bởi cục não (đầu trước thùy này) và hai bên là van toán hay màn sau tủy) căng ngay từ cục não tới nhung não.

Trên lược đồ đứng dọc của tiểu não, có một ngách của não thất IV ăn vào. Ngách được giới hạn ở trên là lưỡi não và van vieussent, ở dưới là cục não và van tarin còn hai bên là hai cụm cuống tiểu não.

#### 2.3.2. Phần dưới



- |                        |                         |
|------------------------|-------------------------|
| 1. Cuống đại não       | 7. Lưỡi não             |
| 2. Hãm van Vieussen    | 8. Khuyết tiểu não sau  |
| 3. Van Vieussen        | 9. Thủy đùn trên        |
| 4. Não thất IV         | 10. Thân kính sọ số III |
| 5. Tiểu thủy trung tâm | 11: Tuyến tùng          |
| 6. Rãnh chu vi         |                         |

Hình 4.15. Mặt trước dưới tiểu não



Liên quan với màng mái, dày nửa dưới não thất IV, lách giữa màng mái và màng mái có tấm mạch mạc dưới (do màng nuôi tạo thành).

### 3. THÙY TIỂU NÃO

Trên bề mặt tiểu não có nhiều rãnh nông sâu khác nhau. Rãnh sâu chia thành các thùy, rãnh nông chia thành các lá. Các khe tiểu não gồm: khe ngang, khe chính, khe phụ và khe sau bên. Trong đó khe ngang (tissura horizontalis) hay rãnh chu vi là lớn nhất. Các khe chia mặt ngoài tiểu não ra nhiều hồi hay tiểu thùy.

Thùy nhộng (thùy đụn) tiểu não gồm: lưỡi não, tiểu thùy trung tâm, đỉnh, chéch, lá thùy nhộng, tháp thùy nhộng, lưỡi gà thùy nhộng và cục não (tính từ trên xuống).

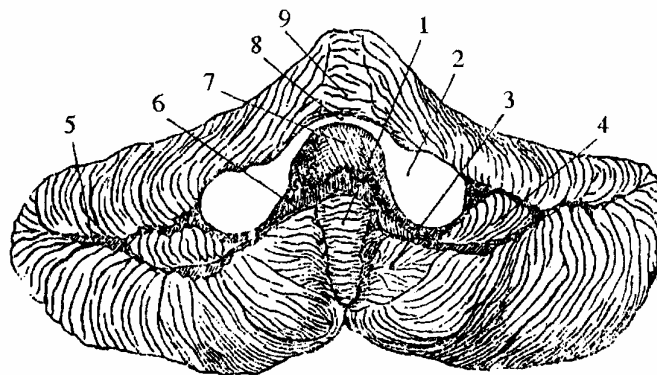
Bán cầu tiểu não được chia làm:

+ Ở mặt trên có cánh tiểu thùy trung tâm, tiểu thùy vuông, tiểu thùy đơn và tiểu thùy bán nguyệt.

+ Ở mặt dưới có tiểu thùy bán nguyệt dưới, tiểu thùy 2 thân, hạnh nhân tiểu não và nhung não. Nhung não và cục não của thùy nặng nối với nhau qua cuống nhung não (van Tarin).

Đặc biệt lưu ý nhung não và hạnh nhân não nhất là hạnh nhân não nằm sát sau bên hành não, cạnh lỗ chằm lớn. Khi chọc dò dịch não tủy ở phía dưới thùy này có thể tụt vào lỗ chằm đè ép hành não và gây đột tử.

1. Thùy đụn dưới
2. Cuống tiểu não giữa
3. Hạnh nhân não
4. Nhung não
5. Rãnh chu vi
6. Van Tarin
7. Ngách của não thất IV
8. Van Vieussens
9. Lưỡi não



**Hình 4.16.** Mặt trước tiểu não

### 4. CẤU TRÚC

Cũng như đại não, chất xám ở ngoài, chất trắng ở trong, có những dải xen vào chất xám như những cành cây. Cây đò hay cây sống.

#### 4.1. Chất xám

Gồm hai phần:

- Phần vỏ tiểu não: là lớp chất xám bên ngoài.
- Các nhân xám tiểu não nằm chìm trong thể tủy gồm có: nhân răng, nhân mái,

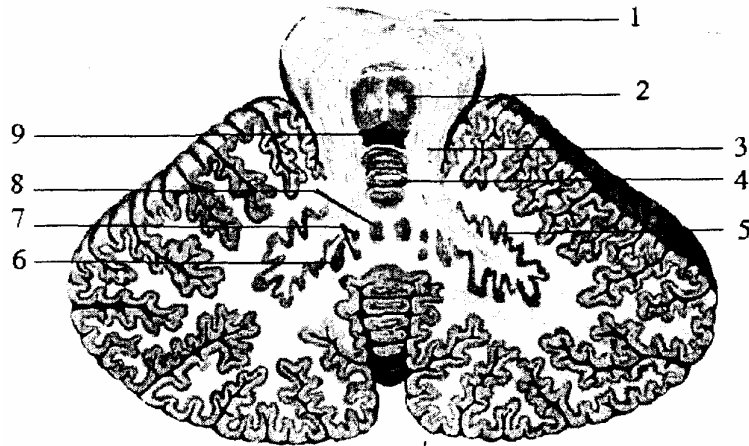
nhân cầu và nhân nút.

#### 4.2. Chất trắng

Ở bên trong gọi là thể tủy tỏa ra các lá trắng đi vào vỏ tiểu não giống như cành cây. Chất trắng gồm có:

- Bó tiểu não thẳng và bó tiểu não chéo đi tới vỏ tiểu não rồi tới nhân răng, nhân mái.

- Hai cuống tiểu não trên và giữa: cuống giữa tới vỏ tiểu não, rồi các thớ này lại từ vỏ tới các nhân. Cuống trên mang các thớ từ các nhân lên trung não.



- |                        |                |
|------------------------|----------------|
| 1. Cuống đại não       | 6. Nhân nút    |
| 2. Bó dọc trong        | 7. Nhân cầu    |
| 3. Cuống tiểu não trên | 8. Nhân mái    |
| 4. Lưỡi não            | 5. Nhân răng   |
|                        | 9. Não thất IV |

**Hình 4.17.** Thiết đồ cắt ngang tiểu não

## NÃO THẤT IV

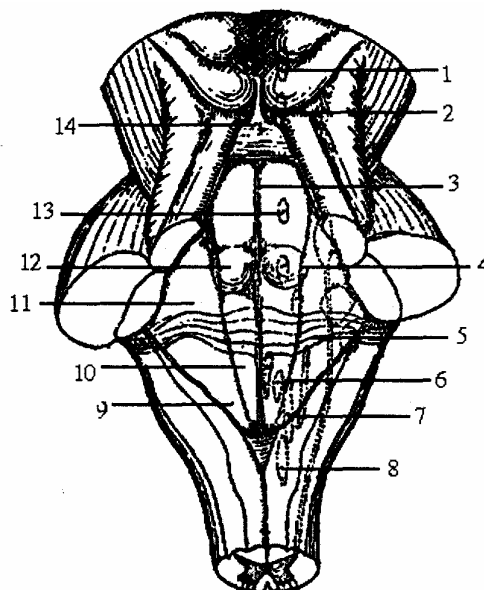
Não thất IV là chỗ phình của ống tâm tủy, ở sau hành cầu và cầu não, trước tiểu não, hình trám có một thành trước dưới gọi là nền (hay sàn). Một thành sau (hay mái) bốn bờ, bốn góc:

- Góc trên thông với não thất III qua cống Sylvius.
- Góc dưới thông với ống tâm tủy.
- Hai góc bên thông với khoang dưới nhện bởi 2 lỗ Luska, lỗ Magendie ở góc dưới màng mái.

### 1. CÁC BỜ CỦA NÃO THẤT IV

- Hai bờ trên là 2 cuống tiểu não trên.
- Hai bờ dưới là 2 cuống tiểu não dưới.

1. Nhân dây TK III
2. Nhân dây IV
3. Cán bút lông
4. Hồ trên
5. Vân thính giác
6. Hồ cánh xám
7. Nhân hoài nghi
8. Nhân dây XI
9. Cánh trắng ngoài
10. Cánh trắng trong
11. Diện tiền đình
12. Lòai trên
13. Nhân dây TK V
14. Hàm van Vieussens



**Hình 4.18.** Sơ đồ nền não thất IV (nhìn mặt sau thân não)

### 2. NỀN NÃO THẤT

*Hình trám nửa trên liên quan với cầu não, nửa dưới liên quan với hành não.*

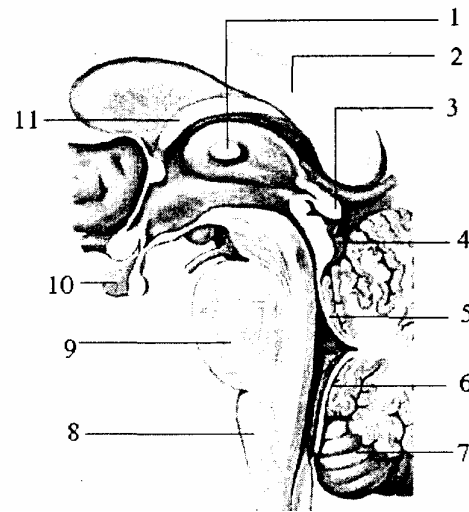
Giữa nền não thất có một danh dọc, trông như một bút lông, quản bút ở trên, ngòi bút ở dưới và lông toả ra từ giữa tới hai góc bên đó là các vân thính giác ở mỗi bên cán bút lông có hai chỗ lồi chạy dọc và một rãnh ở giữa.

- Lòai trong (eminentiamedialis) hay bó tròn (funiculus teres) phía dưới là cánh trắng trong liên quan với nhân dây thần kinh XII, lòai tròn ở trên liên quan với nhân của dây thần kinh VI.

- Rãnh giữa ở phía trên là hố trên liên quan với nhân thần kinh V; phía dưới là hố cánh xám liên quan với nhân dây thần kinh X.

- Lồi ngoài: ở phía trên là diện tiền đình, phía dưới là cánh trắng ngoài liên quan với nhân dây thần kinh VIII.

1. Mép xám
2. Thê chai
3. Tuyến tùng
4. Củ não sinh tư
5. Màng tủy trên
6. Màng tủy dưới
7. Tiểu não
8. Hành não
9. Củ não
10. Tuyến yên
11. Thân vòm não



**Hình 4.19.** Thiết đồ bổ dọc thân não (qua não thất III)

### 3. MÁI NÃO THẤT IV

Chia làm 3 phần:

#### 3.1. Phần trên

Là van Vieussens hay màn trước tủy, hình tam giác (van là một mảnh chất trắng), nổi hai cuống tiểu não trên. Đỉnh ở trên dính vào hãm van Vieussens. Nền ở dưới dính vào lưới não.

#### 3.2. Phần dưới

Do màng mái hay màng tủy sau là một màng mỏng căng giữa hai cuống tiểu não dưới và liên tiếp với cực não (đầu trước thùy giun dưới) và van Tarin. Màng mái được tăng cường bởi: một mẫu chất xám ở góc dưới gọi là chốt não; ở hai bên là dải sán não.

Đó là hai dải chất trắng chạy từ dưới lên, ra ngoài rồi xoắn lại thành sừng phong phú, giới hạn lỗ bên, thông não thất IV với khoang dưới nhện (lỗ Luschka). Màng mái còn có một lỗ ở giữa (lỗ Magendie).

Giữa màng mái và tiểu não có tằm mạch mạc dưới.

#### 3.3. Phần giữa

Là một ngách não thất IV. Ngách này được giới hạn bởi:

- Thành trên: là van Vieussens.
- Thành dưới: là van Tarin.

Dưới mảnh cùng có giao thoa thị giác của dây thị giác.

#### **4. GÓC NÃO THẤT IV**

Não thất IV có 4 góc:

- Góc trên thông với não thất III qua cống Sylvius.
- Góc dưới thông với ống tủy.
- Hai góc bên thông với khoang dưới nhện bởi lỗ Lusk.

## GIAN NÃO

Gian não (*diencephalon*) được hình thành do bọt não trước phát triển rất phức tạp:

- Lúc đầu tách ra mỗi bên một bọt thị giác, để trở thành dây thần kinh thị giác.
- Về sau bọt não trước lại tách ra 2 bọt con, bọt sau là gian não và bọt trước là đoạn não. Như vậy, lúc phôi thai gian não là phần sau của bọt não, trước và trong quá trình phát triển gian não thọc vào đoạn não và bị vùi sâu giữa hai bán cầu. Giữa gian não có não thất III.

Gian não gồm có đồi thị (hay đồi não) não thất III và vùng quanh đồi.

### 1. ĐÒI THỊ (THALAMUS)

Là một thể hình xoan đầu to ở sau gọi là đồi chẩm, đề lên củ não sinh tư trước. Đầu nhỏ trước có lỗ Monro thông não thất III với não thất bên.

#### 1.1. Hình thể ngoài, liên quan

Đồi thị là 1 khối chất xám hình xoan giống quả trứng chim bồ câu, dài 20 - 40 mm, rộng 18 - 20 mm và cao 20 - 22 mm. Trục đồi thị hướng ra trước và vào trong, đồi thị có 4 mặt và hai đầu:

##### 1.1.1. Mặt trong

Gồm có:

- 1/3 sau liên quan với củ não sinh tư.
- 2/3 trước là thành bên não thất III.
- Có mép xám nổi liền mặt trong 2 đồi thị.
- Dưới là rãnh Monro ngăn cách đồi thị với vùng dưới đồi (đi từ lỗ Monro tới cống Sylvius).

##### 1.1.2. Mặt ngoài

Đỉnh vào bán cầu đại não cùng bên, liên quan với nhân đuôi (ở trên) và bao trong (ở dưới).

##### 1.1.3. Mặt dưới

Liên quan với vùng hạ đồi ở phía trước trong và với vùng dưới đồi ở phía sau ngoài.

##### 1.1.4. Mặt trên

Hình tam giác, đỉnh ở phía trước, có rãnh thị vân (ngăn cách đồi thị với nhân đuôi) và rãnh chéo có đám rối mạch mạc của não thất bên nằm. Mặt trên được chia làm 2 phần: phần trong rộng là 1 diện tự do gọi là tầng vùng; phần ngoài hẹp góp phần tạo nên sàn não thất bên. Nơi tiếp giáp giữa nhân đuôi và đồi thị có 2 bó chất trắng gồm vân tận ở ngoài và vân tủy đồi thị ở trong. Vân tủy đồi thị đi đến tận nhân cuống

tuyến tùng.

## 1.2. Cấu tạo và tác dụng

Đồi thị là một khối chất xám tập hợp nhiều nhân nhưng cũng có 1 số lá chất trắng.

- Chất trắng bao gồm các lá tủy đồi thị, các dải và các bó của đồi thị. Lá tủy ngoài là lớp chất trắng nằm ở mặt ngoài đồi thị, ngăn cách đồi thị với bao trong. Lá tủy trong hình chữ Y nằm bên trong đồi thị gồm 1 lá sau và 2 lá trước chia đồi thị thành 3 phần trước, trong và ngoài.

- Chất xám của đồi thị bao gồm nhiều nhân nằm trong 3 phần của đồi thị. Các nhân này gồm các nhân tận cùng của tất cả các đường cảm giác trước khi lên vỏ não, các nhân thuộc cấu tạo lưới và các nhân liên hợp chức năng vận động.

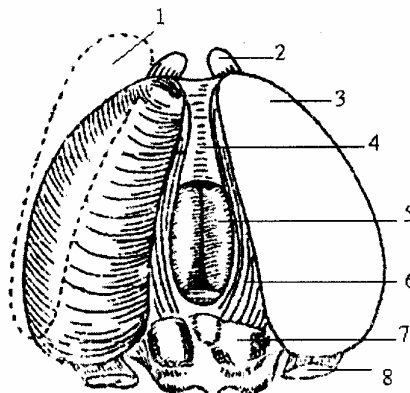
- Các nhân trung gian (gồm cả thể gối) là nơi dừng của các đường cảm giác và giác quan.

- Các nhân phối hợp thể vân với vỏ đại não.

- Các nhân thuộc chất lưới, ở vùng chưa xác định được rõ ràng có tác dụng tăng cường hưng phấn các nhân trên.

Đồi thị là trung khu thu nhận mọi cảm giác (chặng dừng của mọi đường cảm giác trước khi lên não). Đồi thị làm giảm cường độ các kích thích có hại và tăng cường các kích thích có lợi cho vỏ não. Ngoài ra còn là nơi tận hết của các sợi thuộc hệ củ não sinh tư (ngoại tháp).

1. Nhân đuôi
2. Trụ trước thể tam giác
3. Đồi thị
4. Mép xám
5. Não thất III
6. Cuống tuyến tùng
7. Cơ não sinh tư trên
8. Trụ sau thể tam giác



**Hình 4.20.** Đồi thị và mặt sau trung não

## 2. VÙNG QUANH ĐỒI

### 2.1. Vùng trên thị (epithalamus)

Có tuyến tùng và hai cuống tuyến. Tuyến tùng hay mẩu não hình nón nhỏ như hạt đỗ xanh dài 7 - 8 mm, rộng 3 - 6 mm và nặng 0,15 - 0,20 gr, là một tuyến của trung não nằm trong rãnh giữa hai củ não sinh tư trước, đầu trước lõm thành ngách tùng của não thất III. Là tuyến thuộc loại thần kinh chế tiết có liên quan tới sự phát triển sinh dục (ức chế sinh dục). Cuống tuyến tùng: cuống tuyến có hình tam giác nên được gọi là

tam giác cuống tủy. 2 bên là 2 cuống, ở giữa là mảng mỏng gọi là mép cuống. Phía sau có 2 nhân cuống tủy trong và ngoài.

## **2.2. Vùng sau thị (methalamus)**

Vùng này liên quan chặt chẽ vùng má của trung não, có 4 thể gối tiếp nối với các củ não sinh tư (trung khu nhìn và nghe dưới vỏ não).

## **3. Vùng dưới thị (subthalamus)**

Đè lên cuống đại não và nằm ở sau ngoài đồi thị, ngăn cách với vùng hạ đồi bởi cột vom. Cấu tạo gồm:

- Chất trắng là các bó hình quai (quai béo, quai cuống) đi xuống từ bèo nhạt, qua cuống đồi thị dưới để đến đồi thị.

- Chất xám tập trung chủ yếu ở vùng bất định và nhân dưới đồi là một trong những trạm dừng của đường ngoại tháp dưới vỏ, có tác dụng trong các cử động đung đưa lúc vận động di chuyển.

## **2.4. Vùng hạ đồi (hypothalamus)**

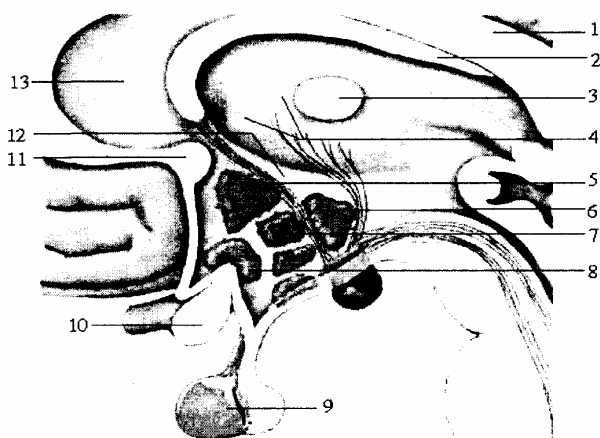
Là phần trước nhất của gian não, nằm ở 2 bên thành não thất III, dưới rãnh Monro và liên tiếp với nhau ngang qua sàn não thất III, đi từ bờ sau củ núm vú tới giao thoa thị giác và được giới hạn 2 bên bởi dải thị giác. Đây là vùng tiếp giáp với đồi thị ở trên, vùng dưới đồi thị ở sau ngoài và trước là vùng trước thị, các thành phần của vùng hạ đồi từ trước ra sau bao gồm: giao thoa thị giác, củ xám, phễu và tuyến yên (thùy sau). Phễu (cuống tuyến yên) bám vào củ xám. Vùng trước thị cũng được coi như 1 phần của vùng hạ đồi.

- Cấu tạo: vùng hạ đồi được chia thành các vùng: trước, lưng, trung gian, bên và sau (theo hướng trước sau) hoặc được chia thành vùng quanh não thất, vùng giữa và vùng bên (theo hướng trong ngoài). Mỗi vùng theo cách chia ở trên của hạ đồi đều bao gồm có rất nhiều nhân (nhân trên thị, nhân cạnh não thất, nhân trước thị...). Chất trắng của vùng hạ đồi bao gồm nhiều bó đến và đi liên hệ giữa vùng hạ đồi với các vùng não khác.

- Chức năng: vùng hạ đồi nằm trên tuyến yên, liên hệ với thùy sau tuyến yên bằng các bó sợi thần kinh và với thùy trước tuyến yên bằng hệ mạch cửa. Hạ đồi là nơi điều khiển sự sản xuất hormon của tuyến yên, điều hoà hệ thần kinh tự chủ, điều hoà việc ăn uống và chuyển hoá, điều hoà nhịp sinh học ngày đêm, kiểm soát thân nhiệt, điều hoà các hành vi và cảm xúc cùng hệ viền.



1. Thể trai
2. Vòm não
3. Mép xám
4. Đồi thị
- 5.6.7.8. Các nhân vùng dưới đồi thị
9. Tuyến yên
10. Giao thoa thị giác
11. Mép trước
12. Rãnh dưới đồi
13. Vách trong suốt



**Hình 4.21.** Vùng dưới đồi thị và các nhân vùng dưới đồi thị

### 3. NÃO THẤT III (VENTRICULUS TERTIUS)

Giống như não thất IV, não thất III cũng là chỗ phình của ống tâm tủy, là một khoang đơn trông như một khe hẹp, nằm đứng dọc chính giữa gian não. Dài từ 2,5 - 4 cm, rộng 0,5 - 1 cm, cao 2,5 - 3 cm.

Não thất III Có dạng hình tháp 4 cạnh, 5 thành, mái ở trên và đỉnh ở dưới.

#### 3.1. Thành bên

Là mặt trong đồi thị và vùng dưới thị (có rãnh Monro ngăn cách hai vùng).

Ngoài ra còn có tác dụng đến hoạt động của các tuyến sinh dục.

#### 3.2. Thành trên hay mái

Hình tam giác có 3 phần:

- Phần giữa rất mỏng là màng mái căng giữa hai bờ trong cuống tuyến tùng.
- Hai phần bên là hai tam giác cuống Habenula có:
  - + Bờ ngoài là rãnh cuống xẻ bên cạnh đồi thị.
  - + Bờ trong là cuống trước của tuyến tùng.
  - + Bờ sau liên tiếp với củ não sinh tư.

#### 3.3. Thành dưới sau hay nền

Trên lược đồ đứng dọc nhìn từ sau ra trước có:

- Một mảnh chất trắng nối liền hai cuống đại não.
- Một mảnh chất xám tạo thành khoang thủng sau.
- Hai củ núm vú (nhân xám thực vật liên quan đến đường khứu giác).
- Củ phễu: đầu lõm thành vách phễu của não thất III, ở đầu có cuống tuyến yên (gọi là cành khứu) rồi đến tuyến yên. Tuyến yên là một thùy của gian não, nằm trong yên xương bướm (dưới lều của tuyến, căng ở 4 góc yên bướm, có lỗ ở giữa cho cuống tuyến chui qua).

Tuyến rộng 15 mm, cao 6 mm, gồm có 2 thùy:

- Thùy trước to (phôi thai thuộc về hầu).
- Thùy sau nhỏ hơn (thuộc gian não).

Là một tuyến nội tiết quan trọng, điều hoà các tuyến nội tiết khác của cơ thể và sự phát triển của sức lớn.

### 3.4. Thành trước

Phần đứng thẳng có 3 phần:

- Giữa là mảnh cùng hay mảnh trên thị giác (chỗ tận cùng của ống não tủy ở bào thai).
- Trên mảnh cùng là mép trắng trước.
- Dưới mảnh cùng có giao thoa thị giác của dây thị giác. Giữa giao thoa và mảnh cùng có ngách giao thoa.

### 3.5. Cực sau

Giữa hai cuống đại não ứng với lỗ trên của cống não (cống Sylvius).

### 3.6. Các ngách của não thất III

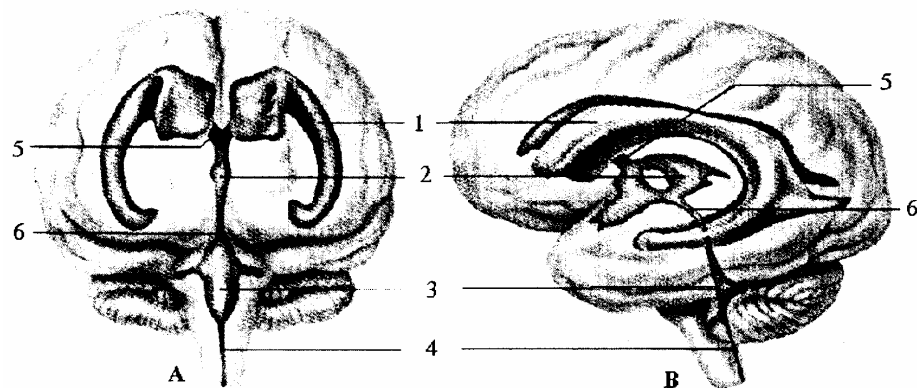
Có nhiều ngách nhỏ:

- Ngách tùng.
- Ngách phễu.
- Ngách giao thoa thị giác.

### 3.7. Đối chiếu não thất III lên hộp sọ

- Nếu nhìn ở trên xuống thì ở chính giữa vòm sọ.
- Nếu nhìn từ phía trước thì ở trên ụ trán giữa.

Đường đứng thẳng dọc giữa và đường liên tai sẽ gặp nhau ở gần điểm trung tâm của não thất III.



- |                 |                |                 |
|-----------------|----------------|-----------------|
| 1. Não thất bên | 4. Ống tâm tủy | 2. Não thất III |
| 5. Lỗ Monro     | 3. Não thất IV | 6. Cống Sylvius |

A. Nhìn trực diện từ trước tới B. Nhìn nghiêng từ bên trái

**Hình 4.22.** Đối chiếu các buồng não thất ra bên ngoài

# ĐOAN NÃO

## 1. ĐẠI CƯƠNG

Đoạn não gồm hai bán cầu đại não và các mép liên bán cầu. Vì gian não thọc sâu vào não trước, nên đoạn não phải cong lại đề lên gian não và quặp ở hai đầu. Hai bán cầu não được dính vào nhau bởi các mép liên bán cầu.

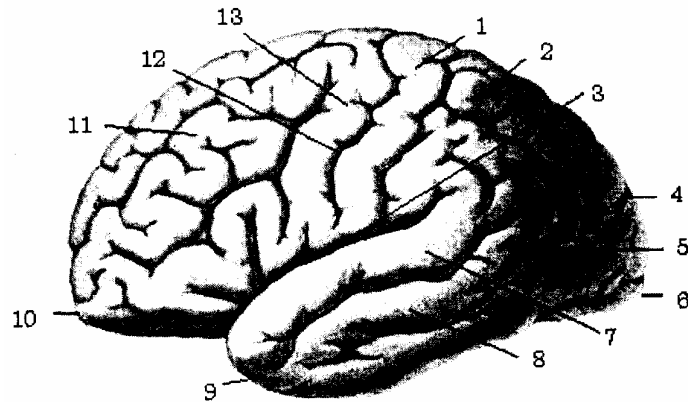
Bán cầu đại não là phần to nhất của não dài độ 16 cm, rộng 14 cm cao 12 cm, nặng 1000 - 2000 gr (chiếm tới trên 85% trọng lượng của toàn thể não bộ). Đoạn não nằm trong hộp sọ ở tầng trước và tầng giữa còn ở tầng sọ sau thì đề lên lều tiểu não. Giữa hai bán cầu có khe liên bán cầu mà đáy khe là thể trai, dưới có khe bichat ngăn cách với trung não.

Đoạn não ở người đặc biệt là vỏ não phát triển hơn hẳn các phần não khác.

## 2. HÌNH THỂ NGOÀI

Mỗi bán cầu não có 3 mặt (ngoài - trong - dưới). Ở mỗi mặt có các khe, phân chia ra thành nhiều thùy, mỗi thùy lại chia ra nhiều hồi não bởi các rãnh.

1. Hồi đỉnh lên
2. Thùy đỉnh
3. Khe Sylvius
4. Khe thẳng góc ngoài
5. Thùy chẩm
6. Cực chẩm
7. Hồi thái dương I
8. Hồi thái dương II
9. Cực thái dương
10. Cự trán
11. Thùy trán
12. Khe Rolando
13. Hồi trán lên



**Hình 4.23.** Bán cầu đại não và các khe (mặt ngoài)

### 2.1. Mặt ngoài

Liên quan với vòm sọ có 3 khe:

- Khe bên hay khe Syivius: từ mặt dưới của bán cầu não chạy ra mặt ngoài, chéch lên trên và ra sau. Đoạn đầu khe rất sâu gọi là thung lũng Sylvius

- Khe trung tâm hay khe Rolando: từ gần giữa bờ trên của bán cầu, chạy chéch xuống và ra trước.

- Khe thẳng góc ngoài hay khe đỉnh chẩm: rất ngắn, trước cực sau bán cầu độ 5 cm tiếp khe thẳng góc trong.

Ba khe này chia mặt ngoài bán cầu đại não thành 3 thùy: thùy đỉnh, thùy thái

ương, thùy chẩm.

## 2.2. Mặt trong.

Gồm có 2 phần:

- Phần dính ở giữa (do các mép liên bán cầu), phần không dính cuộn xung quanh có liềm não lách giữa 2 bán cầu.

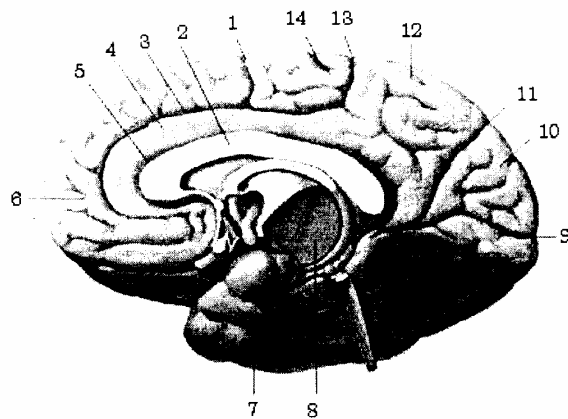
- Phần không dính có 3 khe:

+ Khe dưới trán hay khe khuy cách đều thể trai và bờ trên bán cầu từ gó thể trai vòng ra sau đến lồi trai. Khe này gồm 2 đoạn: rãnh đại ở trước và rãnh đỉnh chẩm ở sau.

+ Khe thẳng góc trong tiếp khe thẳng góc ngoài cách đầu sau độ 5 cm chạy ra trước và xuống dưới.

+ Khe cựa từ cực sau của bán cầu não tới lồi sau thể trai.

1. Rãnh trước trung tâm
2. Thể chai
3. Rãnh dưới trán
4. Thùy viền(thùy khuy)
5. Khe viền chai
6. Thùy trán
7. Thùy thái dương
8. Vùng dưới đồi thị
9. Khe cựa
10. Hồi chêm
11. Khe thẳng góc trong
12. Thùy đỉnh
13. Rãnh sau trung tâm
14. Khe Rolando



**Hình 4.24.** Mặt trong bán cầu đại não bên phải

## 2.3. Mặt dưới

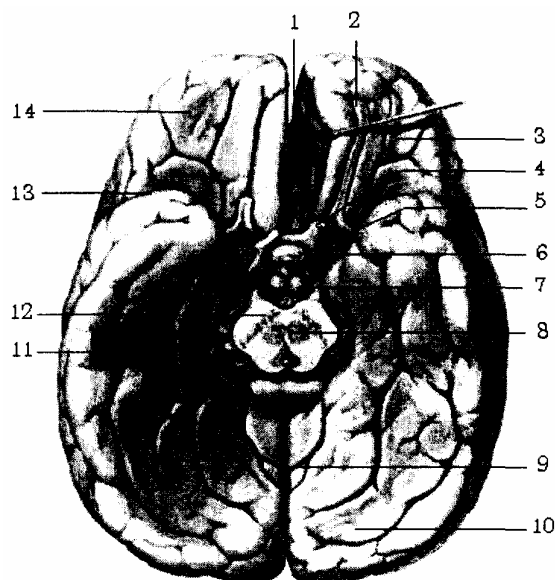
Ở 1/3 phía trước và 1/3 phía sau có khe liên bán cầu, 1/3 giữa liên quan với cuống não bởi khe não ngang hay khe Bichat hình móng ngựa ôm quanh trung não có màng mạch lách vào để tới mái não thất III.

Thung lũng Sylvius chia mặt dưới thành 2 phần:

- 1/4 phía trước là phần mắt nằm trên trần hốc mắt.

- 3/4 sau là phần thái dương chẩm nằm trên tầng sọ giữa và trên mái nền tiểu não ở tầng sau.

1. Khe liên bán cầu trước
2. Hành khứu
3. Thùy trán
4. Thần kinh thị giác (II)
5. Tuyến yên
6. Chất thừng trước
7. Thể vú
8. Cuống đại não
9. Khe liên bán cầu sau
10. Thùy chẩm
11. Thùy thái dương
12. Liềm đen
13. Thung lũng Sylvius
14. Thùy trán



**Hình 4.25.** Bán cầu đại não (mặt dưới)

### 3. THÙY NÃO

Mỗi bán cầu đại não có 6 thùy chính, mỗi thùy lại chia thành các hồi não.

#### 3.1. Thùy trán (lobus frontalis)

Là phần trước bán cầu được giới hạn :

- Ở mặt ngoài: bởi khe Rolando ở sau, khe Sylvius ở dưới.
- Ở mặt dưới : bởi thung lũng Sylvus.
- Ở mặt trong: bởi khe khuy.
- Ở mặt dưới: bởi thung lũng Sylvius.

Thùy trán chia làm 4 hồi: hồi trán lên (gyrus precentralis): nằm trước khe Rolado là trung khu phân tích vận động và các hồi trán 1, 2, 3.

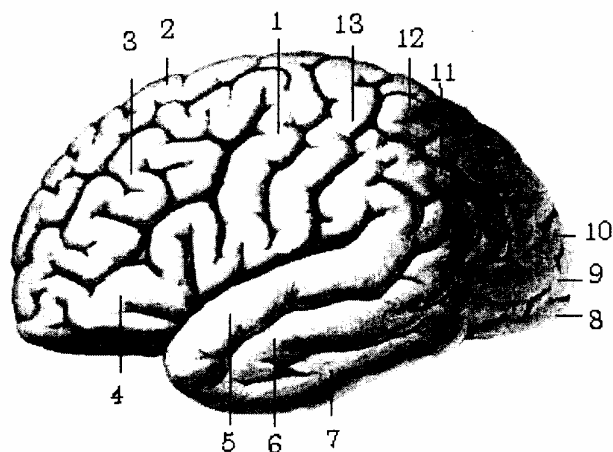
#### 3.2. Thùy đỉnh (lobus parietalis)

Ở mặt ngoài bán cầu, được giới hạn ở giữa 3 khe: Rolando (ở trước) khe thẳng góc ngoài (ở sau) và khe Sylvius (ở dưới). Có rãnh liên đỉnh hình chữ T chia thùy đỉnh làm 3 hồi:

- Hồi đỉnh lên nằm ngay sau khe Rolando là trung khu phân tích về cảm giác. Hai hồi trán lên và đỉnh lên gặp nhau và thông với nhau ở đầu rãnh Rolando để tạo lên nắp Rolando. Phía trên cả hệ thùy này lấn vào trong tạo lên tiểu thùy 4 cạnh trung ương (Lobus Paracentralis).

- Hồi đỉnh trên và hồi đỉnh dưới nằm sau hồi đỉnh lên.

1. Hồi trán lên
2. Hồi trán 1
3. Hồi trán 2
4. Hồi trán 3
5. Hồi thái dương 1
6. Hồi thái dương 2
7. Hồi thái dương 3
8. Hồi chẩm 2
9. Hồi chẩm 1
10. Hồi chẩm 3
11. Hồi đỉnh dưới
12. Hồi đỉnh trên
13. Hồi đỉnh lên



**Hình 4.26.** Sơ đồ các hồi não (mặt ngoài)

### 3.3. Thùy chẩm (lobus occipitalis)

Nằm ở phía sau bán cầu đại não, và chia thành 6 hồi:

- Ở mặt ngoài thùy chẩm được giới hạn bởi khe thẳng góc ngoài (ở phía trước) và có 3 hồi chẩm 1, 2, 3.

- Ở mặt dưới: danh giới không rõ rệt giữa thùy chẩm và thùy thái dương và có 2 hồi: hồi chẩm 4 gọi là hồi thoi, hồi chẩm 5 là hồi lưỡi.

- Ở mặt trong: là phần nằm giữa khe thẳng góc trong và khe cựa, có hồi chẩm 6 (hồi chêm) là trung khu phân tích về thị giác.

### 3.4. Thùy thái dương (lobus temporalis)

Chiếm khu giữa và khu dưới của bán cầu não.

- Ở mặt ngoài: kể từ trên xuống có 3 hồi thái dương 1, 2, 3.

Riêng hồi thái dương 3 có một phần lấn xuống mặt dưới bán cầu (các hồi thái dương được ngăn cách nhau bởi các rãnh thái dương).

- Ở mặt dưới: chia làm 2 hồi:

+ Hồi thái dương 4 liên tiếp với hồi chẩm 4 tạo nên hồi thái dương - chẩm 1.

+ Hồi thái dương 5 liên tiếp với hồi chẩm 5 tạo nên hồi thái dương - chẩm 2.

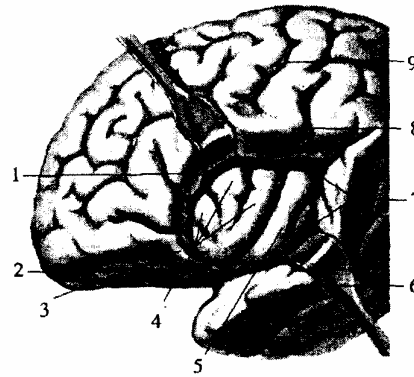
\* Riêng hồi thái dương 5 còn gọi là hồi hải mã (gyrus hippocampi).

\* Đầu trước hồi hải mã cuộn lại thành móc gọi là móc hải mã (tiểu thùy hải mã), phía trong hồi hải mã có một rãnh sâu lấn vào lòng não thất bên, phần lấn này gọi là sừng A-mông (hippocampus: lorned A' mon) có giá trị trong chẩn đoán bệnh siêu vi trùng đại với những tổn thương đặc hiệu - tiểu thể negrie.

### 3.5. Thùy đảo (insula)

Nằm sâu trong đáy thung lũng Sylvius và chia làm 5 hồi: đảo, 2, 3, 4, 5. Hồi đảo 5 còn gọi là hồi đảo dài, các hồi khác là hồi đảo ngắn.

1. Nếp trán
2. Cực trán
3. Nếp ổ mắt
4. Các hồi đảo ngắn
5. Hồi đảo dài
6. Nếp thái dương
7. Rãnh vòng
8. Nếp đỉnh
9. Khe trung tâm



**Hình 4.27.** Thùy đảo

### 3.6. Thùy khuy hay thùy trai (gyrus cinguli)

Thấy ở mặt trong bán cầu, được giới hạn phía trên bởi khe dưới trán, phía dưới bởi thể trai.

Thùy khuy liên tiếp với hồi hải mã tạo nên hồi viền và chạy vòng quanh các mép hen bán cầu, hồi viền cùng với cuống khứu tạo thành một vòng tròn đó là thùy viền Broca. Giữa hồi viền và thể trai có một hồi não bị cản cổ nằm lách vào giữa gọi là hồi nội viền.

### 3.7. Khứu não (rhin encephalon)

Mặt dưới đoạn não phát triển kém ở loài người. Gồm hai phần:

- Phần chu vi:

Gọi là thùy khứu ở nền não và cuống khứu nằm trên mảnh ngang xương sàng. Đầu trước cuống khứu phình rộng ra gọi là hành khứu, đầu sau gọi là tam giác khứu và tách làm 3 rễ:

- + Rễ xám ở giữa.
- + Rễ trắng ngoài chạy vào hồi hải mã.
- + Rễ trắng trong chạy vào thùy khuy.

Hai rễ trắng này giới hạn cùng với dải thị giác và đầu trong thung lũng Sylvius tạo thành khoang 4 cạnh gọi là khoang thủng trước.

- Phần trung ương gồm có:

- + Móc hải mã.
- + Hồi hải mã.
- + Hồi nội viền (hồi răng).

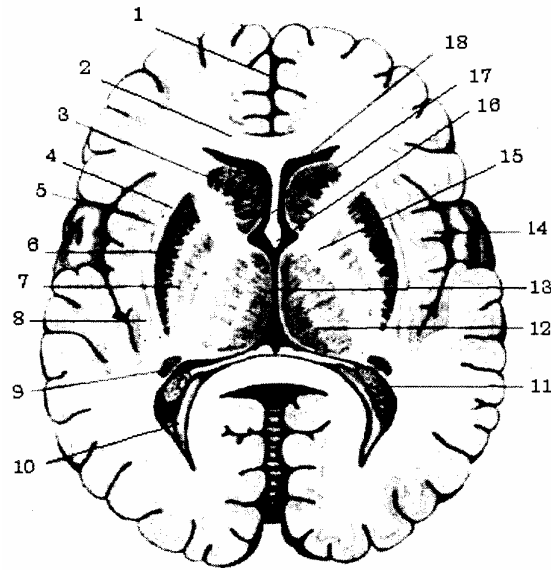
## 4. CẤU TRÚC CỦA BÁN CẦU ĐẠI NÃO

Về cấu tạo mỗi bán cầu đại não gồm có chất trắng, chất xám và não thất bên.

## 4.1. Chất xám

Có hai nơi ở trong bán cầu, nằm bao quanh phần chất trắng phần ngoài chất xám tạo nên vỏ não; phần sâu bên trong là khối nhân xám dưới vỏ (khối thể vân) bao gồm:

1. Khe liên bán cầu
2. Thể chai
3. Đầu nhân đuôi
4. Bao ngoài
5. Bao ngoài cùng
6. Nhân bèo sẫm
7. Nhân bèo nhạt
8. Nhân vách
9. Đuôi nhân đuôi
10. Não thất bên sừng chằm
11. Tấm mạch mạc
12. Đồi thị
13. Buồng não thất III
14. Vỏ thủy đảo
15. Gối bao trong
16. Thể vòm
17. Vách thông suốt
18. Não thất bên sừng trán



**Hình 4.28.** Hình đồ cắt ngang qua 2 bán cầu đại não (thiết đồ Flechsig)

### 4.1.1. Khối nhân xám dưới vỏ não

\* *Nhân đuôi (n.caudatus)* giống hình dấu phẩy uốn cong ở dưới não thất bên gồm một đầu, một thân, một đuôi. Đầu ở trên, đuôi ở dưới đều quay ra trước.

\* *Nhân bèo (n.lentiformis)* ở ngoài nhân đuôi.

Trên thiết đồ cắt đứng ngang, nhân có hình tam giác.

- Mặt ngoài: liên quan với bao ngoài, nhân trước tường và bao ngoài cùng.

- Mặt dưới: liên quan với bao trong, và đuôi nhân đuôi.

- Mặt trong: liên quan với bao trong, và đầu nhân đuôi.

Nhân bèo chia làm 3 khối, bởi 2 mảnh chất trắng. Khối ngoài to, sẫm gọi là bèo sẫm, khối trong nhạt gọi là bèo nhạt.

\* *Nhân trước tường (claustrum)*: nằm giữa bao ngoài và bao ngoài cùng.

\* *Thể hạnh nhân (corpus amygdaloideum)*: nằm trong móc hải mã, gồm nhiều nhân có chức năng thuộc về đường khứu giác.

\* *Tác dụng của thể vân*: là trung khu vận động dưới vỏ gồm:

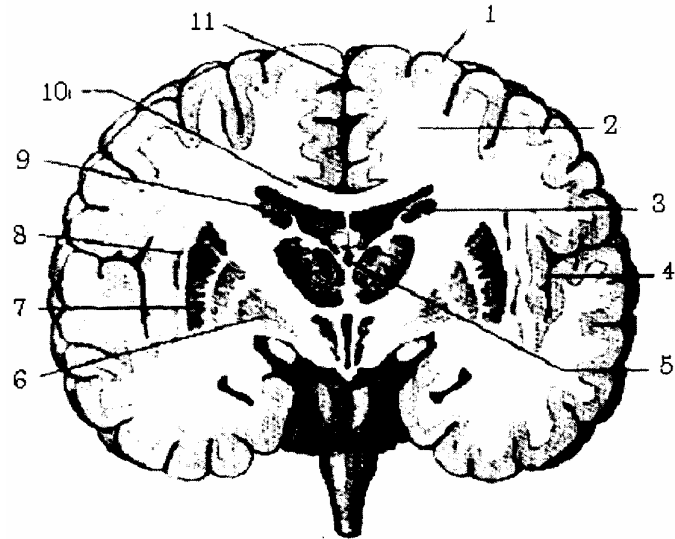
- Cựu thể vân (paleo-striatum): gồm bèo nhạt, có tác dụng kiểm soát sự cường cơ và phối hợp các cử động tự động. Khi tổn thương, cơ bị co cứng (bệnh parkinson) gây bất động hoặc không phối hợp được các cử động.

- Tân thể vân (neo-striatum): gồm nhân đuôi và bèo xám. Tân thể vân kiểm soát cựu thể vân, khi tổn thương độ cường cơ bị giảm, cử động rối loạn (múa giật, múa



ròn).

1. Vỏ não
2. Chất trắng
3. Thắt não bên sừng trán
4. Thùy đảo
5. Não thất III
6. Bèo nhạt
7. Bèo sẫm
8. Nhân vách
9. Đầu nhũn đuôi
10. Thể chai
11. Khe liên bán cầu



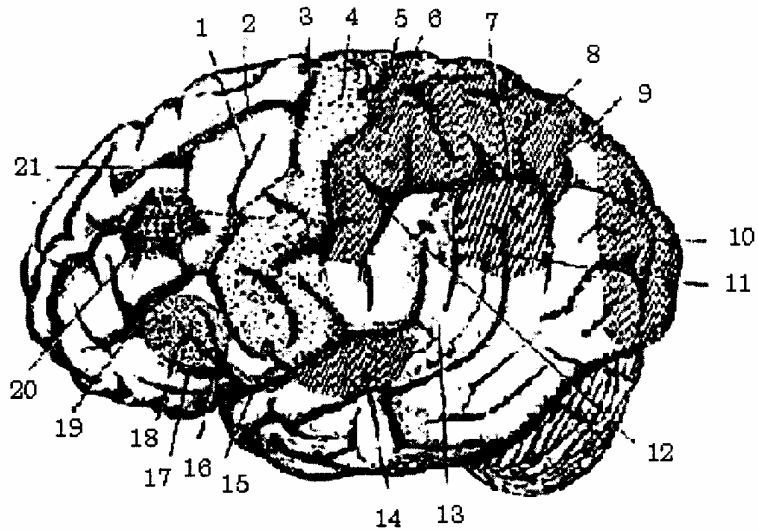
**Hình 4.29.** Thiết đồ cắt ngang qua bán cầu đại não (thiết đồ Charcot)

#### 4.1.2. Vỏ đại não

Là bộ phận quan trọng nhất của não, cơ sở vật chất cao cấp của hệ thần kinh. Điều hoà tối cao các cơ năng sinh hoạt, phân tích và tổng hợp các kích thích ngoại vi hay nội cảnh để biến thành ý thức.

Vỏ não gồm 14 tỷ tế bào xếp thành 6 lớp. Diện tích vỏ não của hai bán cầu là 2200 cm<sup>2</sup>. Nhưng chỉ có 1/3 lộ ra phía ngoài, còn 2/3 ẩn sâu vào trong các khe, các rãnh của bán cầu và được chia làm nhiều khu chức năng trong đó:

- Trung khu phân tích vận động ở hồi trán lên.
- Trung khu phân tích cảm giác ở hồi đỉnh lên.
- Trung khu phân tích thính giác ở hồi thái dương 1.
- Trung khu phân tích thị giác ở hồi chẩm 6.



- |                                 |  |   |
|---------------------------------|--|---|
| 1. Rãnh trước trung tâm dưới    | 8. Trung khu vận động phức tạp có mục đích | 15. Khe não bên                           |
| 2. Rãnh trán trên               | 9. Trung khu đọc                           | 16. Trễ lên khe não bên                   |
| 3. Rãnh trước trung tâm trên    | 10. Trung khu thị giác                     | 17. Trễ trước khe bên                     |
| 4. Trung khu phân tích vận động | 11. Rãnh thái dương trên                   | 18. Trung khu nói                         |
| 5. Khe trung tâm                | 12. Rãnh sau trung tâm                     | 19. Rãnh trán dưới                        |
| 6. Trung khu cảm giác           | 13. Trung khu nghe hiểu                    | 20. Trung khu vận động quay mắt, quay đầu |
| 7. Rãnh nội đỉnh                | 14. Trung khu thính giác                   | 21. Trung khu viết                        |

**Hình 4.30.** Các trung khu phân tích của vỏ não

## 4.2. Chất trắng

Gồm có tất cả phần còn lại của hai bán cầu các bó đi từ dưới lên hoặc từ trên xuống hoặc từ vùng nọ sang vùng kia của hai bán cầu gồm có: bao trong, bao ngoài, bao ngoài cùng và trung tâm bầu dục.

### 4.2.1. Bao trong

Trên thiết đồ Charcot (cắt đứng ngang qua củ núm vú) bao trong nghiêng từ trên xuống và vào trong, và trên thiết đồ Flechsig (cắt nằm ngang qua lồi và gồi thể trai) bao trong có ba đoạn: bèo vân, bèo thị, và đoạn sau bèo. Giữa hai đoạn bèo vân và bèo thị là gồi bao trong.

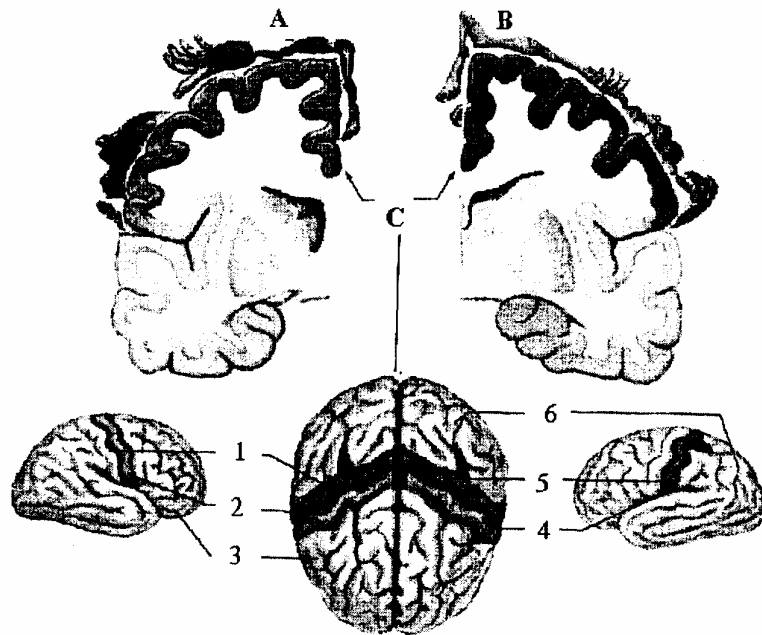
Đoạn sau bèo gồm những sợi toả ra từ thể gồi tới thùy chẩm, tạo nên tia thị Gratiolet.

### 4.2.2. Bao ngoài và bao ngoài cùng

Ở trong và ngoài nhân trước tường.

### 4.2.3. Trung tâm bầu dục

Là các sợi của thể trai toả ra khắp bề mặt 2 bán cầu đại não. Trên thiết đồ cắt ngang qua lưng thể trai, trung tâm bầu dục là hai khối chất trắng hình bán soạn nằm ở 2 bên bán cầu và dính vào nhau ở giữa bởi thể trai.



- |                                 |                  |                                 |
|---------------------------------|------------------|---------------------------------|
| 1. Khe trung tâm                | 3. Thùy trán     | 2. Trung khu phân tích vận động |
| 2. Trung khu phân tích cảm giác | 4. Thùy chẩm     | 6. Khe trung tâm                |
| A. Vùng cảm giác                | B. Vùng vận động | C. Đối chiếu lên vỏ não         |

**Hình 4.31.** Trung khu phân tích vận động và cảm giác định chiếu trên vỏ não

## 5. CÁC MÉP LIÊN BÁN CẦU

Gồm có thể trai, thể tam giác, mép trắng trước, mép trắng sau, tất cả đều là chất trắng để nối hai bán cầu đại não với nhau.

### 5.1. Thể trai (corpus callosum)

Là một mảnh chất trắng dài 8 cm, dày 1 cm, ở trước rộng 1 cm, ở sau rộng 2 cm.

- Trên liên quan với hồi khuy và hồi nội viên.
- Dưới dính ở giữa vào vách thông suốt hai bên biến thành mái não thất bên.
- Đầu trước: cách cực trước bán cầu não 3 cm quặp thành một mỏ ở dưới vách thông suốt và ở trên mép trắng trước rồi quặt lên tạo thành gối (genu).
- Đầu sau: là chỗ dày nhất của thể trai nên gọi là lồi trai (splenium) ở phía trên củ não sinh tư. Thể trai gồm các sợi ngang toả ra khắp vỏ não.

### 5.2. Thể tam giác (pornix)

Thể tam giác hay thể vòm là một vòm chất trắng hình tam giác, có 4 trụ:

- Hai trụ trước: là giới hạn trước của lỗ Monro (sau mép trắng trước).
- Hai trụ sau: vòng sau đồi thị rồi toả xuống dưới, ra ngoài, và ra trước tạo nên nền sừng thái dương não thất bên

### 5.3. Mép trắng trước (commissura anterior)

Là 1 cầu chất trắng ở thành trước buồng não thất III nối liền 2 bán cầu đại não với nhau.

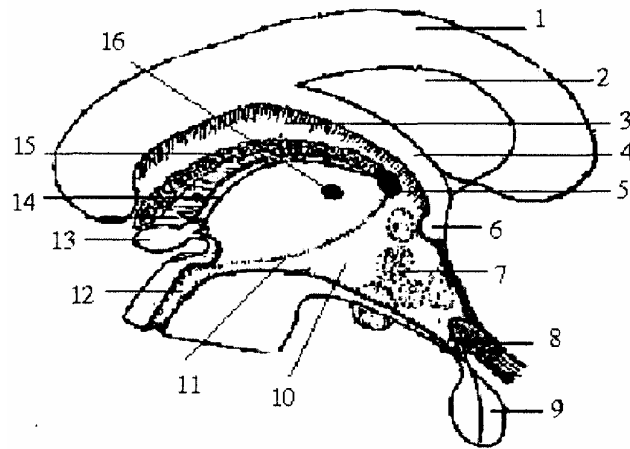
#### 5.4. Mép trắng sau (commusura posterior)

Là một thừng chất trắng ngay phía sau não thất III, ở giữa tuyến tùng và cống Sylvius để nối hai bán cầu não với nhau.

#### 5.5. Vách trong suốt (septum pellucidum)

Gồm 2 lá và 1 ổ, nằm trên mặt phẳng dọc giữa nối từ bụng thể trai đến lưng thể vòm và tạo nên thành trong của 2 não thất bên.

1. Thể trai
2. Vách thông suốt
3. Nhân đuôi
4. Thể tam giác
5. Lỗ monro
6. Mép trắng trước
7. Nhân xám đuôi đôi thị
8. Giao thoa thị giác
9. Tuyến yên
10. Vùng dưới đồi
11. Rãnh monro
12. Cống sylvius
13. Tuyến tùng
14. Cuống tuyến tùng
15. Đám rối mạch mạc
16. Mép xám



Hình 4.32. Các mép liên bán cầu

### 6. NÃO THẤT BÊN (VENTRICULUS LATERALIS)

Có hai não thất bên ở hai bán cầu đại não thông với não thất III qua lỗ Monro mỗi não thất có 3 sừng: trán, thái dương, chẩm.

#### 6.1. Sừng trán

Cách đầu trước bán cầu 3cm. Trên thiết đồ Charcot sừng trán có 3 thành:

- Thành trên: là các sợi của thể trai toả ra 2 bên bán cầu tạo nên.
- Thành dưới ngoài: do các nhân xám tạo nên; ở ngoài là đầu nhân đuôi, ở trong là đôi thị; giữa nhân đuôi và đôi thị là rãnh thị vân.
- Thành trong: là vách thông suốt căng từ bụng thể trai tới lưng thể vòm.

#### 6.2. Sừng thái dương

Nhìn trên một thiết đồ đứng ngang, sừng thái dương hình bán nguyệt gồm có 2 thành:

- Thành trên ngoài trên quan với đuôi của nhân đuôi.
- Thành dưới trong là sừng Ammon bị rãnh hải mã xô đẩy vào não thất và có tấm màn mạch lách vào.

#### 6.3. Sừng chẩm

Là một ngách của não thất bên, chạy ra sau, từ ngã ba thất não bên tới 3 cái cách

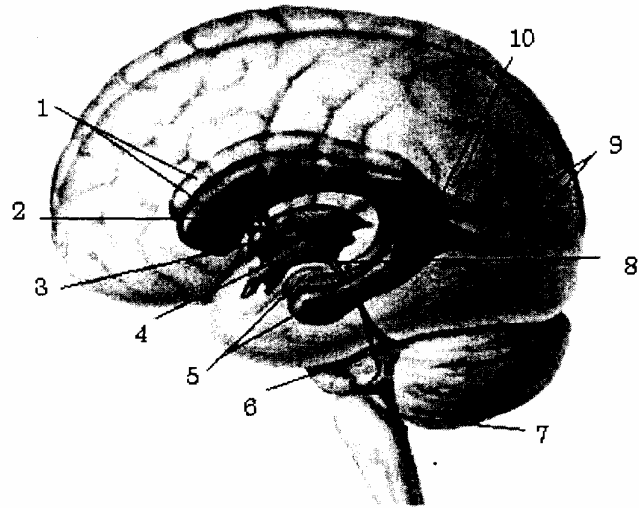
đầu sau bán cầu. Sừng chẩm có 2 thành:

- Thành trên ngoài được tạo nên bởi các sợi sau của thể trai toả vào thùy chẩm.
- Thành dưới trong bị lõm nên bởi 2 thể: thể hành do các sợi của thể trai tạo nên và thể bờ (cựa Morand) tạo nên vì khe cựa xô đẩy vào trong lòng não thất.

#### 6.4. Ngã ba não thất bên

Nơi gặp nhau của ba nhánh (sừng) của não thất bên nằm ở sau đồi thị và thân của nhân đuôi, dưới thể trai.

1. Sừng trán thất não bên
2. Lỗ monro
3. Mép sảm đồi thị
4. Buồng não thất III
5. Sừng thái dương não thất bên
6. Buồng não thất IV
7. Ống tâm tủy
8. Cống Sylvius
9. Sừng chẩm thất não bên
10. Ngã ba thất não bên



**Hình 4.33.** Các buồng não thất (nhìn bóng từ bên trái)

#### 6.5 Định khu não thất bên

Đôi chiếu não thất bên lên sọ là một diện 4 cạnh. Ở dưới là đường ngang vạch 2 cm ở trên mỏm tiếp. Ở trên là đường song song và cách 4 cm với đường trên. Ở trước, lá đứng thẳng vạch ở đầu trước của phần ngang của mỏm tiếp. Bờ sau là 1 đường thẳng vạch 4 cm ở trước bình diện đứng thẳng, tiếp giáp với xương chẩm.

Ngã ba thất não bên là một điểm nằm cách đều 3 cm ở sau, và 3 cm ở trên ống tai ngoài (chỗ gặp nhau của đường thẳng vạch ở bờ sau xương chũm và đường ngang vạch ở mỏm ổ mắt ngoài).

# CÁC DÂY THẦN KINH SỌ NÃO

Các dây thần kinh sọ là một phần của thần kinh ngoại vi, tách ra từ não gồm 12 đôi (đánh số từ I-XII) và chia làm 3 loại: vận động, cảm giác và hỗn hợp.

## 1. CÁC DÂY SỌ VẬN ĐỘNG

### 1.1. Các dây vận nhãn

#### 1.1.1. Dây vận nhãn chung (dây Số III- *nervus oculomotorius*)

Từ một nhân ở trung não dài 1 cm cạnh cống Sylvius ngang các củ não sinh tư trước (qua bó dọc sau, nhân đỏ, liềm đen để ra ngoài) thoát ra ở hai bờ khoang thủng sau, ra trước trong thành ngoài xoang tĩnh mạch hang tới khe bướm rồi chia làm hai nhánh chui qua vòng zinn vào ổ mắt.

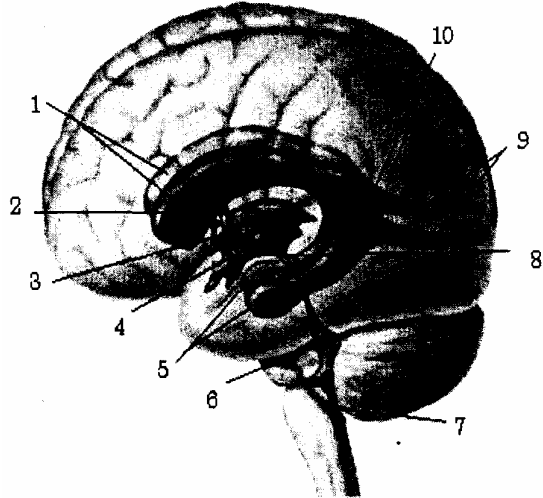
- Nhánh trên vận động cơ thẳng trên và cơ kéo mi trên.
  - Nhánh dưới (to hơn) vận động cơ thẳng trong, thẳng dưới và cơ chéo bé.
- Ngoài ra còn tách một rễ cho hạch mắt (phó giao cảm) làm hẹp đồng tử.

#### 1.1.2. Dây cảm lệ (dây số IV- *nervus trochlearis*)

Từ một nhân ở trung não, gần nhân dây V và bắt chéo hoàn toàn ở não. Là dây độc nhất thoát ra ở mặt sau thân não hai bên hãm van Vieussen.

Từ đó các sợi vòng quanh cuống đại não, rồi qua thành ngoài xoang tĩnh mạch hang tới khe bướm, chạy ngoài vòng zinn vào ổ mắt phân nhánh vào cơ chéo to.

1. Thần kinh rờng rọc
2. Thần kinh thị giác
3. Thần kinh vận nhãn (III)
4. Thần kinh vận nhãn ngoài (VI)
5. Thần kinh hàm dưới
6. Thần kinh hàm trên
7. Thần kinh mắt
8. Thần kinh lệ
9. Thần kinh trên ổ mắt



Hình 4.34. Các dây thần kinh vận nhãn

#### 1.1.3. Dây vận nhãn ngoài (dây số VI- *nervus abducens*)

Từ một nhân ở cầu não (nền não thất IV) thoát ra ở rãnh hành cầu, ra trước, cùng động mạch cánh trong chui qua xoang tĩnh mạch hang tới khe bướm, chui qua vòng zinn vào mắt, vận động cơ thẳng ngoài.

## 1.2. Dây gai hay dây phụ willis (dây số XI - nervus accessorius)

Phân nhánh vào cơ thang và cơ ức đòn chũm và một phần qua dây X vào thanh quản. Dây XI có hai rễ:

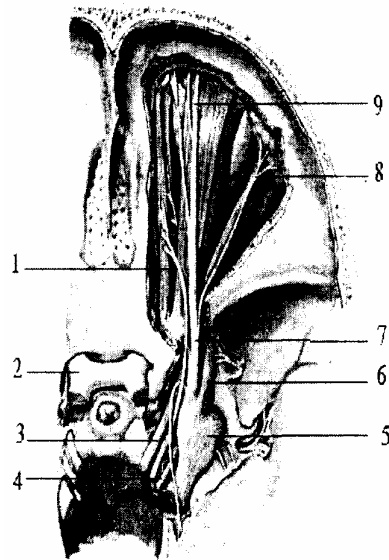
- Rễ hành: ở dưới nhân hoài nghi (chỉ là một nhánh của dây X).
- Rễ tủy: từ đoạn tủy cổ 4 - 5.

Thoát ra ở rãnh sau trám hành (dưới dây X và IX). Kế tủy từ dưới lên qua lỗ chằm vào sọ (nối với rễ hành) thành dây XI qua lỗ trích sau ra ngoài sọ và chia làm hai nhánh:

- Nhánh ngoài (rễ tủy) chạy xuống ra ngoài và ra sau, bắt chéo tĩnh mạch cảnh trong (ở phía trước hoặc phía sau) để tới cơ thang và cơ ức đòn chũm.

- Nhánh trong (rễ hành) coi như một nhánh dây X tách ở đầu hạch rồi, nối với dây Xi, qua dây thanh quản trên tới thanh quản.

1. Nhân hoài nghi
2. Thần kinh lang thang
3. Rễ sọ thần kinh phụ
4. Rễ tủy gai thần kinh phụ
5. Thần kinh gai sừng C1
6. Nhánh ngoài thần kinh phụ
7. Cơ ức đòn chũm
8. Cơ thang



**Hình 4.35.** Dây thần kinh phụ (thần kinh số XI)

## 1.3. Dây thần kinh dưới lưỡi hay dây hạ thiệt (dây XII - n. hypoglossus)

- Từ một nhân xám ở hành não (nền não thất IV), thoát ra bởi 10 - 12 sợi ở rãnh trước trám hành.

- Qua lỗ lồi cầu trước cùng động mạch màng não sau rồi qua vùng hàm hầu. vùng trên móng để vào lưỡi, vận động lưỡi và cơ trên móng.

Ngoài ra còn có 4 đặc điểm sau:

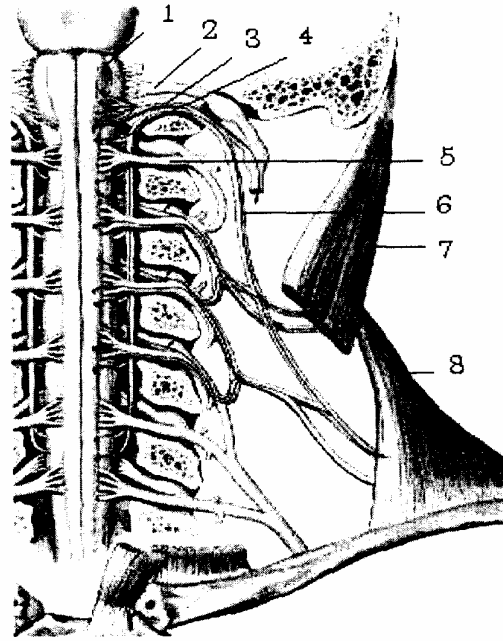
- Cùng tĩnh mạch cảnh trong và tĩnh mạch giáp - lưỡi - mặt, tạo lên tam giác Farabeuff ở vùng cảnh.

- Mốc tìm động mạch lưỡi ở khu trên móng.

- Ở dưới lưỡi, dây XII đi dưới ống Wharton.

- Có một nhánh nối với nhánh xuống của đám rối cổ (ngang gân trung gian cơ vai móng) tạo thành quai XII vận động các cơ dưới móng.

1. Nhánh nối với hạch giao cảm
2. Hạch gia cảm cổ trên
3. Hạch trên của thân kinh X
4. ĐM cánh trong
5. Cơ trâm lưỡi
6. Cơ thẳng đứng lưỡi
7. Cơ dọc trên của lưỡi
8. Cơ ngang lưỡi
9. Cơ dọc dưới của lưỡi
10. Cơ cầm lưỡi
11. Cơ cầm móng
12. Cơ móng lưỡi
13. Cơ giáp móng
14. Cơ ức móng
15. Cơ ức giáp
16. Cơ vai móng
17. Quai cổ
18. Nhánh trong của quai cổ
19. Nhánh ngoài của quai cổ
20. Tĩnh mạch cánh trong
21. Nhãn TK hạ thiệt
22. Ống thần kinh hạ thiệt



**Hình 4.36.** Sơ đồ dây thần kinh XII (thần kinh hạ thiệt)

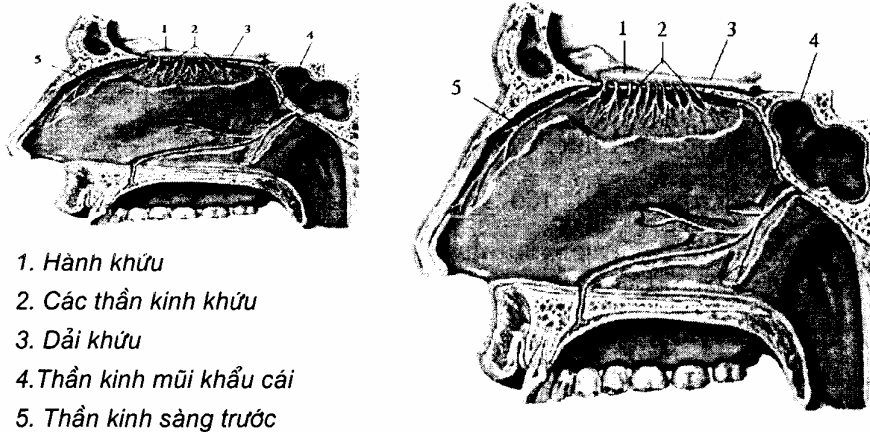
## 2. CÁC DÂY SỢ CẢM GIÁC (THẦN KINH GIÁC QUAN)

Gồm 3 dây I, II, VIII. Dây I và II thực sự không phải là một dây thần kinh mà là một phần của não. Dây VIII thực chất là 2 dây (ốc tai và tiền đình) khác nhau về giải phẫu, sinh lý và cả lâm sàng.

### 2.1. Dây khứu giác (dây I - nervus olfactorius)

Từ các sợi ở niêm mạc mũi (tầng trên).

Qua các lỗ ở mảnh sàng để vào hành khứu, qua cuống khứu và chạy bởi 3 rễ vào các nhân khứu rồi liên hệ với thể vú, đồi thị và thùy khuy tới hồi hải mã.



1. Hành khứu
2. Các thần kinh khứu
3. Dải khứu
4. Thần kinh mũi khẩu cái
5. Thần kinh sàng trước

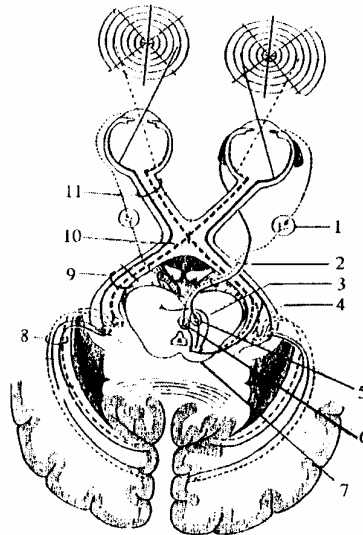
**Hình 4.37.** Dây thần kinh khứu giác (dây thần kinh I)



## 2.2. Dây thị giác (dây số II - *neurvus optieus*)

Từ các tế bào võng mạc nhãn cầu tụm lại thành dây II qua lỗ thị giác vào sọ Các sợi từ nửa trong võng mạc bắt chéo nhau tại rãnh giao thoa thị giác, còn các sợi ở nửa ngoài thì đi thẳng tạo nên dải thị giác vòng quanh cuống đại não vào thể gối ngoài, củ não sinh tư trước

1. Hạch mi
2. Dây thần kinh số II
3. Sợi bắt chéo
4. Thể gối ngoài
5. Nhân thần kinh số III
6. Nhân phụ dây III
7. Củ não sinh tư trên
8. Sợi tia thị
9. Sợi dải thị
10. Sợi giao thoa thị giác
11. Sợi dây thần kinh II



**Hình 4.38.** Dây thần kinh thị giác (dây II)

## 2.3. Dây thính giác và thăng bằng (dây VIII - *n. stato. acusticus*)

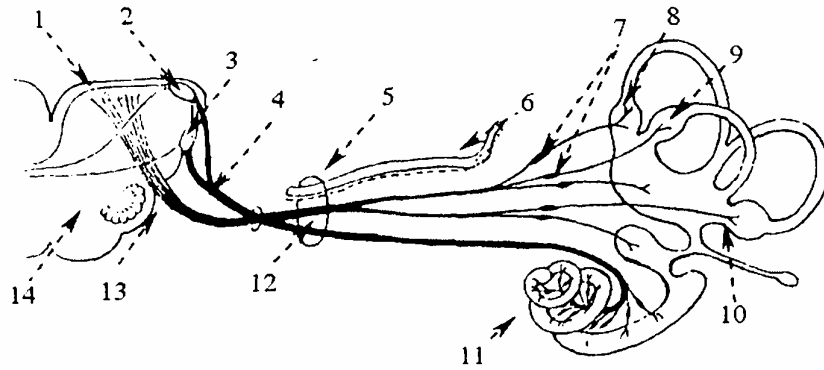
Gồm có hai dây hợp thành:

### 2.3.1. Dây ốc tai (thính giác)

Từ những tế bào thính giác ở màng nền của ốc tai màng đến hạch cortinam trong mảnh xoắn ốc. Từ đó các sợi tạo thành dây ốc tai qua ống tai trong vào sọ. Dây ốc tai chạy vào não ở rãnh hành cầu rồi dừng ở các nhân ốc bụng và lưng ở cầu não. Từ đó có:

- Một số sợi chạy thẳng trong hành não.
- Một số lớn bắt chéo đường giữa tạo nên thể thang ở cầu não, các sợi nông ở nền não thất IV thành vân thính giác và dừng ở nhân trám cầu.

Các sợi từ trám cầu cùng các sợi đi thẳng (không bắt chéo) tạo thành dải Reil bên tới thể gối trong và củ não sinh tư dưới. Từ đó tới hồi thái dương 1 - 2.



- |                       |                              |                      |
|-----------------------|------------------------------|----------------------|
| 1. Các nhân tiền đình | 6. Hạch gối                  | 11. Ống óc tai       |
| 2. Nhân óc tai lưng   | 7. Các hạch tiền đình        | 12. Lỗ ống tai trong |
| 3. Nhân óc tai bụng   | 8. Bóng ống bán khuyên trước | 13. TK tiền đình     |
| 4. TK óc tai          | 9. Bóng ống bán khuyên ngoài | 14. Trám hành        |
| 5. TK mặt             | 10. Bóng ống bán khuyên sau  |                      |

**Hình 5.39.** Dây thần kinh thích giác và thăng bằng

### 2.3.2. Dây tiền đình

Gồm các sợi từ các tế bào thụ cảm thăng bằng trong ống bán khuyên (các phình) và tiền đình tới hạch Scarpar ở đáy ống tai trong cùng dây óc tai chui vào rãnh hành cầu. Dây tiền đình ở nền não thất IV chạy tới 3 nhân: nhân trong (Schwalbe) hay nhân tam giác; nhân ngoài (betechrew); nhân giữa (Deiters).

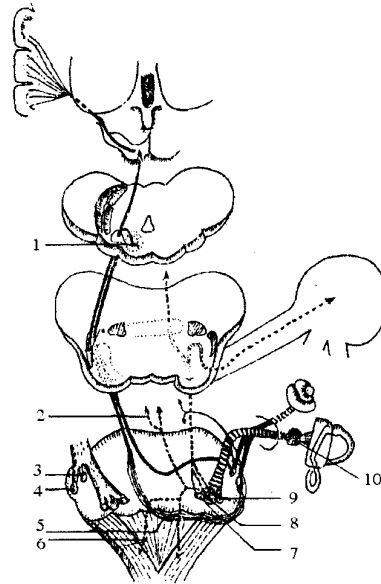
- Từ nhân trong (nhân tam giác) các sợi lên vỏ não.
- Từ nhân ngoài lên các nhân ở tiểu não qua cuống tiểu não trên.
- Từ nhân giữa (Deiters) các sợi chia hai đường:

+ Đường xuống tạo lên bó tiền đình gai, tiếp xúc với nhân dây XI (nhân thức về tư thế của đầu)

+ Đường lên dừng ở các nhân vận nhãn (III, IV, VI).

Vì vậy khi tổn thương đường tiền đình, có thể gây ảnh hưởng hoạt động nhãn cầu, hoặc ngoẹo cổ.

1. Củ não sinh tư dưới
2. Đường tới các dây TK vận nhãn
3. Nhân bụng
4. Nhân lưng
5. Vân thính giác
6. Đường tới nhân các dây TK làm quay đầu và cổ
7. Nhân tam giác
8. Nhân Deiters
9. Hạch Scarpa



**Hình 4.40.** Đường dẫn truyền thính giác và đường tiền đình

### 3. CÁC DÂY SỢ HỖN HỢP

#### 3.1. Dây tam thoa hay dây sinh ba (dây V - *nervus trigeminus*)

Là một dây hỗn hợp.

- Nhận cảm giác ở mắt, ở mặt, ở mũi và miệng.
- Vận động cơ nhai. Có hai rễ như dây thần kinh sống.

+ Rễ vận động tách ở hai nhân:

\* Nhân chính (nhân nhai) ở cầu não.

\* Nhân phụ từ trung não xuống (coi như một nhân thực vật, tiết dịch các tuyến niêm mạc).

+ Rễ cảm giác: từ hạch Gasser (là một đám rối thần kinh rất sít hình bán nguyệt nằm trong hố Meckel ở mặt trước trên xương đá) từ hạch tách ra 3 nhánh: nhánh mắt, nhánh hàm trên, nhánh hàm dưới.

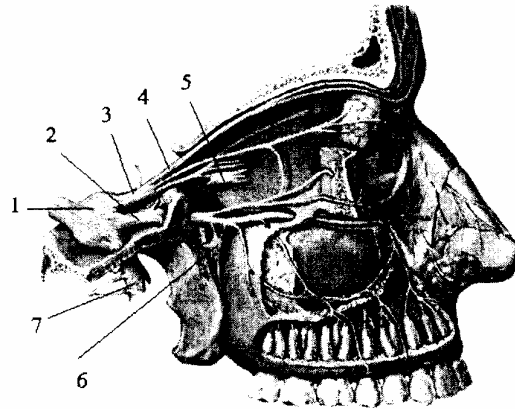
- Hai rễ đều tách ra ở mặt bên cầu não rồi cùng chui vào hố Meckel, rễ cảm giác vào hạch Gasser, còn rễ vận động luôn dưới hạch (vào dây hàm dưới).

##### 3.1.1. Dây mắt (*nervus ophthalmicus willis*)

Từ hạch Grasser qua thành ngoài xoang tĩnh mạch hang tới khe bướm vào mắt chia làm 3:

- Nhánh lệ: chi phối trong mi trên và thành ngoài ổ mắt.
- Nhánh trán: chạy sát trần ổ mắt, nhận cảm giác ở trán, mũi và mi trên.
- Nhánh mũi: cảm giác ở hạch mắt, nhãn cầu, xoang sàng, xoang bướm, đường lệ và da sống mũi.

1. Hạch sinh ba
2. Thần kinh hàm trên
3. Thần kinh mắt
4. Thần kinh trán
5. Hạch mi
6. Hạch chân bướm khu cái
7. Thần kinh hàm dưới



**Hình 4.41.** Sơ đồ dây thần kinh tam thoa (dây V)

### 3.1.2. Dây hàm trên (*nervus maxillaris*)

Hoàn toàn cảm giác từ hạch Grasser chạy ra trước qua thành ngoài xoang tĩnh mạch hang, qua lỗ tròn to ra ngoài sọ, qua hố chân bướm hàm, qua ống dưới ổ mắt rồi tận hết ở lỗ dưới ổ mắt bởi một cụm nhánh tận (cho môi trên, má, và mi dưới).

Dây hàm trên cảm giác vùng thái dương giữa, dưới ổ mắt tới môi trên, cho niêm mạc mũi, miệng, màn hầu, toàn bộ răng hàm trên.

- Tách một nhánh màng não cho vùng thái dương đỉnh.
- Mang các sợi thực vật của dây VII' (tiết nước mắt và nước mũi).

### 3.1.3. Dây hàm dưới (*nervus mandibularis*)

Có hai rễ:

- Rễ vận động (của dây VI).
- Rễ cảm giác từ hạch Gasser.

Hai rễ tới lỗ bầu dục thì tụm lại để ra ngoài sọ, vào khu chân bướm hàm và phân nhánh:

- Nhánh quặt ngược chạy vào màng não qua lỗ tròn bé.
- Nhánh tận vận động cơ nhai, màn hầu, cơ búa.
- Cảm giác 2/3 trước lưỡi niêm mạc má, da, từ cằm, môi dưới tới thái dương và răng hàm dưới.

Nhận các sợi vị giác của dây VII' tới 2/3 trước lưỡi. Mang sợi tiết dịch của dây VII' vào tuyến nước bọt dưới lưỡi, dưới hàm và sợi tiết dịch của dây IX tới tuyến mang tai.

- Khi nhổ răng hàm dưới, phải gây tê ở lỗ ống răng dưới (cạnh gai spix) nơi dây răng dưới (nhánh tận của dây hàm dưới) cùng động mạch chui vào.

### 3.2. Dây mặt (dây VII - *nervus facialis*) và dây trung gian (dây VII' - *Wrisberg - nervus intermedius*)

### **3.2.1. Nguyên ủy**

Có 3 phần.

- Sợi vận động từ một nhân xám ở cầu não.
- Sợi cảm giác VII' từ hạch gối tới 1/3 trên bó đơn độc.
- Sợi thực vật của dây VII tách ở nhân lệ ty và các sợi dây VII' tách ở nhân bọt trên. Các sợi (VII, VII) thoát ra ở rãnh hành cầu (giữa dây VIII và dây VI).

### **3.2.2. Đường đi và liên quan**

Từ não chui vào lỗ ống tai trong, chạy qua ống Fallope, tới lỗ châm chùm ra ngoài sọ, chui vào nằm trong tuyến nước bọt mang tai, nên có 3 đoạn:

- Đoạn trong sọ: từ rãnh hành cầu chui vào lỗ ống tai trong để vào xương đá.
- Đoạn trong xương đá: dây thần kinh VII, VII' nằm trên dây VIII, ống Fallope có 3 đoạn:

+ Đoạn đầu: dài 14 mm thẳng góc với trục xương đá, giữa ốc tai và tiền đình (đoạn mê nhĩ).

+ Đoạn hai: dài 10 mm song song với trục xương đá, trên trần hòm nhĩ (đoạn màng nhĩ) giữa khúc một và khúc hai có hạch gối.

+ Đoạn ba: dài 5 mm chạy thẳng tới lỗ châm chùm (đoạn chùm) cách lỗ tai ngoài 2 mm và ở sâu 15 mm. Giữa đoạn 1 và đoạn 2 có hạch gối, từ đó dây VII và VII' không còn phân biệt được nữa.

- Đoạn ngoài sọ: chui qua lỗ châm chùm ra ngoài sọ rồi vào giữa các thùy tuyến mang tai, tại đây liên quan với động mạch và tĩnh mạch cảnh ngoài.

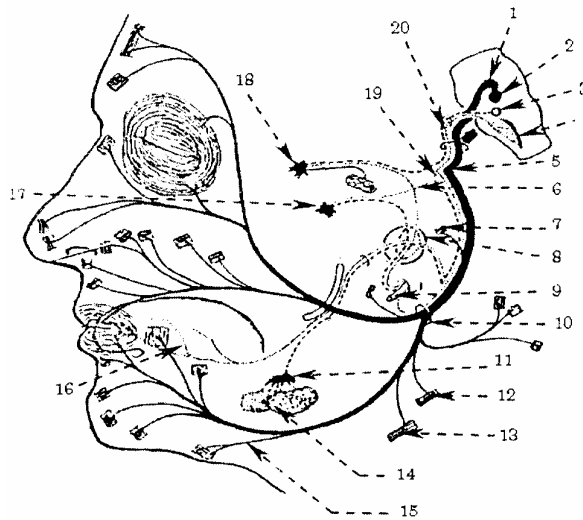
### **3.2.3. Phân nhánh**

a. *Ngành bên*: có 3 ngành chính:

- Dây đá nông lớn nối với dây đá sâu lớn của dây IX tạo thành dây thần kinh Vidien tới hạch bướm khẩu cái, mang sự tiết dịch cho tuyến lệ và các tuyến niêm mạc mũi, miệng và hầu.

- Dây đá nông bé nối với dây đá sâu bé của dây IX chạy vào hạch tai, tiết dịch tuyến mang tai.

- Dây thừng nhĩ: tách ở dây VII (trước khi ra ngoài sọ) vào hòm tai (chỗ ranh giới màng nhĩ và màng Schrapnel) rồi qua đường tiếp Glassel ra ngoài, nối với dây lưới (của dây hàm dưới) mang sợi vị giác (VII') cho 2/3 trước lưới và tiết dịch tuyến dưới lưới, dưới hàm. Ngoài ra còn có nhánh nối với dây IX thành quai haller, nhánh tai sau và nhánh cơ bàn đạp v.v...



- |                    |                       |                                       |                             |
|--------------------|-----------------------|---------------------------------------|-----------------------------|
| 1. Gối trong       | 6. Thần kinh gòit nhĩ | 11. Hạch dưới hàm                     | 16. Nhánh cảm giác vị giác  |
| 2. Nhân vận động   | 7. Cơ bàn đạp         | 12. Cơ hai bụng                       | 17. Hạch tai                |
| 3. Nhân bọt trên   | 8. Đám rối nhĩ        | 13. Cơ trâm móng                      | 19. Hạch chân bướm khẩu cái |
| 4. Nhân bó đơn độc | 9. Thần kinh IX       | 14. Tuyến nước bọt dưới hàm dưới lưỡi | 20. TK trung gian           |
| 5. Gối ngoài       | 10. Lỗ trâm chũm      | 15. Nhánh cổ                          |                             |

**Hình 4.42.** Sơ đồ cấu tạo dây thần kinh mặt (Dây VII)

b. *Ngành tận*: có hai ngành chia tại tuyến mang tai:

- Ngành trên (ngành thái dương mặt) chi phối các cơ bám da ở trên đường ngang qua mép, (trong đó có cơ trán, cơ mày, cơ vòng mi). Ngành này bị liệt, mắt không nhắm được và dấu hiệu Sachlebel (+)

- Ngành dưới (hay ngành cổ mặt) chi phối cho các cơ bám da từ dưới đường ngang mép tới các cơ bám da ở cổ.

### 3.3. Dây thiệt hầu hay dây số IX (n. glosso - pharyngeus)

Là dây hỗn hợp vận động các cơ ở hầu và một vài cơ của lưỡi, tiết dịch của tuyến mang tai, cảm giác cho hầu và cảm giác vị giác 2/3 sau của lưỡi.

#### 3.3.1. Nguyên ủy

Có 3 phần:

- Sợi vận động: từ phần trên nhân hoài nghi ở hành não.
- Sợi cảm giác từ hạch trên (Andersch) và hạch dưới (Ehrenritts) ở ngoài sọ ngay lỗ rách sau như một hạch gai) tận hết ở bó đơn độc.
- Thoát ra ở rãnh sau trám (trên dây X và XI).

#### 3.3.2. Đường đi và liên quan

Từ hành não cùng dây X và dây XI qua lỗ rách sau ra ngoài sọ, đi qua khoang sau trâm, khoang hầu lên, vào đáy lưỡi.

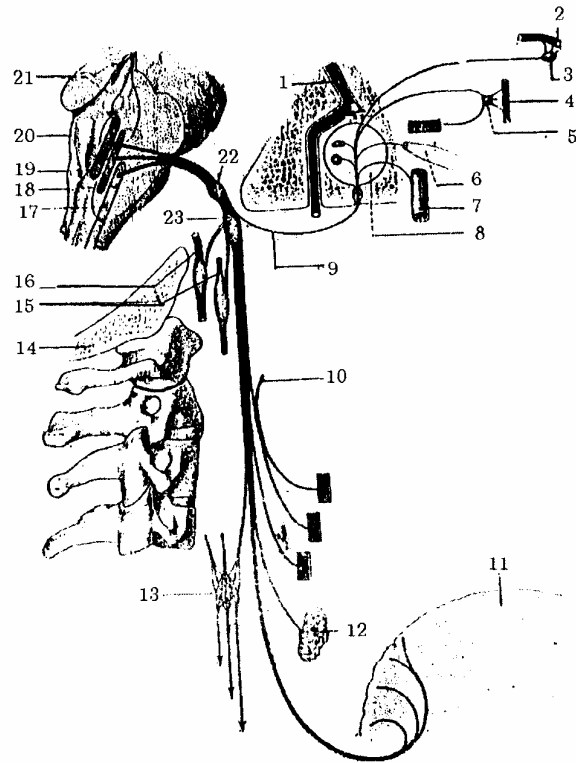
#### 3.3.3. Nhánh bên

- Dây màng nhĩ Jacobson tách ở hạch trên, qua xương đá vào hòm tai rồi chia:
  - + Hai nhánh sau của cửa sổ tròn và cửa sổ bầu dục.
  - + Hai nhánh trước vào vòi tai và đám rối cảnh.
  - + Hai nhánh trên (hai nhánh đá sâu lớn và bé) nối với hai nhánh đá nông của dây VII tới tuyến mang tai và dây Vidien vào hạch bướm khẩu cái chi phối tuyến lệ.
- Nhánh huyết quản vào đám rối cảnh và tiểu cầu cảnh. Do đó dây IX có tác dụng điều hoà huyết áp.
- Nhánh hầu chạy vào đám rối hầu.
- Nhánh cơ (cơ trâm hầu, trâm lưỡi) và nhánh hạnh nhân.

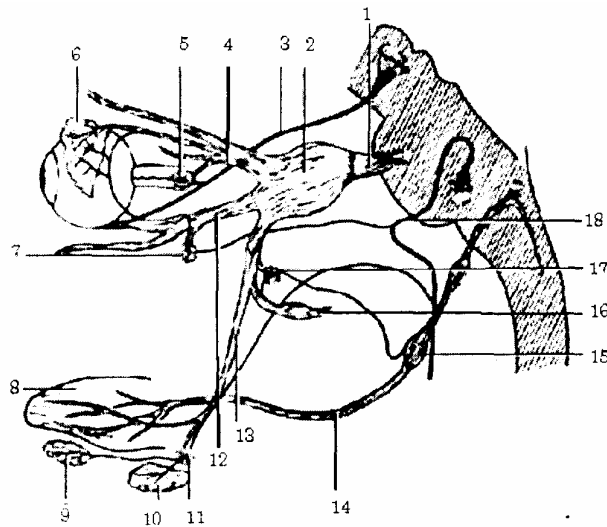
### 3.34. Nhanh tận

Vào 1/3 lưỡi

1. Dây mặt
2. Dây hàm trên
3. Hạch bướm khẩu cái
4. Dây hàm dưới
5. Hạch tai
6. Vòi nhĩ (eustachi)
7. Động mạch cảnh trong
8. Hòm nhĩ
9. Dây thần kinh Jacobson
10. Nhánh lưỡi dây mặt
11. Lưỡi
12. Hạnh nhân khẩu cái
13. Đám rối hầu và các nhánh
14. Xương chẩm
15. Nhánh nối với TK giao cảm
16. Nhánh nối với dây X
17. Nhân hoài nghi
18. Nhân bó đơn độc
19. Nhân lưng (thần kinh XII)
20. Cánh xám
21. Nền não thất IV
22. Hạch trên
23. Hạch dưới



**Hình 4.43.** Sơ đồ dây thần kinh thiết hầu và vùng chi phối



- |                          |                  |                        |                          |
|--------------------------|------------------|------------------------|--------------------------|
| 1. Thần kinh V           | 5. Hạch mắt      | 9. Hạch dưới lưỡi      | 13. Thần kinh hàm dưới   |
| 2. Hạch thần kinh V      | 6. Tuyến lệ      | 10. Hạch dưới hàm      | 14. Thần kinh thiệt hầu  |
| 3. Thần kinh III         | 7. Hạch bướm hàm | 11. Hạch dưới hàm      | 15,18. Thần kinh mặt     |
| 4. Nhánh mắt thần kinh V | 8. Lưỡi          | 12. Thần kinh hàm trên | 16. Nhánh tai thái dương |
|                          |                  |                        | 17. Hạch tai             |

**Hình 4.44.** Sơ đồ các nhánh nối của thần kinh thiệt hầu với dây tam thoa

### 3.4. Dây phế vị hay dây X (nervus vagus pneo - gastrique)

Còn gọi là dây mơ hồ hay dây lang thang, là một dây hỗn hợp có tác dụng rộng rãi, phó giao cảm cho nội tạng.

#### 3.4.1. Nguyên ủy

Có 3 phần.

- Sợi vận động từ giữa nhân hoài nghi ở hành não.

- Sợi cảm giác từ 2 hạch:

+ Hạch trên (hạch tĩnh mạch cảnh) ở dưới lỗ rách sau.

+ Hạch dưới (hạch rôi) to hơn, như một hạch gai kích thước 2 cm và tận hết ở dưới bó đơn độc.

- Sợi thực vật: sợi vận tạng, từ nửa trên nhân tâm phế vị tràng, sợi cảm tạng tận hết ở một nhân ngay cạnh phía ngoài nhân trên. Các sợi thoát ra ở rãnh sau trám hành (giữa dây IX và dây XI).

#### 3.4.2. Đường đi

Từ hành não qua lỗ rách sau ra ngoài sọ, chạy xuống dọc động mạch cảnh chung và tĩnh mạch cảnh trong ở cổ (trong bao cảnh) rồi vào ngực theo hai bên thực quản chui qua cơ hoành xuống bụng.

#### 3.4.3. Liên quan

##### a. Ở cổ



Dây X nằm trong bao cánh (trong bao có động mạch cánh gốc ở trong, tĩnh mạch cánh trong ở ngoài mở ra sau một góc nhị diện mà dây X nằm ở đó). Bao cánh nằm trong rãnh cánh.

Rãnh cánh là một hình lăng trụ tam giác có 3 thành:

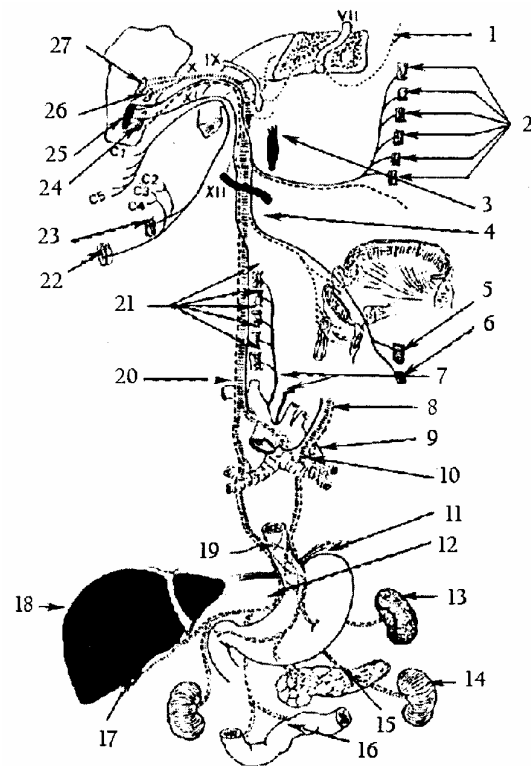
- Thành sau: có mồm ngang của các đốt sống cổ, các cơ trước sống, cơ bậc thang và chuỗi hạch giao cảm cổ.

- Thành trong: phía trên là hầu, thanh quản; phía dưới là khí quản và thực quản cùng với tuyến giáp. Tất cả cùng được trong một bao: bao tạng. Trong bao còn có hai dây thần kinh quặt ngược ở hai bên thực quản.

- Thành trước ngoài có cơ ức đòn chũm (trong cân cổ nông) và các cơ dưới móng (cơ vai móng và cơ ức đòn móng) ở trong cân cổ giữa.

Sau đó qua vùng trên đòn vào ngực. Ở vùng trên đòn dây X phải bắt chéo trước động mạch dưới đòn phải (sau tĩnh mạch) và tách dây quặt ngược phải. Ở bên trái dây X trái bắt chéo quai động mạch chủ (giữa động mạch cánh gốc trái và động mạch dưới đòn trái) để vào ngực và tới đây dây X trái tách nhánh quặt ngược trái.

1. Nhánh tới loa tai và ống tai ngoài
2. Đám rối hầu
3. Hạch cổ trên
4. Thần kinh thanh quản trên
5. Cơ khít hầu dưới
6. Cơ nhãn giáp
7. Thần kinh thanh quản quặt ngược
8. Thần kinh X trái
9. Cung ĐM chủ
10. Đám rối phổi
11. Dạ dày
12. Đám rối tạng
13. Tỳ
14. Thận
15. Tụy
16. Ruột non
17. Đáy túi mật
18. Gan
19. Đám rối thực quản
20. ĐM dưới đòn phải
21. Các cơ của thanh quản
22. Cơ thang
23. Cơ đòn chũm
24. Nhân lưng thần kinh X
26. Nhân tuỷ thần kinh V
27. Nhân bó đơn độc



**Hình 4.45.** Sơ đồ dây thần kinh lang thang và phạm vi chi phối

*b. Ở ngực*

Dây X đi sau phế quản vào trung thất sau dọc hai bên thực quản, càng xuống dưới dây X phải càng ra sau, dây X trái càng lẩn ra trước. Tại đây tách các nhánh nhỏ cho đám rối phổi và đám rối thực quản. Rồi theo thực quản qua cơ hoành xuống bụng.

*c. Ở trung*

- Dây X trái tới mặt trước dạ dày và gan.
- Dây X phải tới mặt sau dạ dày và hạch bán nguyệt.

**3.4.4. Phân nhánh**

Dây X có chức năng sinh lý rộng, qua vùng nào cũng tách các nhánh cho các tạng ở vùng đó, hoặc nối với các dây thần kinh khác, tạo nên các đám rối.

- Ở cổ và ngực:

+ Nhánh hầu nối với dây IX thành đám rối hầu.

+ Nhánh thanh quản trên vận động cơ nhẫn giáp.

+ Nhánh thanh quản dưới (thần kinh thanh quản quặt ngược) vận động cho các cơ còn lại của thanh quản.

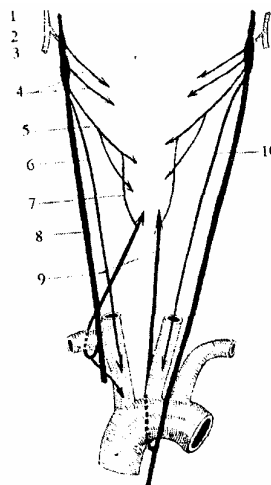
+ Các dây tim (trên, giữa, dưới) tới đám rối tim ở dưới quai động mạch chủ.

+ Các nhánh phổi trước và sau (tham gia đám rối phổi)

+ Nhánh thực quản.

- Ở bụng: dây thần kinh X trái cho 5 - 6 nhánh vào mặt trước dạ dày và qua mạc nối nhỏ vào gan. Dây X phải sau khi tách nhiều nhánh vị sau thì chia hai nhánh tận vào hai hạch bán nguyệt, tham gia tạo thành đám rối đường, chi phổi hầu hết các tạng trong ổ bụng.

1. Dây thần kinh gai (XI)
2. Nhánh trong dây XI
3. Nhánh ngoài dây XI
4. Các nhánh hậu
5. Dây TK thanh quản trên
- 6, 10. Dây TK tim trên
7. Quai Galien
8. Dây TK phế vị
9. Dây TK quặt ngược
10. Dây thần kinh tim trên



**Hình 4.46.** Sơ đồ cấu tạo dây X

## CÁC ĐƯỜNG DẪN TRUYỀN THẦN KINH

Chức phận và cấu tạo của hệ thần kinh dựa trên cơ sở cung phản xạ, hưng phấn từ cơ quan nhận cảm truyền vào trung ương rồi lại từ trung ương truyền ra đến các cơ quan tác động bên ngoài. Trong khi hoạt động, tủy và não quan hệ rất mật thiết. Do đó ở mỗi tầng của tủy và não, các neuron nhiều lên và hình thành từng chuỗi, các chuỗi thực hiện việc truyền lên hoặc truyền xuống tới các tầng của tủy, của não và trở thành các đường dẫn truyền.

Có 3 loại dẫn truyền: đường dẫn truyền cảm giác ; đường dẫn truyền vận động và đường dẫn truyền liên hợp.

### 1. CÁC ĐƯỜNG CẢM GIÁC

Con người có nhiều loại cảm giác: cảm giác nông ở ngoài da, cảm giác sâu trong cơ thể. Có loại cảm giác có ý thức, có loại cảm giác không có ý thức. Đường cảm giác gồm các đường cảm giác chung và các đường giác quan. Ở đây chỉ nói đến đường cảm giác chung, đường này gồm 3 chặng:

- Có 3 loại neuron (ở hạch gai, ở tủy hay ở hành não và ở nhân đồi thị) tiếp xúc với nhau.

- + Chặng đầu từ hạch gai tới dừng ở tủy (hay hành não).
- + Chặng hai từ tủy sống hay từ hành não tới đồi thị.
- + Chặng ba từ đồi thị tới vỏ đại não.

#### 1.1. Đường cảm giác nông ở ngoài da

##### 1.1.1. Đường đau nóng lạnh (thông nhiệt)

Gồm các sợi ngắn từ hạch gai qua rễ sau thần kinh tủy vào vùng keo Rolando của sừng sau. Từ đó các sợi bắt chéo đường giữa ở mép xám sau sang cột trắng bên tạo nên bó cung sau rồi từ đó lên đồi thị và lên vỏ não.

##### 1.1.2. Đường xúc giác thô sơ

Gồm các sợi nhỡ đi từ hạch gai theo rễ sau vào tủy qua vùng viền Lisseuer vào cột keo Rolando ở tầng tủy cao hơn, rồi bắt chéo đường giữa, qua mép xám trước sang cột trắng bên tạo nên bó cung trước. Rồi từ đó qua thân não lên đồi thị và lên vỏ não. Đường này cho những cảm giác thô sơ, tản mạn, không chuyên biệt. Cả hai đường cảm giác nông này được gọi chung là bó Dejerine hay là bó gai đồi.

##### 1.1.3. Đường xúc giác tinh tế

Giúp nhận biết bằng sờ mó: gồm các sợi dài hơn, có nhiều myeline bao bọc và dẫn truyền nhanh hơn. Các sợi này đi theo đường cảm giác sâu có ý thức, không đi theo đường thông nhiệt, nên trong hội chứng phân ly cảm giác, có biểu hiện mất cảm giác nóng lạnh, đau đốn, mà cảm giác sờ mó tinh tế vẫn còn.

## 1.2. Đường cảm giác sâu

Đường cảm giác sâu ở cơ, xương và khớp, có và không có ý thức.

### 1.2.1. Đường cảm giác sâu có ý thức

Gồm các sợi dài từ hạch gai qua rễ sau vào tủy ở cột trắng sau để tạo nên hai bó:

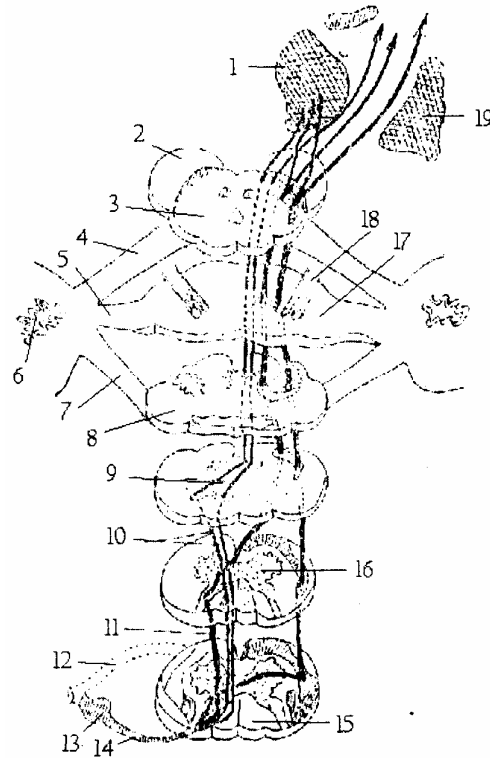
- Bó Goll hay bó thon dẫn cảm giác sâu ở chi dưới.

- Bó Burdach hay bó chêm ở ngoài bó thon dẫn cảm giác sâu ở chi trên.

Hai bó đi lên và dừng ở hành não trong các nhân Goll, nhân Burdach và nhân fonMonakov.

Từ các nhân này các sợi bắt chéo đường giữa để tạo nên bó cảm giác trong hay dải Ren giữa qua cầu não, trung não tới đồi thị rồi từ đồi thị lên vỏ não.

1. Đồi thị gian não
2. Cuống đại não
3. Trung não
4. Cuống tiểu não trên
5. Cuống tiểu não giữa
6. Nhân xám tiểu não
7. Cuống tiểu não dưới
8. Hành não
9. Bắt chéo cảm giác
10. Bó Goll Burdach
11. Bó cung trước
12. Bó cung sau
13. Hạch gai
14. Rễ sau thân kinh sống
15. Cột trắng sau tủy sống
16. Chất xám tủy sống
17. Cầu não
18. Dây thần kinh V
19. Nhân xám dưới vỏ não



Hình 4.47. Các đường dẫn truyền cảm giác nông và sâu có ý thức

### 1.2.2. Đường cảm giác sâu không ý thức

Dẫn truyền cảm giác về độ căng của gân cơ, dây chằng, khớp trong việc giữ tư thế và các phản xạ giữ tư thế. Đường này phải qua tiểu não, gồm hai bó:

#### a. Bó tiểu não trước (bó tiểu não chéo hay bó Gower)

Gồm các sợi từ hạch gai theo rễ sau dây thần kinh sống vào phần nền sừng sau tủy. Từ đó các sợi bắt chéo đường giữa ra rìa cột trắng bên tạo nên bó tiểu não trước rồi đi lên qua hành não, cầu não, vòng quanh cuống tiểu não trên, để chạy vào tiểu não qua van Vieussens tới vỏ thùy giun. Sau đó đi vào nhân đỏ (ở trung não) rồi lên đồi thị

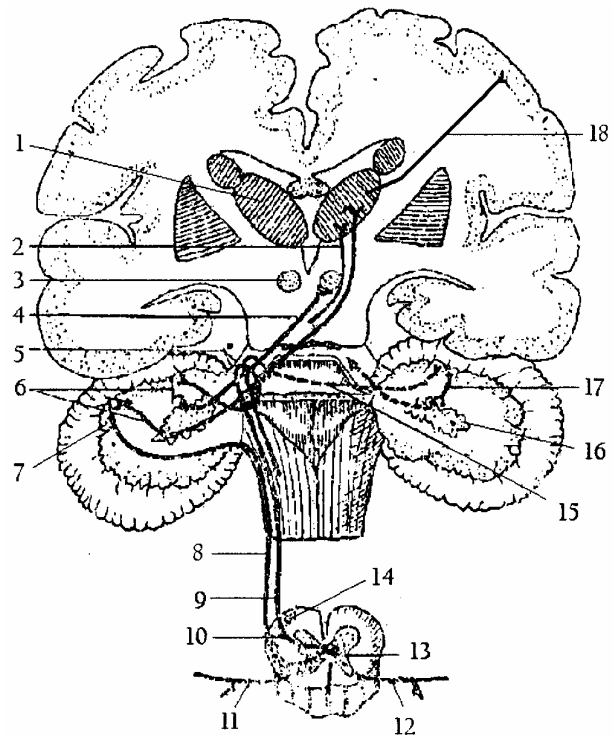
và lên vỏ não.

*b. Bó tiểu não sau (bó tiểu não thẳng hay bó Flechsig)*

Từ hạch gai theo rễ sau dây thần kinh sống vào dừng ở cột Clarke. Từ đó có các sợi chạy thẳng ra cột trắng bên (ở cùng phía) để tạo thành bó tiểu não sau tới hành não bó này chạy chéo ra ngoài tạo nên thể thừng và cuống tiểu não dưới để chạy vào tiểu não và dừng ở vỏ thùy giun.

Từ vỏ thùy giun, các sợi tới nhân trám, nhân mái, rồi qua cuống tiểu não trên, bắt chéo đường giữa vào trung não (chỗ bắt chéo gọi là mép Wernekink) để tới dừng ở nhân đỏ bên đối diện, sau đó đi lên đồi thị và lên vỏ não.

1. Đồi thị gian não
2. Chặng 4 (neuron trám đồi thị)
3. Nhân đỏ trung não
4. Chặng 4 (neuron trám đồi thị)
5. Cuống tiểu não trên
6. Chặng 3 (neuron vỏ trám tiểu não)
7. Vỏ tiểu não
8. Bó tiểu não sau (bó Flechsig)
9. Bó tiểu não trước (bó Gower)
10. Chặng 2 (cột nhân sừng sau)
11. Chặng 1 bó tiểu não sau (hạch gai)
12. Chặng 1 bó tiểu não trước (hạch gai)
13. Chặng 2 (nhân sừng sau tủy)
14. Bó tiểu não trước ở tủy
15. Van Vieussens
16. Nhân xám tiểu não
17. Va thùy giữa trên
18. Chặng 5 (neuron đồi thị vỏ não)



**Hình 4.48.** Đường dẫn truyền cảm giác đau không có ý thức

## 2. CÁC ĐƯỜNG VẬN ĐỘNG

Động vật khác thực vật là có thể di chuyển tới nơi thích hợp để sinh tồn và di truyền nòi giống... có hai loại vận động:

- Vận động cơ vận theo ý muốn là do hệ tháp.
- Vận động cơ trơn ngoài ý muốn do hệ ngoại tháp.

Cả hai hệ đều từ trung tâm vận động ở hồi trán lên, các mép lân cận của khe Rolando và phần trước của tiểu thùy 4 cạnh trung ương đi xuống.

### 2.1. Hệ tháp

Gồm những tế bào tháp từ trung khu phân tích vận động ở vỏ não (hồi trán lên và phần sau của hồi trán 1 - 2) đi xuống tủy sống (đường đại não tủy sống). Phần dưới hồi

trán lên phân tích và vận động cơ ở đầu mặt cổ, phần trên ở thân và chi dưới. Hệ tháp gồm 2 bó:

### **2.1.1. Bó tháp (*tractus pyramidalis*) hay bó vỏ gai**

Vận động ở cổ thân và tứ chi, gồm các sợi từ vỏ não qua bao trong tới trung não, bó tháp chiếm 3/5 giữa chân cuống đại não (trước liềm đen) qua cầu não, bó tháp bị các sợi ngang chia làm nhiều bó nhỏ. Xuống đến hành não, bó tháp tạo thành tháp trước và khi tới cổ hành não thì chia làm hai bó:

- Bó lớn: gồm 9/10 số sợi bắt chéo đường giữa sang bên đối diện tạo thành bó tháp chéo, nằm cạnh sừng sau tủy, càng xuống dưới bó tháp càng nhỏ đi vì tách dần các sợi tới các nhân vận động ở sừng trước tủy sống cùng bên (đến đốt sống cùng 4 thì tận hết).

- Bó nhỏ: chiếm 1/10 số sợi và chạy thẳng xuống hai rìa rãnh giữa trước tạo thành bó tháp thẳng, rồi tách dần các sợi bắt chéo đường giữa trong mép trắng trước tới các nhân vận động ở sừng trước bên đối diện.

Từ các nhân này các sợi theo rễ trước của dây thần kinh sống đến các cơ vân ở cổ, thân và tứ chi.

### **2.1.2. Bó gối (*tractus Cortico nuclearis*) hay bó vỏ nhân**

Vận động các cơ ở đầu và cổ. Từ vỏ não đi xuống qua gối của bao trong (xen lẫn với các sợi bó tháp) xuống trung não và chiếm 1/5 trong chân cuống đại não. Rồi tách dần các sợi bắt chéo đường giữa, chạy vào các nhân vận động của các dây thần kinh sọ: III, IV (ở trung não) các dây V, VI, VII, IX, X, XI, XII (ở cầu não và hành não).

Từ các nhân này, theo các dây vận động hoặc hỗn hợp tới các cơ vân ở đầu, mặt và một phần ở cổ.

- **Tóm lại:** đường dẫn truyền vận động thuộc hệ tháp gồm hai chặng:

- Chặng I: từ các tế bào tháp ở vỏ não, sau khi bắt chéo đường giữa, đến dừng ở các nhân vận động của các dây thần kinh sọ ở thân não, hoặc ở các cột nhân ở sừng trước tủy.

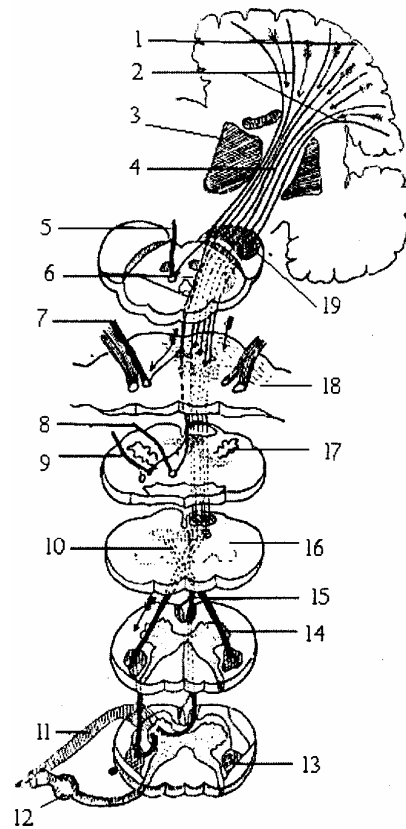
- Chặng II: từ các nhân này, các nhánh trực thoát ra khỏi tủy chạy vào rễ trước của các dây sống hay rễ vận động của dây thần kinh sọ, tới các cơ vân ở đầu, cổ, thân và tứ chi.

Hệ tháp chi phối những cử động tùy ý nên các tổn thương hệ này đều gây liệt.

Tổn thương chặng I gây liệt trung ương cùng bên hay đối bên tùy thương tổn ở dưới hay ở trên chỗ bắt chéo.

Tổn thương chặng II gây liệt ngoại vi cùng bên. Căn cứ vào nơi bị liệt, có thể xác định được nơi tổn thương (ở tủy hay ở não).

1. Bó tháp
2. Bó gối và bó vỏ cầu
3. Đồi thị
4. Bao trong
5. Dây thần kinh III
6. Bó gối
7. Dây thần kinh V
8. Dây thần kinh VII
9. Dây thần kinh X
10. Bút chéo tháp
11. Rễ trước dây TK sống
12. Hạch gai
- 13, 14. Bó tháp bất chéo
15. Bó tháp thẳng
16. Hành tủy
17. Trám hành
18. Cầu não
19. Cuống đại não



**Hình 4.49.** Đường vận động có ý thức (bó tháp và bó gối)

## 2.2. Hệ ngoại tháp

Đường vận động phụ ngoài ý muốn, vận động cơ trơn, dẫn truyền các cử động đơn giản, tự động, nửa tự động, điều hoà trương lực cơ và động tác. Hệ ngoại tháp gồm 2 đường:

- Đường vận động phụ (đường vỏ đại não - tiểu não - tủy sống): từ vỏ não, hồi trán 2 cùng đi xuống với bó tháp (sợi trước); từ hồi thái dương 2 - 3 xuống 1/5 ngoài chân cuống đại não tạo nên bó thái dương cầu (sợi sau). Các sợi trước và sau tới tiếp xúc với các nhân cầu (sợi vỏ cầu). Từ đây phần lớn các sợi bất chéo đường giữa qua cuống tiểu não giữa tới vỏ tiểu não (sợi cầu - tiểu não) rồi tới nhân trám tiểu não của bên (sợi trám - hồng) hoặc đi xuống các nhân cầu não (nhân tiền đình hay chất lưới xám (sợi trám - tiền đình; trám mái; trám lượn rồi từ đó tiếp tục xuống tủy tạo nên các bó của tủy (hồng gai, trám gai, mái gai, tiền đình gai...)).

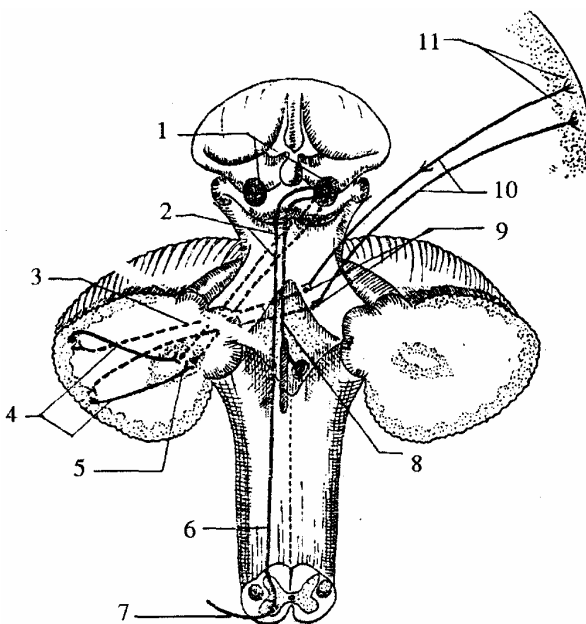
- Đường vận động dưới vỏ: đi từ thể vân đặc biệt, từ bào nhọt, qua đồi thị và các nhân dưới đồi (nhân đỏ, liềm đen, thể luys...) xuống các nhân vận động ở hành não và tủy sống.

Các bó ngoại tháp xuất phát từ các nhân dưới vỏ, có liên hệ mật thiết với tiểu não nhưng chịu sự kiểm soát của vỏ não bằng các đường liên hợp (bó vỏ não - thể vân, vỏ não - đồi thị...). Các bó ngoại tháp ở tủy sống gồm:

### 2.2.1. *Bó hồng gai (tractus rubro spinalis)*

Từ nhân đỏ ở trung não bắt chéo đường giữa qua cầu - hành não xuống tủy Dẫn truyền trương lực cơ và các phản xạ thăng bằng.

1. Nhân đỏ
2. Neuron trám - nhân đỏ
3. Neuron cầu - vỏ tiểu não
4. Neuron vỏ tiểu não - trám
5. Nhân trám tiểu não
6. Bó hồng gai
7. Rễ trước dây TK sống
8. Neuron nhân đỏ - hành não
9. Nhân cầu
10. Bó vỏ cầu
11. Neuron vỏ não



**Hình 4.50.** Đường vận động phụ (hệ ngoại tháp)

### 2.2.2. *Bó mái gai (tractus tecto spinalis)*

Tiếp những sợi từ củ não sinh tư đi xuống sừng trước tủy, dẫn truyền các xung động về phản xạ nhìn và nghe.

### 2.2.3. *Bó tiền đình gai (tractus vestibulo spinalis)*

Từ nhân tiền đình (của dây thần kinh VIII) xuống tủy dẫn truyền xung động, thăng bằng.

### 2.2.4. *Bó trám gai (tractus olivo spinalis)*

Từ trám hành xuống tủy ở sừng trước (liên hệ với thể vân, liềm đen, thể Luys) kiểm soát tiểu não và tủy sống.

### 2.2.5. *Bó lưới gai*

Từ nhân lưới tới sừng trước tủy sống, có 2 bó: bó lưới gai ngoài ở cạnh bó tháp chéo, đi từ các nhân lưới trên dẫn truyền các xung động làm dễ dàng các cử động của sừng trước tủy sống bên đối diện; bó lưới gai trong ở cạnh bó tháp thẳng, đi từ nhân lưới dưới, ức chế hoạt động sừng trước tủy sống cùng bên.

### 2.2.6. *Bó cạnh tháp*

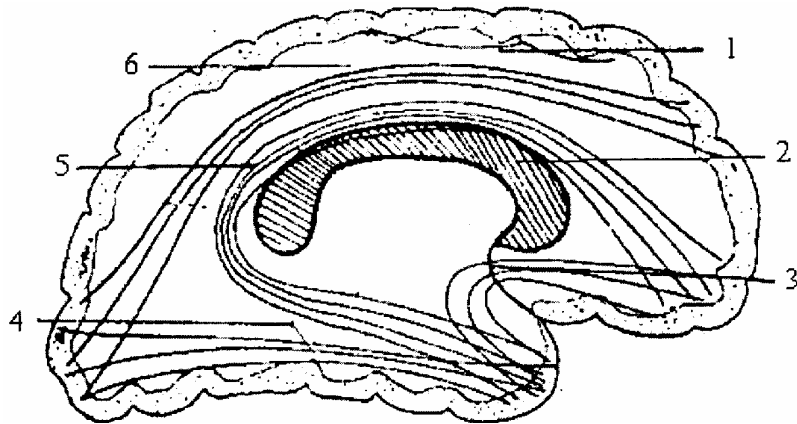
Từ vỏ não, theo bó tháp thẳng xuống tủy dừng ở sừng trước. Đảm bảo sự phối hợp các cử động nửa tự động và nửa theo ý muốn.



### 3. CÁC ĐƯỜNG DẪN TRUYỀN LIÊN HỢP

Gồm các bó, sợi, nối các bộ phận thần kinh trung ương với nhau, các tầng tủy và não có sự liên hệ chặt chẽ và hệ thống, gồm có:

1. Bó cung
2. Thể chai
3. Bó trãi
4. Bó dọc dưới
5. Bó móc
6. Bó dọc trên



**Hình 4.51.** Các đường liên hợp ở bán cầu đại não

#### 3.1. Đường liên hợp tủy sống

Truyền xung động từ tầng này đến tầng khác của tủy. Bao gồm bó càn bản trước bên và bó cạnh giữa đảm nhiệm.

#### 3.2. Đường liên hợp ở thân não

Liên hợp các nhân xám hoặc các dây thần kinh sọ vận động với các nhân xám khác. Do đó có hoạt động thống nhất do bó dọc sau đảm nhiệm. Bó này đi dọc thân não trước nền não thất đến tận cột trắng trước của tủy. Ngoài ra còn có bó dọc lưng, bó vú mái và bó trung ương chỏm phối hợp.

#### 3.3. Đường liên hợp ở tiểu não

Liên hệ giữa vỏ tiểu não và các nhân hoặc giữa các vùng của tiểu não.

#### 3.4. Đường liên hợp 2 bán cầu đại não

- Loại sợi dài nối 2 bán cầu đại não đảm bảo thống nhất hoạt động giữa 2 bán cầu do các mép liên bán cầu đảm nhận.

- Loại sợi ngắn nối 2 vùng của cùng 1 bán cầu với nhau đảm bảo thống nhất hoạt động của các vùng trong bán cầu do các bó dọc trên, dọc dưới, bó cung, bó móc, bó khuy đảm nhận.

# MÀNG NÃO TỦY VÀ MẠCH NÃO TỦY

## 1. MÀNG NÃO TỦY

Não là một bộ phận trong cơ thể được bảo vệ hơn cả mọi cơ quan. Ngoài ống sống và hộp sọ, tủy sống và não còn được bao bọc bởi 3 lớp màng (liên tục từ dưới lên).

- Màng cứng (*duramater*).
- Màng nhện (*arachnoidea*).
- Màng nuôi (*piamater*).

Giữa xương với các màng và giữa các màng với nhau còn có các khoang để làm giảm nhẹ các va chạm.

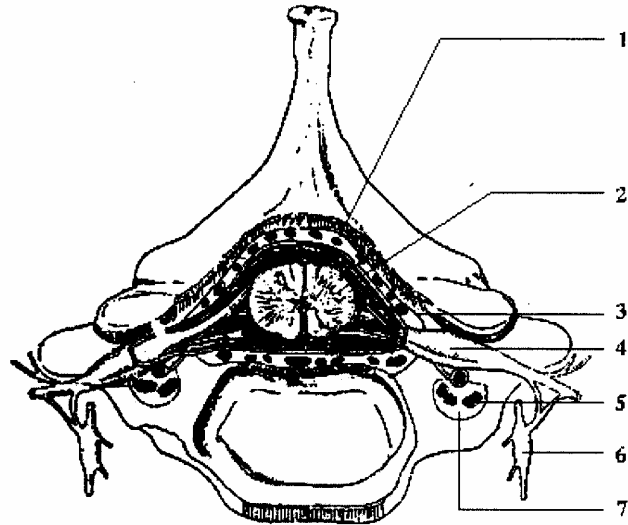
### 1.1. Màng cứng (*dura mater*)

#### 1.1.1. Màng tủy cứng

Phủ mặt trong ống sống, ở trên tiếp với màng não cứng ngang lỗ chằm, ở dưới (sau khi bọc dây cùng) kéo dài tới tận xương cụt. Ống màng cứng to hơn tủy nhưng bé hơn ống sống nên có khoang ngoài cứng chứa tổ chức liên kết mỡ nhão và các đám rối tĩnh mạch. Khoang này rộng ở sau và hai bên, hẹp ở phía trước.

Màng cứng bọc hai rễ của dây thần kinh sống và tới lỗ ghép các đốt sống thì dính vào cốt mạc.

1. Đám rối tĩnh mạch
2. Tủy sống
3. Màng cứng
4. Hạch gai
5. Tĩnh mạch đốt sống
6. Hạch giao cảm
7. Lỗ đốt sống



**Hình 4.52.** Tủy sống cổ (các lớp màng não tủy)

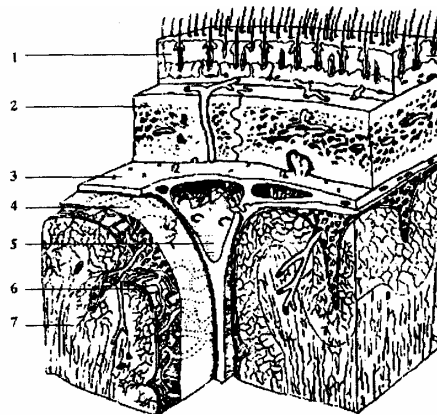
#### 1.1.2. Màng não cứng

Phủ mặt trong hộp sọ, dính liền vào cốt mạc, nhất là ở các đường khớp. Tuy vậy có một vùng rãnh bóc, đó là “*khu bóc Gérard marchan*” ở thái dương đỉnh.

Khi sọ vỡ động mạch màng não giữa bị rách, gây tụ máu ngoài màng cứng gây chèn ép não.

Màng cứng tách ra 5 vách: lều tiểu não, liềm đại não, hẻm tiểu não, lều tuyến yên và lều hành khứu (khi lách vào các khe hoặc các phân não đó tạo thành).

1. Da đầu
2. Xương sọ
3. Màng cứng
4. Màng nhện
5. Xoang tĩnh mạch
6. Màng nuôi
7. Nhu mô não



**Hình 4.53.** Thiết đồ các lớp của màng não

## 1.2. Màng nhện (arachnoidea)

Có hai lá giữa hai lá có khoang nhện (là một khoang ảo) giữa màng nhện và màng cứng, có khoang dưới cứng. Tuy nhiên ở màng này ở não còn có các hạt Pacchioni tụ thành từng đám, nhất là ở hai bên xoang tĩnh mạch dọc trên. Hạt này đào vào xương thành các ổ nhỏ.

## 1.3. Màng nuôi hay màng mềm (pia mater)

### 1.3.1. Màng tủy mềm

Có nhiều mạch máu, dính sát vào tủy, lách và rãnh giữa trước. Có nhiều thớ dính màng nhện vào màng cứng (sau khi bọc qua màng nhện và qua khoang dưới nhện) ở trước và sau. Các sợi rất mảnh, nhưng ở hai bên các thớ tạo thành hai dây chằng gọi là dây chằng răng, lách giữa 2 rễ trước và sau của thần kinh sống.

Giữa màng nhện và màng nuôi có khoang dưới nhện chứa dịch não tủy, khoang này thông ở trên với các não thất bởi lỗ Magendie và 2 lỗ Luschka (ở mái não thất IV), ở dưới tận hết đốt sống cùng II. Màng tủy mềm khó bóc.

### 1.3.2. Màng não mềm

Có nhiều mạch máu hơn ở tủy, nên không dính bằng ở tủy, dễ bóc hơn.

Màng não mềm còn chui vào khe Bichat và vào giữa hành não và tiểu não để tạo nên các tấm mạch mạc trên và dưới.

### 1.3.3. Khoang dưới nhện

Ở não phức tạp và rộng hơn ở tủy, do bán cầu não có nhiều khe và rãnh.

Có 3 khoang lớn, trông như các bể chứa dịch não tủy.

- Bể Sylvius ở thung lũng Sylvius (hội lưu trước bên).
- Hội lưu trước giữa ở nền não (từ cầu não tới giao thoa thị giác).
- Bể hành - tiểu não hay hợp lưu sau (giữa hành và tiểu não).

## **1.4. Mạch máu và thần kinh**

### **1.4.1. Động mạch**

Động mạch ở màng cứng gồm 3 loại.

#### **a. Động mạch màng não trước**

Là một nhánh của động mạch sàng sau (tách từ động mạch mắt thuộc động mạch cảnh trong).

#### **b. Động mạch màng não giữa**

Là một nhánh của động mạch hàm trong (thuộc động mạch cảnh ngoài) qua lỗ tròn bé vào sọ và chia hai ngành chính:

- Ngành sau tới khu trai - đỉnh.

- Ngành trước lên trên theo khớp trán - đỉnh các nhánh đào lõm vào xương thành rãnh. Khi xương vỡ hay rạn; động mạch này dễ bị đứt, gây chảy máu, gây tụ máu ngoài màng cứng, chèn ép não.

#### **c. Động mạch màng não sau**

Là nhánh của động mạch đốt sống.

#### **d. Động mạch màng nhện và màng mềm**

Tách ở động mạch não.

### **1.4.2. Tĩnh mạch**

Chạy vào các xoang tĩnh mạch sọ hay các tĩnh mạch màng cứng.

### **1.4.3. Thần kinh**

- Ở màng cứng là các nhánh của dây mũ (dây V), dây quặt ngược (dây X), dây XII.

- Ở màng nhện, màng mềm là các nhánh tách ra từ các đám rối quanh các mạch máu.

## **2. MẠCH NÃO TỦY**

### **2.1. Mạch của tủy**

#### **2.1.1. Động mạch**

Có 3 nguồn:

- *Động mạch gai sống trước*: tách ở thân nền, xuống dưới và vào trong, tới khe giữa tủy thì 2 bên chập lại thành một thân rồi chạy theo khe đến tận cùng.

- *Động mạch gai sống sau*: tách ở động mạch đốt sống, xuống dưới tách nhánh bọc quanh các rễ sau thần kinh sống.

- *Nhánh gai sống bên*: tách từ động mạch liên sườn hoặc động mạch thắt lưng, hay động mạch cùng qua lỗ ghép vào ống sống chia 2 theo 2 rễ thần kinh sống. Các động mạch gai sống, tách nhánh vào màng mềm tạo thành một màng quanh tủy, rồi từ

đó chạy vào tủy sống.

### 2.1.2. Tĩnh mạch

Theo các động mạch cùng tên.

### 2.1.3. Bạch mạch

Chạy trong các bao mạch, thông với khoang dưới nhện.

## 2.2. Mạch của não

### 2.2.1. Động mạch não được cấp máu từ hai nguồn

#### a. Từ động mạch đốt sống (*a. vertebralis*)

Một nhánh của động mạch hạ đòn, sau khi qua lỗ chẩm vào sọ thì hai động mạch chập lại thành thân nền (*abasilaris*) nằm ở rãnh nền xương chẩm trước cầu não, tách các nhánh bên cho cầu não và tiểu não rồi chia hai nhánh cùng là 2 động mạch đại não sau.

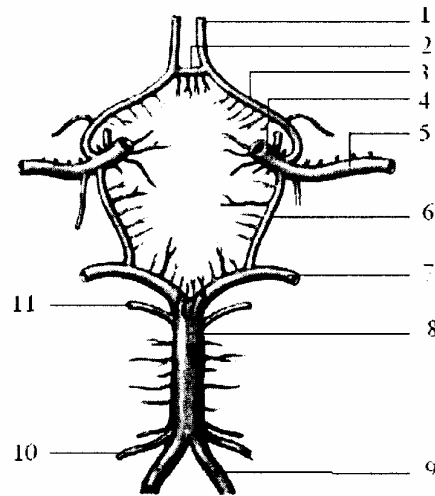
#### b. Từ động mạch cảnh trong (*a. carotis interna*)

Sau khi tách ra động mạch mắt, chạy tới mỏm yên trước thì chia 4 ngành cùng: động mạch đại não trước; động mạch đại não giữa; động mạch thông sau và động mạch màng mạch.

Động mạch não trước, động mạch thông sau, hai động mạch đại não sau tạo nên đa giác hình 6 cạnh (đa giác Willis) vây quanh yên bướm.

Đôi khi có thêm động mạch thông trước nối hai động mạch não trước thì đa giác Willis có hình đa giác 7 cạnh.

- 1,3. ĐM đại não trước
2. ĐM thông trước
4. ĐM cảnh trong
5. ĐM đại não giữa
6. ĐM thông sau
7. ĐM đại não sau
8. ĐM thân nền
9. ĐM đốt sống
10. ĐM tiểu não dưới
11. ĐM tiểu não trên



**Hình 4.54.** Sơ đồ cấu tạo đa giác Willis ở nền não

#### c. Phân nhánh cấp máu

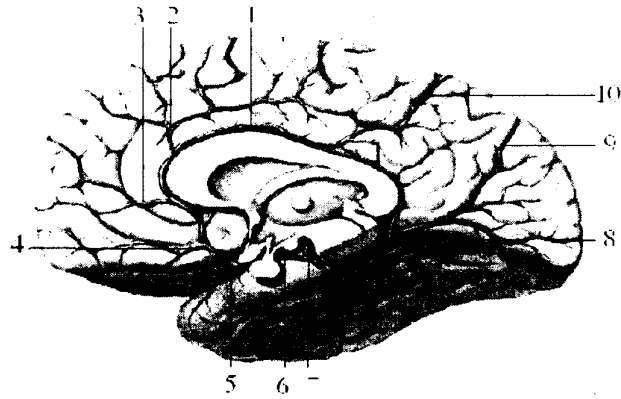
Từ hai nguồn trên có ba loại động mạch: động mạch đại não, động mạch trung ương và động mạch màng mạch.

- Động mạch đại não

Là các nhánh cùng của 3 động mạch não.

- Động mạch não trước (a. cerebri anterior): động mạch não trước ra trước và vào trong tới mặt trong bán cầu não, quanh gờ thể trãi rồi chia thành 3 nhánh (trước, giữa, sau) cấp máu cho mặt này (từ đầu trước bán cầu tới khe thẳng góc trong).

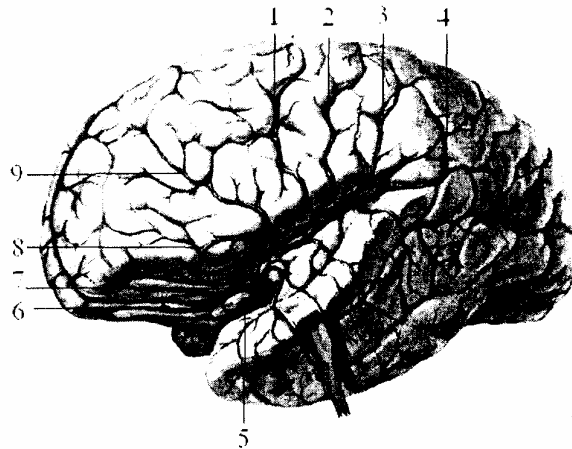
1. ĐM quanh thể trãi
2. ĐM viền thể trãi
3. ĐM cực trán
4. ĐM ổ mắt
5. ĐM đại não trước
6. ĐM đại não sau
7. ĐM đốt sống
8. ĐM tiểu não trên
9. ĐM khe chĩa
10. ĐM đỉnh chẩm



**Hình 4.55.** Động mạch nuôi mặt trong bán cầu đại não

- Động mạch đại não giữa (a. cerebri media): động mạch đại não giữa hay còn gọi là động mạch Sylvius chạy vào thung lũng Sylvius, bò trên thể đảo rồi chia ở mặt ngoài bán cầu não thành hai nhánh tới vùng trán - thái dương và vùng đỉnh - chẩm - thái dương.

1. ĐM trung tâm
2. ĐM đỉnh trước
3. ĐM đỉnh sau
4. ĐM hồi góc
5. ĐM đại não giữa
6. ĐM đốt sống
7. ĐM trước trung tâm



**Hình 4.56.** Động mạch nuôi mặt ngoài bán cầu đại não

- Động mạch đại não sau (a. cerebri posterior) qua mặt dưới cuống đại não, phân nhánh ở dưới thùy thái dương và thùy chẩm.

- Động mạch trung ương (a. centrales)

Chạy vào các nhân xám của não và gồm 3 toán:

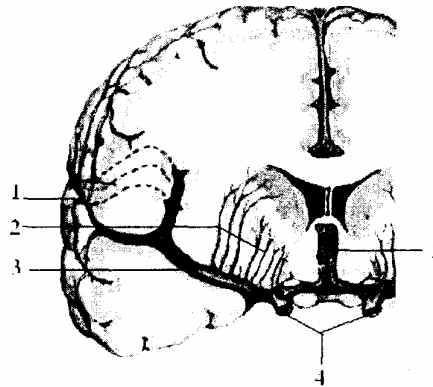
- Toán trung ương trước hay động mạch vân (a. striati) tách từ động mạch não trước và giữa, qua khoang thủng sau vào các nhân xám. Toán này có động mạch bèo vân (chạy ngoài nhân bèo) hay bị chảy máu (động mạch chảy máu não charcot).

- Toán trung ương giữa: tách từ động mạch thông sau, cấp máu cho thành dưới não thất III.

- Toán trung ương sau: tách từ động mạch não sau qua khoang thủng sau cấp máu cho đồi thị.

Các động mạch trung ương ít tiếp nối với nhau, các động mạch vỏ não thì tiếp nối với nhau. Giữa khu các động mạch vỏ não và khu động mạch trung ương não không được cấp máu đầy đủ, dễ bị “nhuyễn”, lúc tuổi già.

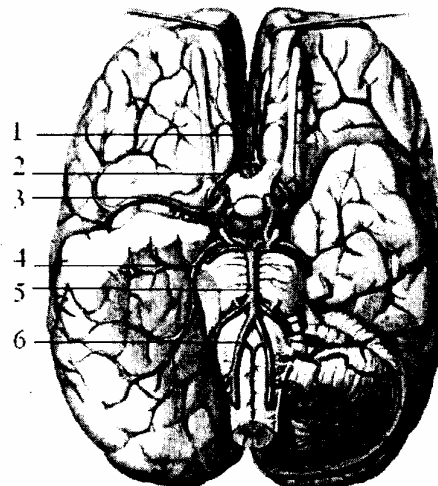
1. Khe Sylvius
2. ĐM thị vân
3. ĐM não giữa
4. ĐM cánh trong
5. ĐM não trước



**Hình 4.57.** Động mạch não giữa

- Động mạch màn mạch (a. choroidae): vào các màn mạch, Ngoài ra:
  - Động mạch hành não tách từ động mạch đốt sống.
  - Động mạch cầu não và tiểu não tách từ thân nền.
  - Động mạch trung não từ thân nền hay động mạch não sau.

1. ĐM thông trước
2. ĐM đại não trước
3. ĐM đại não giữa
4. ĐM đại não sau
5. ĐM thân nền
6. ĐM đốt sống



**Hình 4.58.** Sơ đồ động mạch thân nền và vòng động mạch sáu cạnh Willis

### 2.2.2. Tĩnh mạch

Sau khi nuôi não, máu tĩnh mạch qua các xoang để về tĩnh mạch cánh trong (ở

dưới lỗ rách sau). Các xoang này gọi là xoang tĩnh mạch sọ, được cấu tạo do xương sọ vậi hoặc trẻ của màng não cứng tạo lên. Cấu tạo bên trong chỉ được lót bởi 1 lớp nội mạc, không có lớp áo cơ, nên khi tổn thương hay bị toạc rộng chảy máu rất nhiều; chỉ có thể cầm máu bằng nhồi chặt với gạc hay chỉ catgut.

Các xoang tĩnh mạch sọ đổ vào 2 xoang chính là xoang hang ở nền sọ và hội lưu hérophille ở vòm sọ (ụ chằm trong).

*a. Xoang tĩnh mạch hang*

- Ổ tầng sọ giữa, nằm 2 bên yên bướm đi từ đỉnh xương đá tới khe bướm và có 4 thành:

+ Thành trên là màng não cứng.

+ Thành dưới là nơi cánh bướm lớn dính vào thân bướm.

+ Thành trong: Nửa dưới là mặt bên thân bướm; nửa trên là một trẻ màng não cứng.

+ Thành ngoài là một vách màng cứng, trong vách có:

\* Vài tĩnh mạch nhỏ ở ngoài.

\* Phía trong có các dây thần kinh III, IV, nhánh mắt và nhánh hàm trên (dây V) từ trên xuống. Đụng trong xoang hang có động mạch cảnh trong và dây thần kinh VI chạy giữa các màng thớ chằng chịt ở trong xoang.

+ Thành trên là màng cứng.

- Các xoang tới:

+ Gồm có các xoang tĩnh mạch dẫn máu đổ vào xoang hang.

\* Các tĩnh mạch mắt.

\* Các xoang bướm định từ xoang dọc trên theo bờ sau cánh nhỏ xương bướm chạy vào.

\* Xoang vành vòng quanh tuyến yên (nối hai xoang hang với nhau; xoang liên hang).

\* Xoang chằm ngang nối hai xoang hang với nhau nằm ngang trên mỏm nền xương chằm nên còn gọi là xoang nền.

- Các xoang ra:

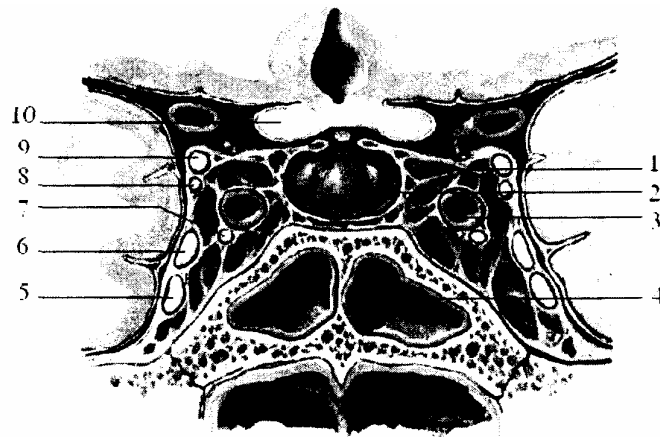
+ Nối xoang hang tới xoang khác để tới tĩnh mạch cảnh trong rồi về tim.

\* Xoang đá trên tới xoang tĩnh mạch bên (từ đầu sau xoang hang).

\* Xoang đá dưới từ sau xoang hang theo chỗ hẹp của lỗ rách sau vào vịnh tĩnh mạch cảnh.

\* Xoang đá thẳm ở ngoài sọ (tách từ xoang hang ở lỗ rách trước) vi vịnh tĩnh mạch cảnh.





- |                         |                            |
|-------------------------|----------------------------|
| 1. Xoang TM hang        | 6. Thần kinh mắt (V)       |
| 2. Tuyến yên            | 7. TK vận nhãn ngoài (VI)  |
| 3. ĐM cảnh trong        | 8. Thần kinh rỗng rạc (IV) |
| 4. Xoang bướm           | 9. TK vận nhãn(III,)       |
| 5. Dây TK hàm trên (V2) | 10. TK thị giác (II)       |

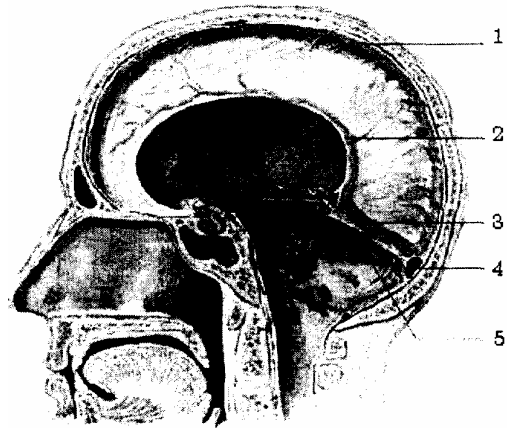
**Hình 4.59.** Thiết đồ cắt ngang xoang hang

*b. Hợp lưu tĩnh mạch sọ (hội lưu Herophil)*

Ở ụ chằm trong:

- Các xoang tới hợp lưu
  - Xoang dọc trên: theo đường giữa vòm sọ (giữa hai trẻ liềm đại não) từ trước ra sau tới ụ chằm trong.
  - Xoang dọc dưới: theo bờ tự do của liềm đại não rồi qua xoang thẳng tới ụ chằm trong.
  - Xoang thẳng: theo chỗ bám của liềm đại não vào lều tiểu não, nhận máu của xoang dọc dưới về ụ chằm trong.
- Từ hội lưu ra
  - Có hai xoang tĩnh mạch bên tới vịnh tĩnh mạch cảnh mỗi xoang có 3 đoạn:
    - + Đoạn ngang hay đoạn chằm.
    - + Đoạn xuống (sau chòm) cong ra sau và xuống dưới.
    - + Đoạn cuối (vòng quanh mỏm cảnh) cong ra trước và ngoài.
  - Ngoài ra còn hệ thống nối giữa các xoang, hoặc xoang trong sọ với tĩnh mạch ngoài sọ, và các tĩnh mạch liên lạc, để máu về tim được dễ dàng.

1. Xoang TM dọc trên
2. Xoang TM dọc dưới
3. Xoang thẳng
4. Hội lưu Herophine
5. Xoang TM bên



**Hình 4.60.** Màng não cứng và các xoang tĩnh mạch sọ

*c. Ở thân não*

- Tĩnh mạch hành não: đổ ở sau vào đám rối tĩnh mạch sống và tĩnh mạch cảnh trong.
- Tĩnh mạch cầu não: đổ vào tĩnh mạch thông sau, tĩnh mạch tiểu não hay vào các xoang tĩnh mạch đá, và xoang chẩm ngang.
- Tĩnh mạch tiểu não: đổ vào xoang tĩnh mạch bên và hội lưu Herophill.

## HỆ THẦN KINH THỰC VẬT

Là thần kinh của các nội tạng, của các cơ trơn các mạch máu và các tuyến. Bao gồm hai hệ giao cảm và phó giao cảm còn thần kinh của cơ vân, cơ xương nói chung thuộc hệ thần kinh động vật (tuy nhiên thực vật không có thần kinh. Còn nếu gọi thần kinh tự chủ, thần kinh tạng hay thần kinh hình hạch cũng không thích hợp vì thần kinh đó không tự chủ hoàn toàn, mà chịu ảnh hưởng của vỏ não. Do đó, trong một mức độ nào đó, nó có khả năng tự động).

### 1. SỰ KHÁC NHAU GIỮA THẦN KINH THỰC VẬT VÀ THẦN KINH ĐỘNG VẬT

#### 1.1. Về sinh lý

- Thần kinh động vật chi phối đời sống ngoại tiếp, vận động cho các cơ vân (cơ xương) trừ cơ tim.
- Thần kinh thực vật chi phối đời sống nội tạng dinh dưỡng, vận động cho các cơ trơn và các tuyến (kể cả cơ tim).
- Thần kinh thực vật hoạt động không tùy ý, không hoàn toàn tự chủ mà vẫn bị kiểm soát bởi vỏ não.
- Giao cảm và phó giao cảm thoát nhìn như mâu thuẫn nhưng có thể mới tạo được sự cân bằng trong quá trình chuyển hoá của các cơ quan.

#### 1.2. Về giải phẫu

- Các dây thần kinh động vật xuất phát ở cả thân não và tủy.
- Các dây thần kinh thực vật chỉ xuất phát ở vài nơi (não và tủy).
- Các sợi thần kinh động vật có bao myelin bao bọc (dây 12 - 14 cm) màu trắng, các dây thực vật không có, hoặc có rất mỏng (5 - 6 cm)
- Thần kinh thực vật không chạy thẳng tới cơ quan mà phải qua một hay nhiều hạch, hoặc mượn đường các dây thần kinh động vật tới cơ quan chi phối. Thần kinh động vật tới thẳng cơ quan chi phối.

### 2. CẤU TRÚC CỦA HỆ THẦN KINH THỰC VẬT

Hệ thần kinh thực vật có 3 phần.

#### 2.1. Trung khu thực vật

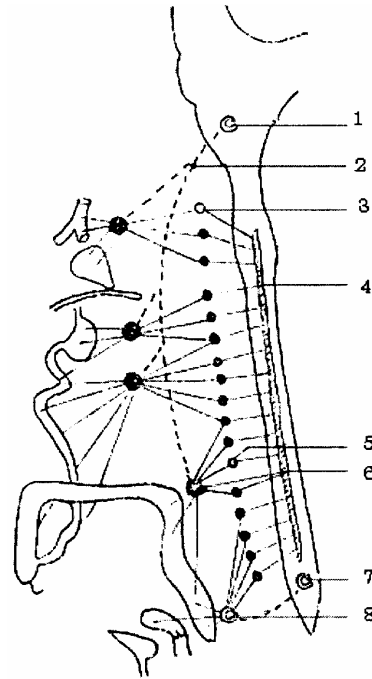
- Nằm ở một số nơi của thần kinh trung ương.
- Ở tủy trung khu giao cảm có từ C<sub>III</sub> - L<sub>III</sub>.
- Ở thân não và đoạn cùng của tủy: trung khu phó giao cảm từ thân não mượn đường của dây thần kinh sọ III, VII, VII IX, và X. Các sợi phó giao cảm từ tủy mượn đường các dây sống cùng tới các hạch.

- Ở đại não: các nhân dưới vỏ và cả ở vỏ não (tuy chưa được định rõ) có các sợi liên lạc với các trung khu ở dưới (từ vùng Hypothalamus).

## 2.2. Hạch thực vật

- Hạch cạnh sống.
- Hạch trước sống, trước tạng và hạch gần tạng hay nội thành.

1. Nhân thực vật (phó giao cảm) của dây X
2. Dây thần kinh lang thang (dây X)
3. Hạch sao
4. Trung khu giao cảm
5. Hạch giao cảm
6. Đám rối mạc treo tràng dưới
7. Trung khu phó giao cảm
8. Đám rối hạ vị



**Hình 4.61.** Hệ thần kinh thực vật

## 2.3. Sợi thực vật và các đám rối

- Các sợi giao cảm dừng ở hạch cạnh sống hay hạch trước tạng.
- Các sợi phó giao cảm tới các hạch gần tạng hay nội thành.

Do đó:

- Sợi sau hạch giao cảm dài hơn sợi trước hạch.
- Sợi trước hạch phó giao cảm dài hơn sợi sau hạch.

## 3. HỆ GIAO CẢM

### 3.1 Trung khu giao cảm

Có ở chất xám sừng bên của tủy từ C<sub>III</sub> - L<sub>III</sub> rồi từ đó các sợi mượn đường các rễ trước thần kinh sống để tới các hạch cạnh sống.

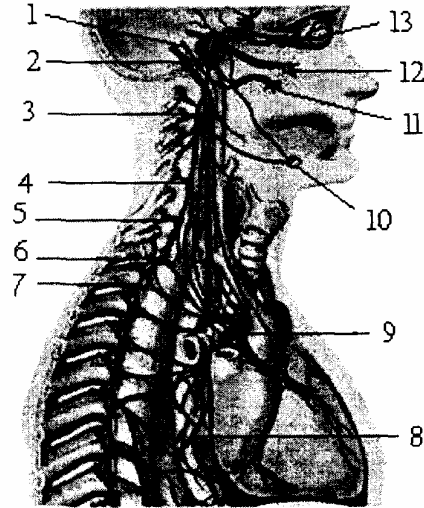
### 3.2. Hạch giao cảm cạnh sống

#### 3.2.1. Có hai chuỗi hạch

Mỗi chuỗi có 22 - 23 hạch và chia làm 4 tầng:

- Tầng cổ trung thất trước: Có 3 hạch cổ (trên, giữa, dưới) hạch cổ dưới hợp với hạch cổ ngực I tạo thành hạch sao.
- Tầng ngực trung thất sau có 5 hạch ngực trên.
- Tầng ngực bụng có 6 hạch ngực cuối.
- Tầng thất lưng chậu hông gồm 4 - 5 hạch thất lưng 4 hạch cùng và 1 hạch cụt.

1. Dây thần kinh thiệt hầu
2. Dây thần kinh lang thang
3. Hạch giao cảm cổ trên
4. Hạch giao cảm cổ giữa
5. Hạch đốt sống
6. Hạch cổ ngực (hạch sao)
7. Thần giao cảm
8. Đám rối thực quản
9. Đám rối tim
10. Hạch dưới hàm
11. Hạch tai
12. Hạch chân bướm khẩu cái
13. Hạch mi



**Hình 4.62.** Chuỗi hạch giao cảm vằm các đám rối cổ

### 3.2.2. Thừng trung gian

Có hai thừng phải và trái nối hai chuỗi hạch tạo thành một quai, ở đầu quai có hạch cụt.

### 3.2.3. Hạch Cận sống

Mỗi hạch cận sống tách ra 4 nhánh:

- Nhánh trước tạo thành bao mạch giao cảm cuốn quanh động mạch.
- Nhánh sau chạy vào cột sống và các cơ (nhánh xương cơ).
- Nhánh trong chạy vào các tạng (dây tạng) hoặc cùng sợi phó giao cảm tạo thành đám rối, chi phối các cơ quan.
- Nhánh ngoài (nhánh thông) nối thần kinh sọ và thần kinh sống với hệ giao cảm gồm hai loại:
  - + Nhánh thông trắng (có Myelin) gắn liền hạch cận sống với rễ trước hàn kinh sống.
  - + Nhánh thông xám (không có Myelin) từ hạch cận sống, mượn đường thần kinh sống tới nơi chi phối (là sợi vận mạch hay tiết dịch).

## 3.3. Các dây và đám rối giao cảm

### 3.3.1. Hạch và đám rối trước sống

Sợi sau hạch ở 3 hạch cổ gồm có:

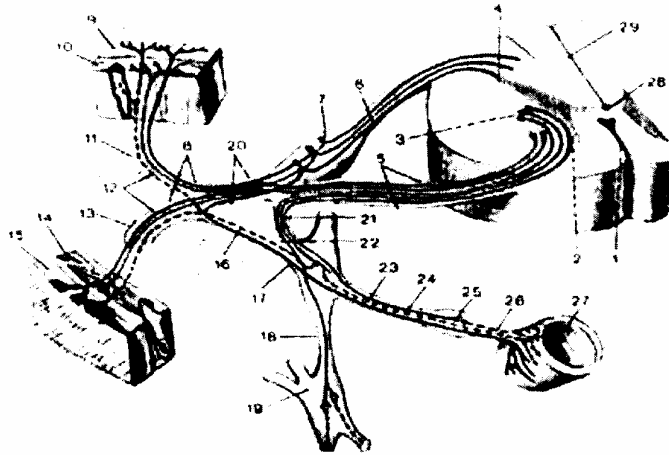
- Dây cảnh theo hai động mạch cảnh trong, cảnh ngoài và 3 dây tim giao cảm và các dây tim phó giao cảm (từ thần kinh X) tới đám rối tim, phổi.

- Sợi sau hạch từ 5 hạch ngực trên chạy thẳng vào thực quản.

- Các sợi tách ở các hạch ngực dưới là những nhánh trước gồm có dây tạng lớn, bé cùng với dây X tới đám rối dương (trong đó có 2 hạch bán nguyệt sợi giao cảm dừng ở hai hạch này).

### 3.3.2. Hạch và đám rối gần tạng (hay nội thành)

Từ các đám rối và hạch trước tạng, chạy vào các tạng.



- |                    |                                   |  |
|--------------------|-----------------------------------|--|
| 1. Rãnh giữa trước | 10.14. Cơ                         | 21. 22. Nhánh thông trắng (sợi trước hạch) |
| 2. Sừng trước      | 11. Nhánh sau thần kinh sống      | 23. Sợi hậu hạch giao cảm                  |
| 3. Sừng bên        | 12. Sợi cảm giác của sừng sau tủy | 24. Sợi tới hạch trước sống                |
| 4. Sừng sau        | 13. Nhánh trước TK tủy sống       | 25. Hạch trước sống (cạnh tạng)            |
| 5. Rễ trước        | 16. Nhánh thông xám               | 26. Sợi sau hạch                           |
| 6. Rễ sau          | 17. Sợi đi                        | 27. Ruột non                               |
| 7. Hạch gai        | 18. Nhánh nối liền hạch giao cảm  | 28. Ống tâm tủy                            |
| 8. Sợi đi          | 19. Hạch giao cảm thân            | 29. Rãnh giữa sau tủy sống                 |
| 9, 15. Da          | 20. Thần kinh sống                |  |

**Hình 4.623.** Các hạch giao cảm cạnh sống và các nhánh thông

## 4. HỆ PHÓ GIAO CẢM

### 4.1. Trung khu

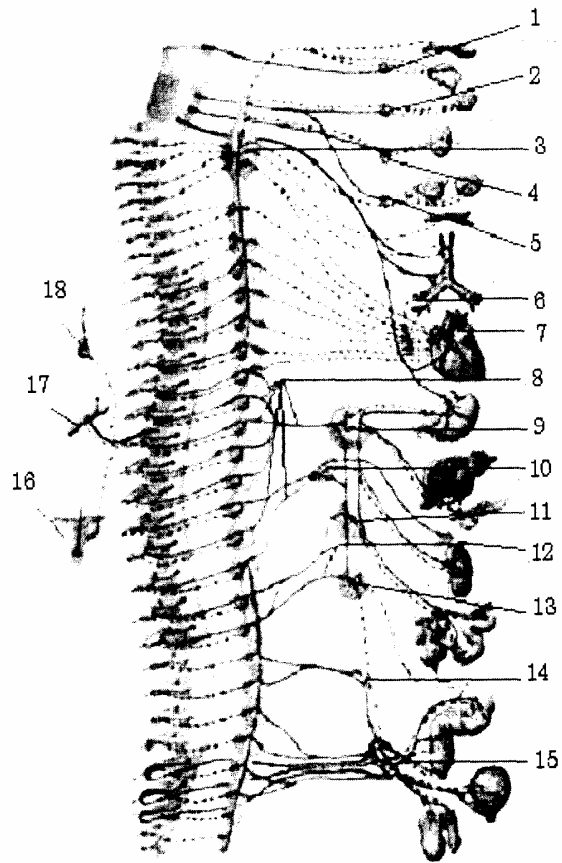
- Ở thân não trung khu phó giao cảm có ở trong các nhân thực vật của các dây III, VII, VII, IX, X.

- Ở tủy có trên đoạn tủy cùng S<sub>3</sub> - S<sub>5</sub>

### 4.2. Hạch phó giao cảm

Hạch phó giao cảm chỉ có ở ngoại vi, trước tạng hoặc trong thành của tạng.

1. Hạch mi
2. Hạch chân bướm khẩu cái
3. Hạch giao cảm cổ
4. Hạch tai
5. Hạch dưới hàm
6. Đám rối phổi
7. Đám rối tim
8. Các hạch giao cảm ngực
9. Hạch tạng
10. Hạch chủ thận
11. Hạch mạc treo tràng trên
12. Các thần kinh tạng thắt lưng
13. Hạch mạc treo tràng dưới
14. Đám rối hạ vị trên
15. Đám rối hạ vị dưới
16. Nang lông và tuyến bã
17. Mạch ngoại biên
18. Tuyến mồ hôi



**Hình 4.624.** Các hạch giao cảm và các đám rối thần kinh thực vật

### 4.3. Các sợi phó giao cảm

Từ trung khu phó giao cảm đi theo các dây thần kinh sọ hoặc dây thần kinh sống tới các hạch.

#### 4.3.1. Ở đầu mặt

- Từ nhánh đồng tử theo dây III đến hạch mắt.
- Từ nhánh lệ ty theo dây VII đến hạch bướm khẩu cái.
- Từ nhánh bọt trên theo dây VII' đến hạch dưới lưỡi, dưới hàm.
- Từ nhánh bọt dưới theo dây IX đến hạch tai.

#### 4.3.2. Ở eo, ngực và bụng

- Từ nhân tâm phế vị tràng theo dây X tới các hạch ở hầu, tim và các hạch nội tạng.
- Từ trung ương phó giao cảm tủy cùng tới các hạch chậu hông.

## 5. CÁC ĐÁM RỐI THỰC VẬT

### 5.1 Đặc điểm

Mỗi đám rối có hạch thực vật ngoại biên và các sợi thực vật (giao cảm và phó giao cảm) từ các trung khu đi tới và từ đó chi phối cho các tạng.

Do đó không có đám rối giao cảm hoặc phó giao cảm thuần túy (kể cả cái gọi là các đám rối giao cảm ở phần trên).

Hạch nào có sợi giao cảm dừng lại thì không có sợi phó giao cảm và ngược lại (hạch cạnh sống là của giao cảm còn hạch ngoại biên là phó giao cảm).

## **5.2. Các đám rối thực vật**

### **5.2.1. Ở đầu mặt**

Không có đám rối rõ rệt, mà chỉ thấy có các hạch phó giao cảm:

- Hạch mắt ở trong hốc mắt (ngoài dây thần kinh II).
- Hạch bướm khẩu cái ở hố chân bướm hàm.
- Hạch tai ở dưới lỗ bầu dục.
- Hạch dưới hàm, dưới lưỡi.

Các sợi phó giao cảm từ trung khu theo các dây thần kinh sọ đi tới còn các sợi giao cảm thì từ các hạch cổ trung thất trước.

### **5.2.2. Vùng cổ**

Có đám rối hầu:

- Hạch ở đám rối hầu (phó giao cảm).
- Sợi đến: các dây X và dây IX (phó giao cảm).
- Sợi giao cảm từ hạch cổ.

### **5.2.3. Ở ngực**

Có 2 đám rối:

- Đám rối phổi: các nhánh của dây X và từ hạch giao cảm cổ.
- Đám rối tim: gồm các sợi tim (dây XI và các sợi tim của các hạch giao cảm co tởi hạch Wrisberg dưới quai động mạch chủ.

### **5.2.4. Ở bụng có**

- Đám rối dương:

Đám rối này có tầm quan trọng đặc biệt thông qua các đám rối trung gian khác để chi phối hầu hết các tạng trong bụng gồm có:

- Ba đôi hạch ngoại biên.
- Hai hạch bán nguyệt (ở hai bên gốc động mạch thân tạng).
- Hai hạch mạc treo tràng trên.
- Hai hạch thận nằm trước gốc các động mạch này.
- Sợi đến phó giao cảm là hai nhánh tận của dây X phải.
- Sợi đến giao cảm là hai dây tạng lớn cùng với hai nhánh tận dây X phải và hạch bán nguyệt, tạo nên quai thần kinh đáng nhớ Wrisberg.

Từ đám rối này, có các sợi ngoại vi tạo thành đám rối theo các động mạch (động mạch hoành, thân tạng, mạc mạc treo tràng trên...) tới các tạng. Một chấn thương vào



vùng thượng vị là rất nguy hiểm.

- Đám rối hạ vị: gồm có
    - Hai hạch hạ vị ở hai bên khu mạch chậu hông bé.
    - Sợi phó giao cảm từ đoạn tuỷ cùng.
    - Đoạn giao cảm từ hạch chậu hông.
- Chi phối cho các tạng trong chậu hông (bàng quang, sinh dục, trực tràng).

## **6. SO SÁNH HAI HỆ GIAO CẢM VÀ PHÓ GIAO CẢM**

### **6.1. Về nguyên ủy**

- Trung khu giao cảm chỉ có ở tủy (C<sub>III</sub> - L<sub>III</sub>)
- Trung khu phó giao cảm có cả ở thân não và tủy sống.

### **6.2. Phân phối**

#### **6.2.1. Các hạch**

Sợi giao cảm dừng ở hạch cạnh sống (gần trung khu). Sợi phó giao cảm dừng ở hạch ngoại biên (gần tạng hay trong thành của tạng) do đó sợi trước hạch giao cảm bao giờ cũng ngắn hơn sợi trước hạch phó giao cảm.

#### **6.2.2. Khu vực**

- Thần kinh giao cảm phân bố rộng
- Phó giao cảm phân bố hẹp hơn.

#### **6.2.3. Về tác dụng**

- Phó giao cảm dẫn truyền nhanh hơn, nhưng sau khi ngừng kích thích thì giao cảm duy trì hưng phấn lâu hơn.

- Giao cảm và phó giao cảm có tác dụng đối lập:
  - + Kích thích giao cảm gây dẫn đồng tử, giãn phế quản.
  - + Kích thích phó giao cảm thì ngược lại

Nhưng thực tế, hai hệ này hoạt động thống nhất, cơ thể mới hoạt động thăng bằng.

## TÀI LIỆU THAM KHẢO

1. **Đỗ Xuân Hợp.** *Giải phẫu học* (sách dùng cho Quân Y sĩ). Nhà xuất bản Y học và Thể dục thể thao, Hà Nội 1962.
2. **Đỗ Xuân Hợp.** *Giải phẫu đại cương, giải phẫu đầu mặt cổ.* Nhà xuất bản Y học, Hà Nội 1973
3. **Đỗ Xuân Hợp.** *Giải phẫu thực dụng ngoại khoa tứ chi.* Nhà xuất bản Y học, Hà Nội 1977.
4. **Đỗ Xuân Hợp.** *Giải phẫu ngực, bụng.* Nhà xuất bản Y học và Thể dục thể thao, Hà Nội 1965.
5. **Trường Đại học Y khoa Thái nguyên.** *Bài giảng Triệu chứng nội khoa.*
6. **Trường Đại học Y khoa Thái nguyên.** *Bài giảng Sinh lý học.* Đại học Y khoa Thái nguyên.
7. **Trường Đại học Y khoa Thái nguyên.** *Bài giảng Mô học.*
8. **Trịnh Văn Minh.** *Giải phẫu người tập 1, tập 2.* Nhà xuất bản Y học, Hà Nội 2005
9. **Nguyễn Quang Quyền.** *Bài giảng giải phẫu học tập 1, tập 2.* Nhà xuất bản Y học, thành phố Hồ Chí Minh 1993.
10. **Trường Đại học Y Hà Nội - Bộ môn Giải phẫu.** *Giải phẫu người* (sách dùng cho sinh viên hệ bác sĩ đa khoa). Nhà xuất bản Y học, Hà Nội 2006.
11. **Gray** *JAnatomy descriptive and applied.* Thirtyfiveth Edition, 1987; Longmans, Geen and Co. Lon don ♦ Newyork ♦ Toronto
12. **Testut L. & Latarjet A.** *Traite' D'Anatomie humain;* To me I; II; III; IV; V; G: Don & CIE, Paris 1949.
13. **Kimber - Gray – Stackpole's.** *Anatomy and physiology;* Seventeenth Edition. W.B Saundrers company 1993.
14. **Pansky B.; Hous E.L.** *Review of gross Anatomy.* Second Edition. The Macmillan company 1971.
15. **Barbara R. Landau.** *Essential Human anatomy and Physiology.*Cott, Fresman Company 1976.
16. **Gerard J. Toratora.** *Principles of human anatomy.* Publish Inc; 10 East 53d Stresst, New York, NY 10022; Cobbyright @ 1986.
17. **Kem M. Van de graff.** *Human anatomy.* Fifth edition WCB Mc Graw - Hiu 1998.

**NHÀ XUẤT BẢN Y HỌC**

**BÀI GIẢNG  
GIẢI PHẪU HỌC TẬP 2**

*Chịu trách nhiệm xuất bản*  
**HOÀNG TRỌNG QUANG**

*Biên tập và sửa bản can:*      **BS. NGUYỄN TIẾN DŨNG**  
*Trình bày bìa:*                      **CHU HÙNG**  
*Kỹ thuật in:*                              **NGUYỄN TIẾN DŨNG**

---

In 3.000 cuốn, khổ 19 x 27, tại Nhà xuất bản Y học.  
Giấy phép xuất bản số: 763 - 2008/CXB/24 - 102/YH.  
In xong và nộp lưu chiểu Quý III năm 2008.