TIẾP CẬN CHẨN ĐOÁN U NÃO

Ths. Bs. Nguyễn Duy Hùng
BM CĐHA ĐHY Hà Nội

Đại cương

- Tuổi
- Vị trí: ngoài trục, trong trục, thuộc phần nào.
- Tổn thương đơn độc, đa ổ.
- Tính chất của khối:

  - Đặc điểm hình ảnh trên CLVT, CHT

  - Thành phần trong khối.
- Cần loại trừ các tổn thương giả u.

Đại cương

- 1/3 u não là tổn thương thứ phát
- 1/3 u TK đệm
- 1/3 các u không phải u TK đệm (u màng não, u TB Schwan, Lymphoma).

Tuổi

- < 2 tuổi: anaplastic astro, teratoma, CCP.
- < 10 tuổi: Poly Astro, medulloblas, epen.
- Hiếm gặp tổn thương thứ phát trừ neuroblastoma
- Người lớn:

50% thứ phát

Astrocytomas

GBM

Meningiomas

Tuổi

- Trẻ em:

- Phần lớn ở dưới lều
- Trên lều:

  + Astrocytoma

  + PXA

  + PNET

  + DNET

  + Ganglioglioma

Tuổi

- Người lớn

- Dưới lều

50% thứ phát: ! hố sau

50% đơn độc

- Trên lều

Thứ phát

Gliomas: GBM, analastic astro,Oligo

Trong trục >.< ngoài trục

- Dấu hiệu u ngoài trục:
- Khe dịch não tủy
- Đè đẩy các mạch máu dưới nhện
- Chất xám nằm giữa khối u và chất trắng
- Dày màng cứng
- Phản ứng dày xương sọ

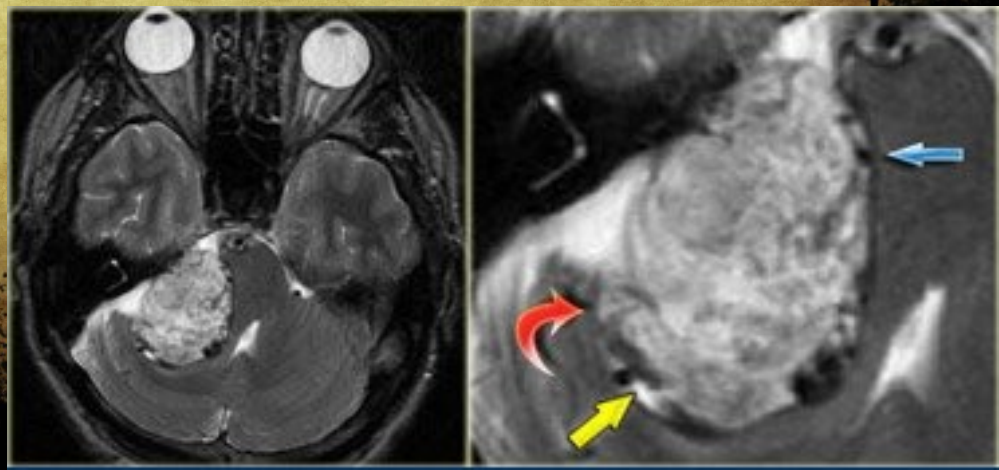

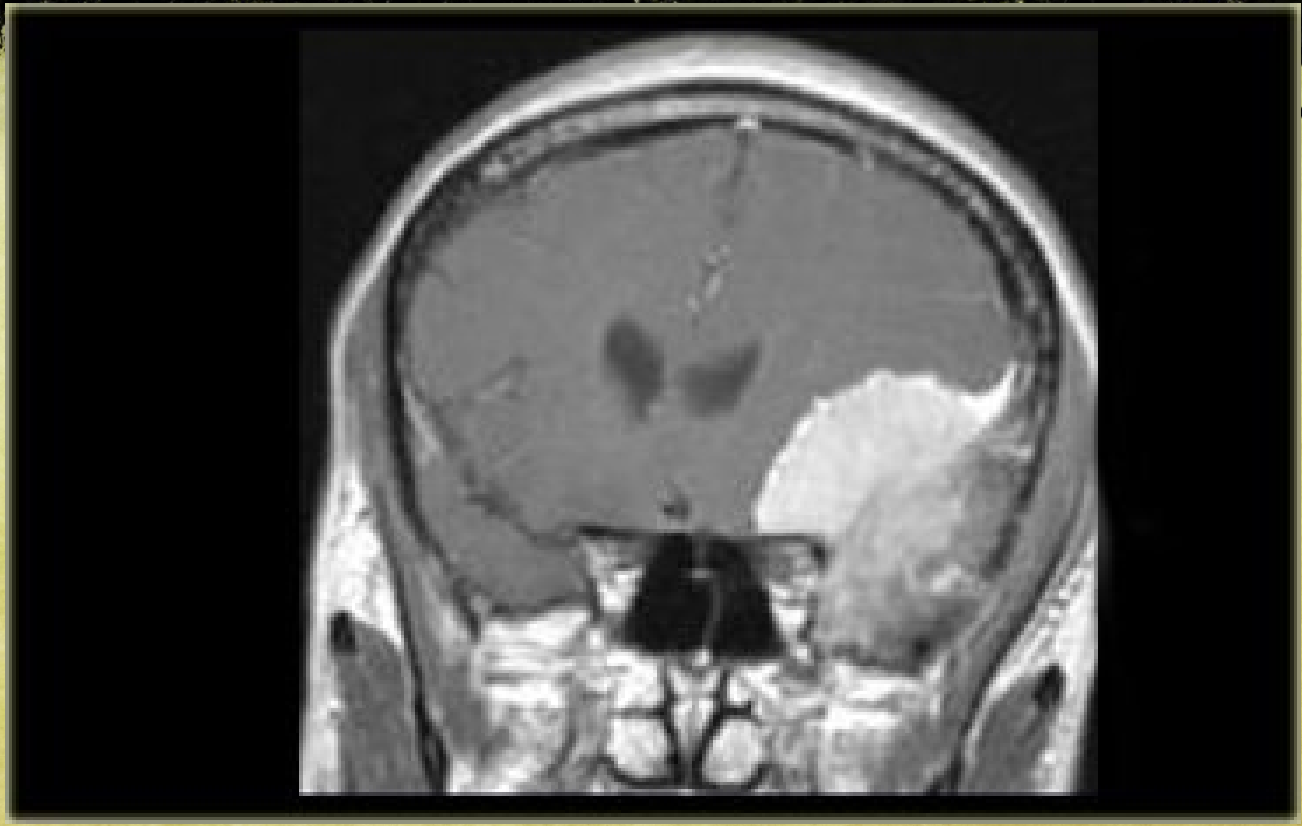

- Meningioma
- Đáy rộng, đuôi màng cứng
- Dày bản xương lân cận
- Ngấm thuốc mạnh.

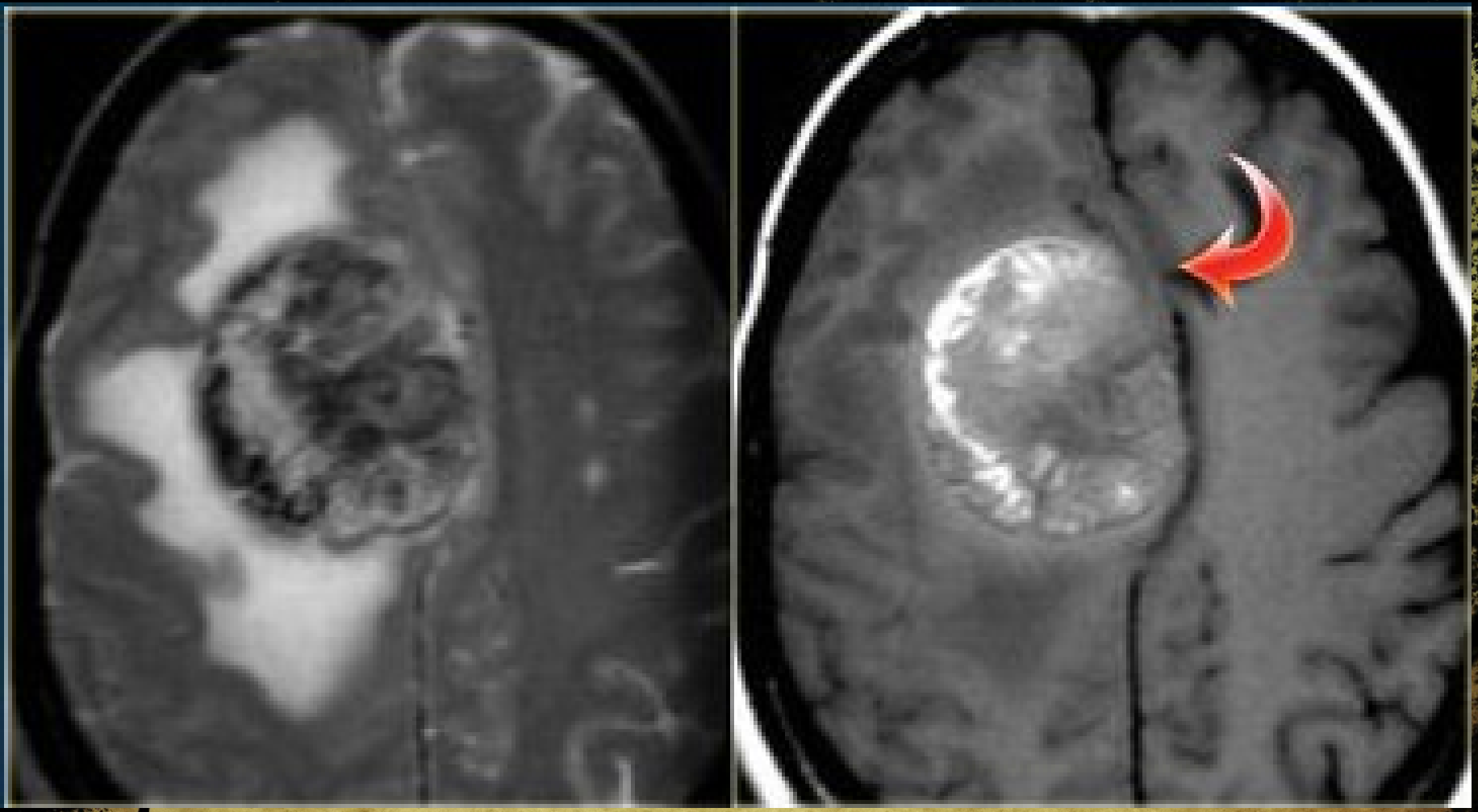

Melanoma metastasis

Tính chất lan tỏa của khối

- Astrocytomas thường lan theo đường đi của chất trắng, không bị giới hạn bởi thùy não.
- Ependymomas lan theo lỗ Luska vào góc cầu tiểu não, theo lỗ Magendie vào bể lớn
- Oligodendrogliomas xâm lấn vùng vỏ não.
- Lan vào khoang dưới nhện, lan theo ống sống: PNET, CPP, Epen, GBM…

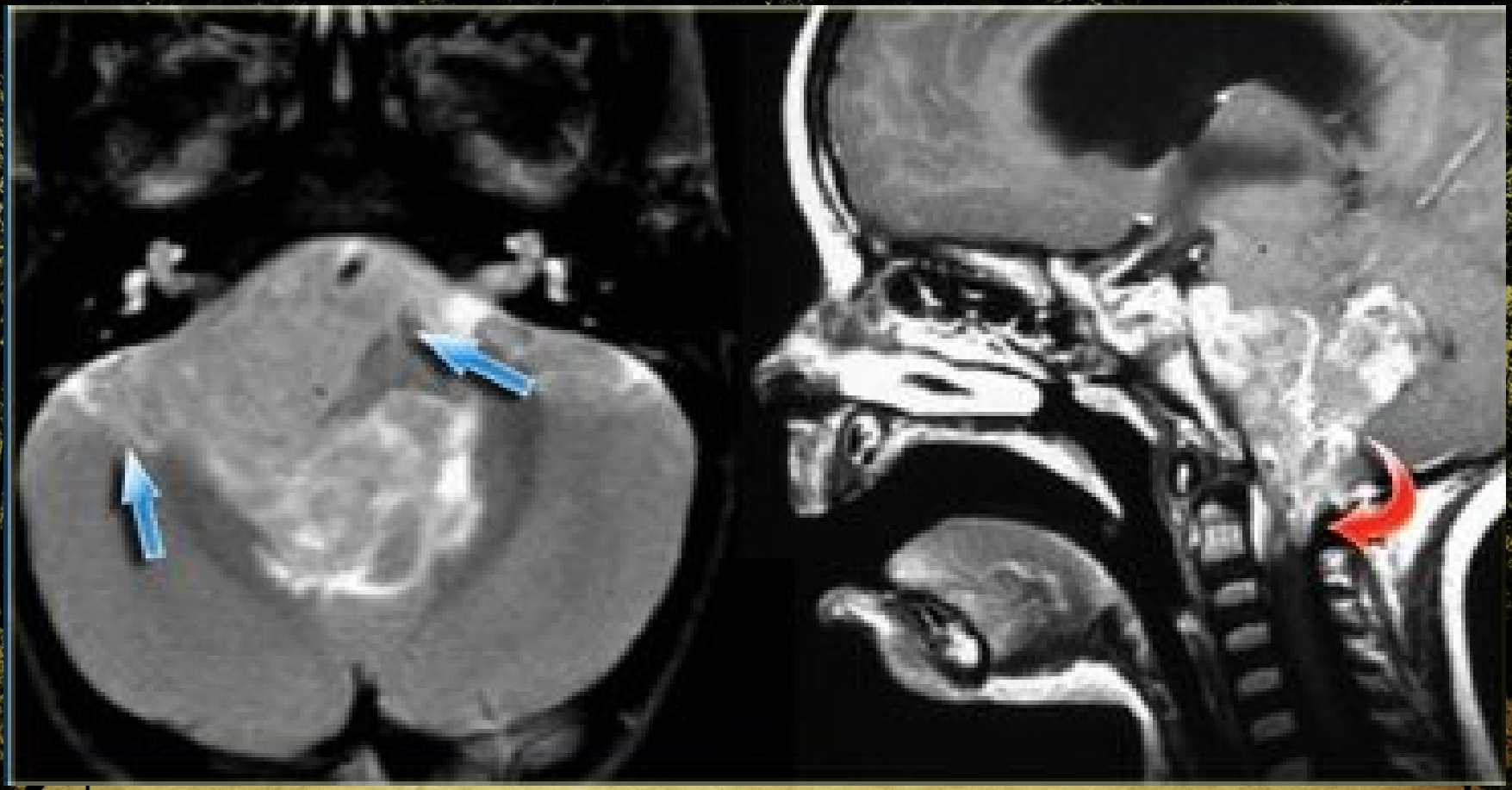

- Ependymoma

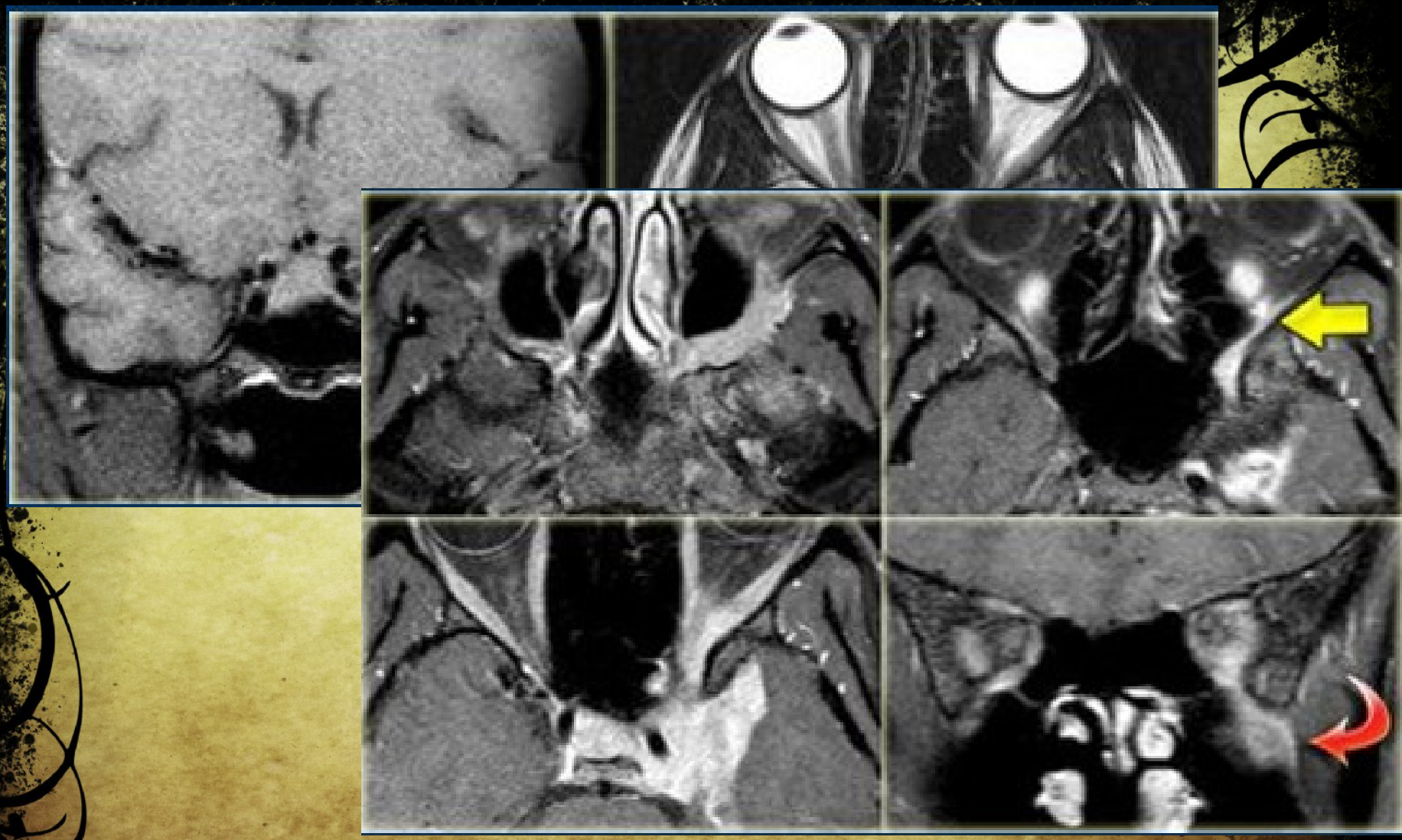

Meningioma

Tác động lên cấu trúc lân cận

- Đối với các khối u trong trục do phát triển từ nhu mô não → hiệu ứng khối thường ít hơn các tổn thương thứ phát và các khối ngoài trục.

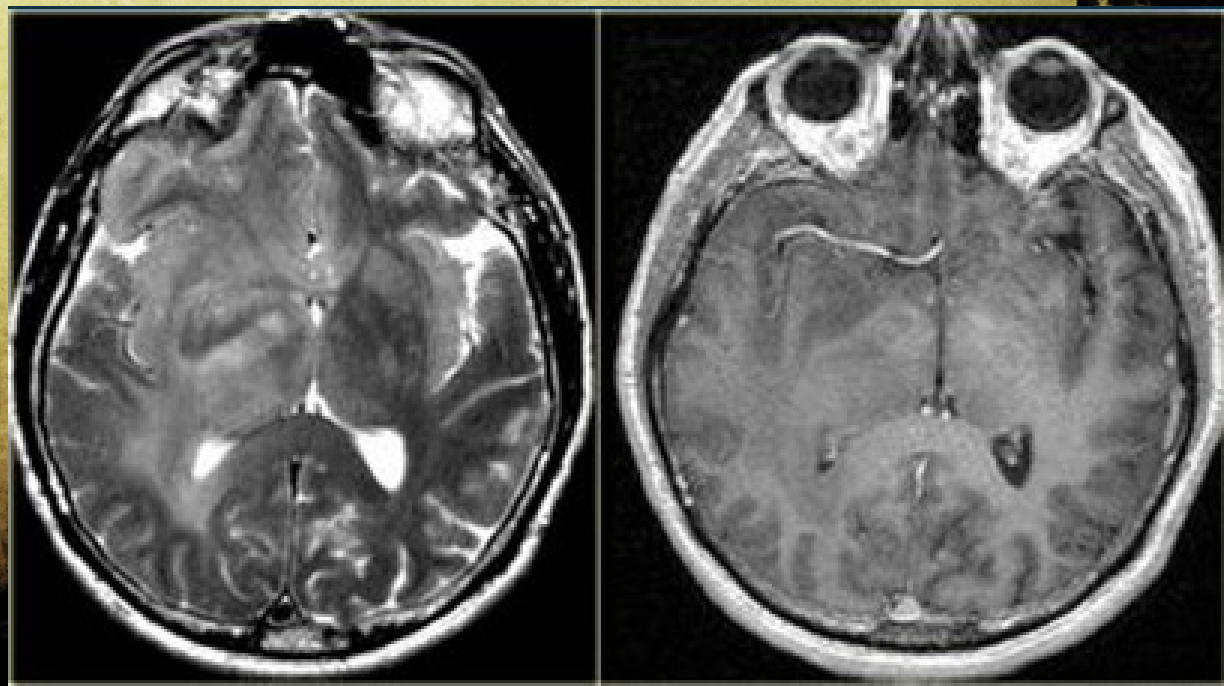

Vượt qua đường giữa

- GBM: thường vượt qua đường giữa do thâm nhiễm chất trắng ở thể trai.
- Hoại tử sau xạ trị có thể giống GBM tái phát và vượt qua đường giữa.
- U màng não: lan theo màng não sang bên đối diện.
- Lymphoma: thường nằm gần đường giữa.

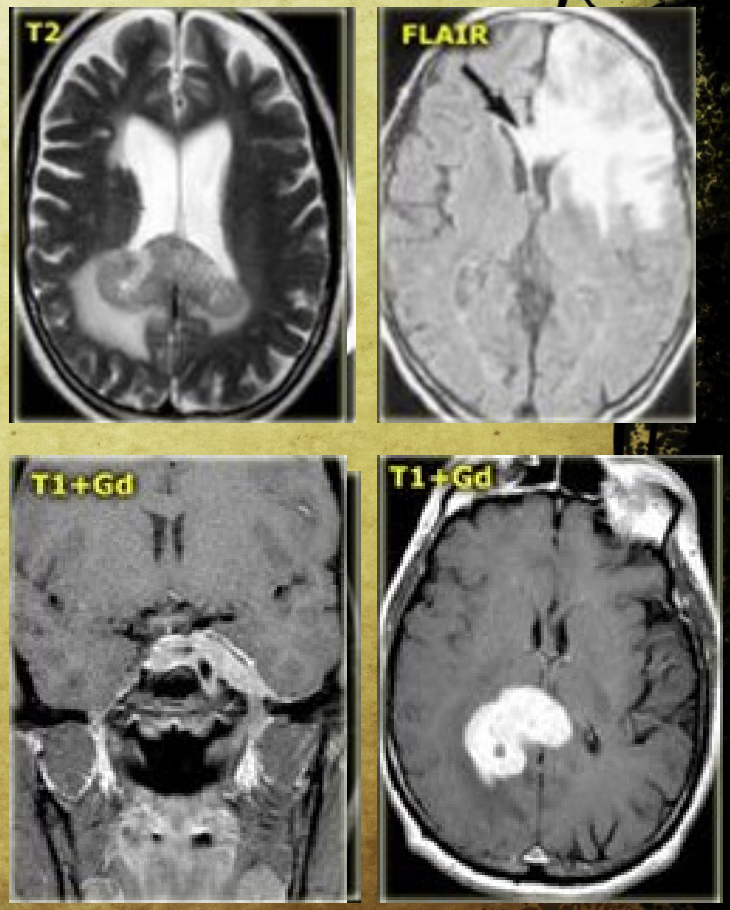

Vượt qua đường giữa

- Epidermoid cyst: vượt qua đường giữa theo khoang dưới nhện.
- Xơ cứng đa ổ: giống tổn thương dạng khối ở thể trai.

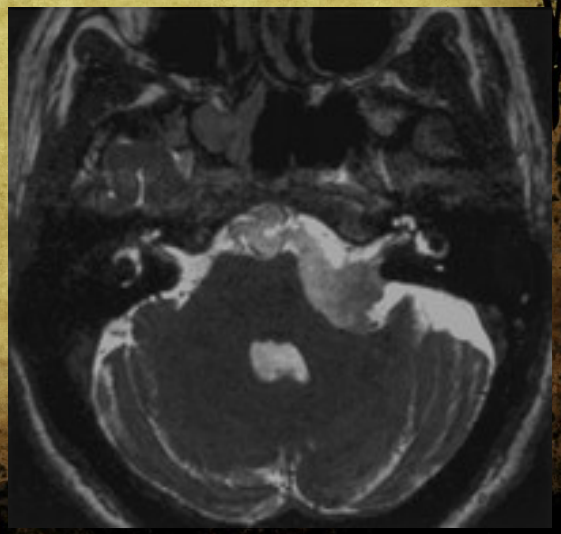

Tổn thương đa ổ

- Tổn thương thứ phát
- Nguyên phát:

Lyphomas

Glioblastomas nhiều vị trí

Gliomatosis celebri

Meningiomas (NFII)

Schwannomas (NFII)

Xơ cứng củ

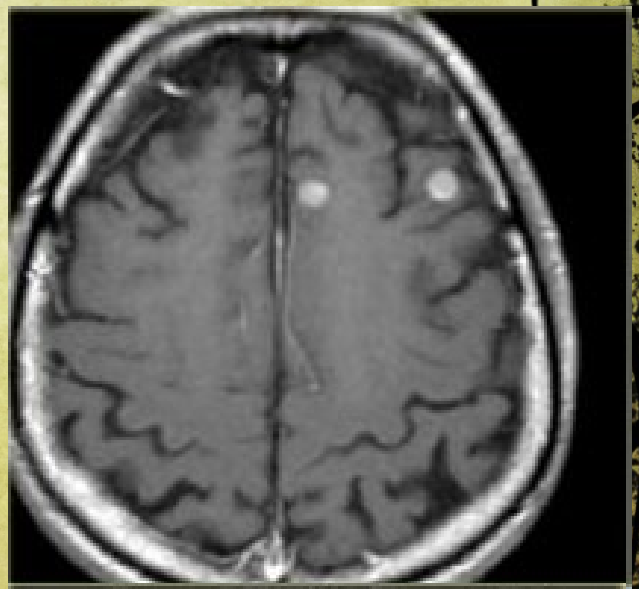

Khối vùng vỏ não

- Đa số các khối trong trục nằm ở chất trắng
- Vùng vỏ não:
- Oligodendroglioma
- Ganglioglioma
- DNET
- Cần CĐPB với:
- Viêm não
- Viêm não do Herpes
- Nhồi máu

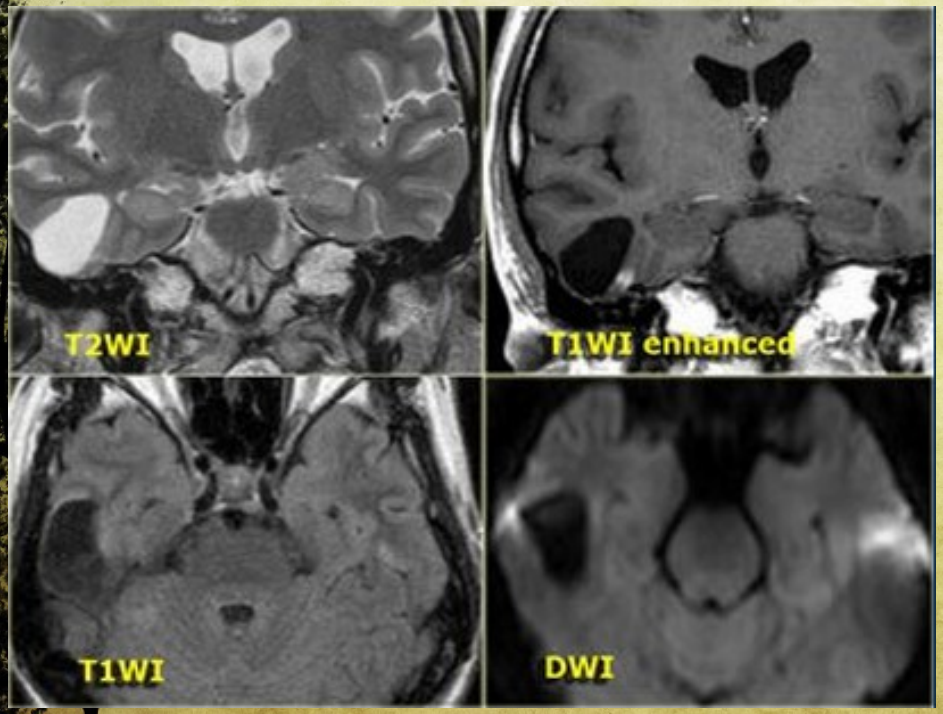

- 45F
- Động kinh 15 năm
- Dg: Ganglioglioma
- Ddx: DNET

AP

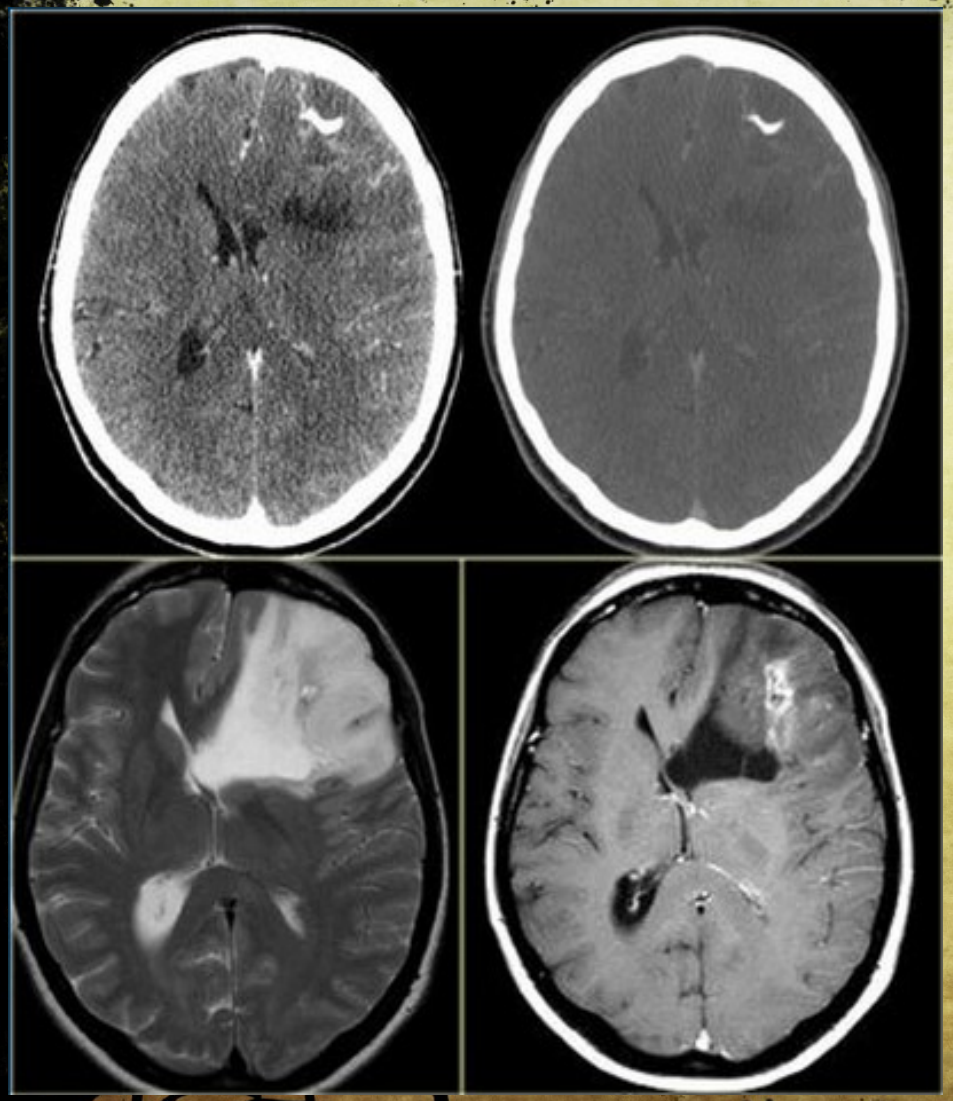

- 52F
- Động kinh
- Dg: Oligodendroglioma
- Ddx:

  Astrocytoma

  Glioblastoma

Thành phần khối

- Mỡ

- Tỷ trọng âm trên CLVT
- Tăng tín hiệu trên cả T1W và T2W
- Giảm tín hiệu trên các chuỗi xung xóa mỡ

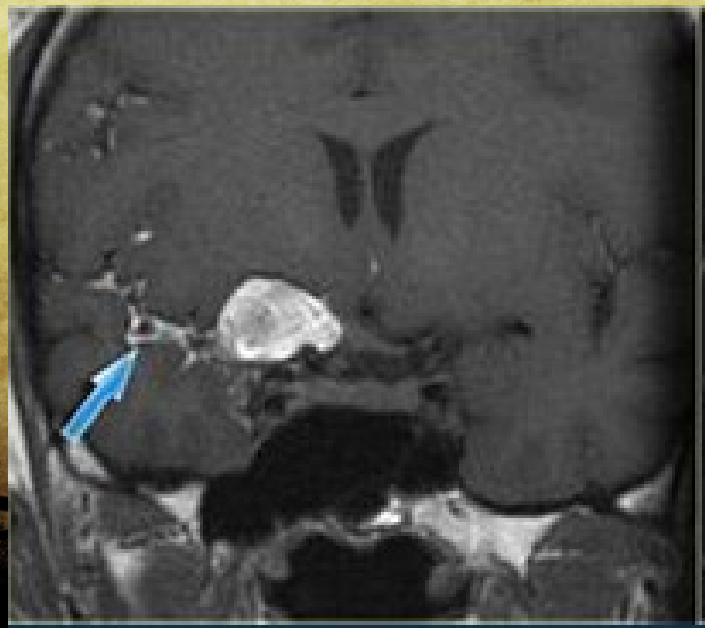

Thành phần khối

- Vôi hóa

Intra-axial tumors:

- Astrocytomas (20%)
- Oligodendrogliomas (90%)
- Metastases
- Ependymoma (50%)
- Choroid plexus papilloma (25%)
- Ganglioglioma (40%)

Extra-axial tumors:

- Meningiomas (25%)
- Craniopharyngeomas (90%)
- Chordomas
- Chondrosarcomas

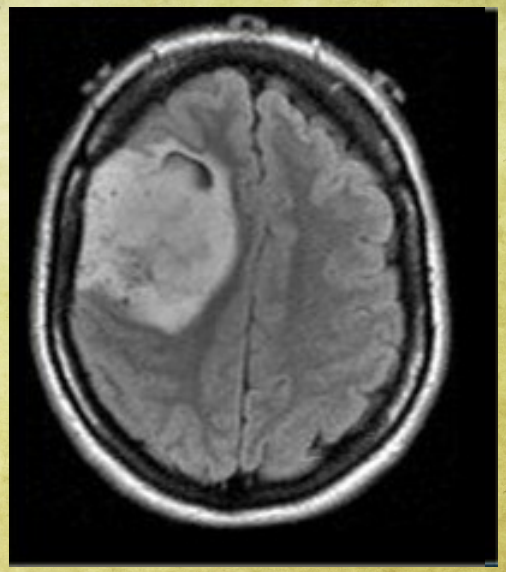

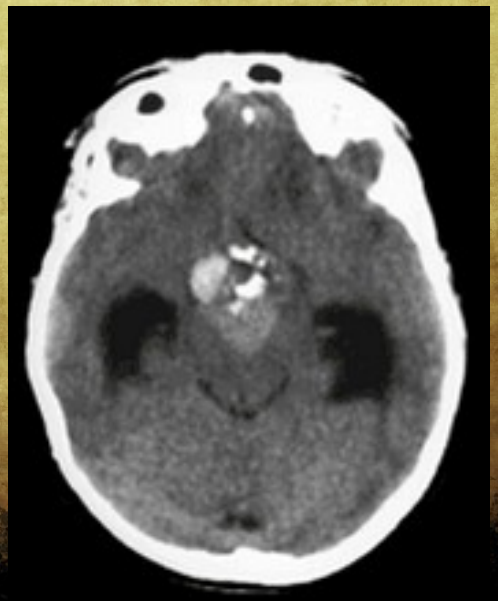

Thành phần khối

- Tổn thương dạng nang và u dạng nang

- Các tổn thương dạng nang có thể nhầm lẫn: epidermoid, dermoid, arachnoid, neuroenteric cyst.
- Phân biệt dựa trên

Hình dạng

Mức dịch – dịch

Dịch trong nang đồng TH với dịch NT trên tất cả các chuỗi xung

DWI: tăng TH

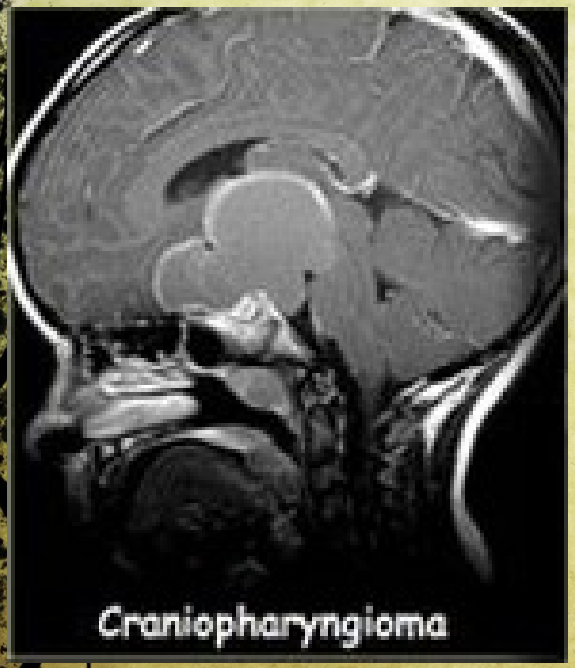
Craniopharyngioma

Neurenteric Cyst

GBM

Tăng tín hiệu trên T1W

- Chảy máu
- Nồng độ protein cao
- Mỡ
- Cholesterol
- Melanin
- Hiệu ứng dòng chảy
- Cation thuận từ (Cu, Mn…)
- Vôi hóa đôi khi cũng tăng tín hiệu trên T1.

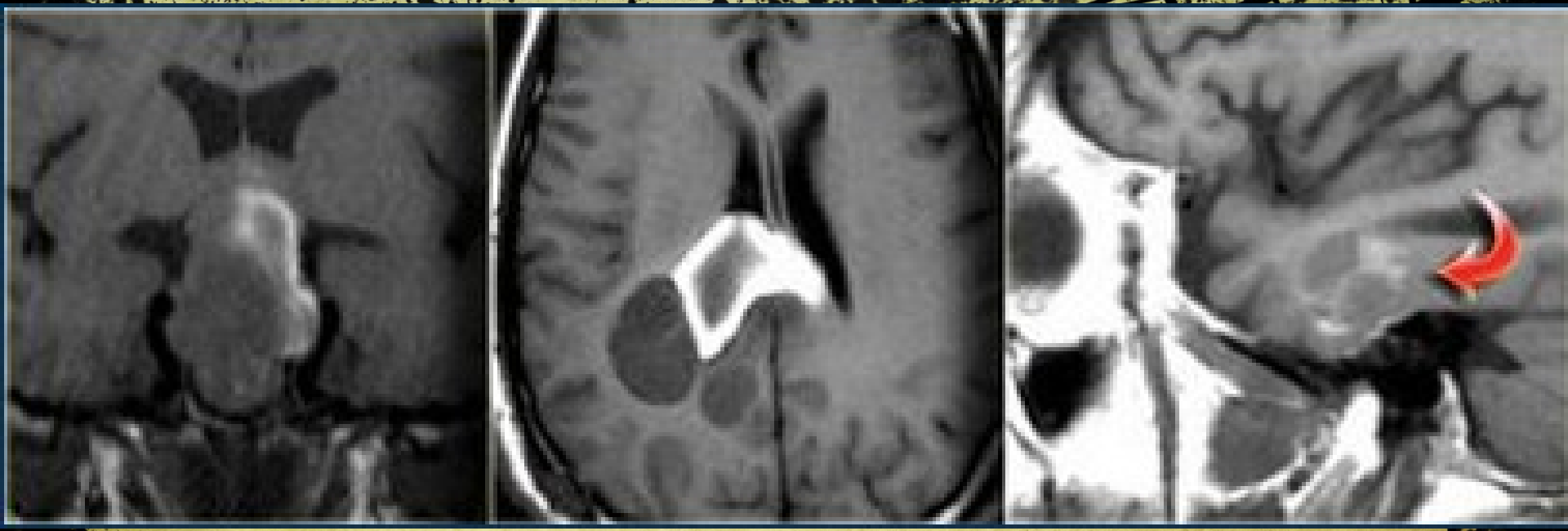

Macroadenoma GBM Melanoma metastases

Giảm tín hiệu trên T2W

- U não tăng TH trên T2W do chứa nước

Low Intensity in Tumors on T2

Hypercellularity	→	Lymphoma, Meningioma, PNET Germinoma, GBM, Oligodendroglioma Mucinous-adeno metastases (GI, Lung, Breast, GU)
Calcification	→	see calcification
Blood	→	Old hemorrhage in tumor or vascular malformation
Protein	→	Colloid cyst
Melanin	→	Melanoma metastases
Flow-void	→	Heangioblastoma, Vascular malformation

Lymphoma

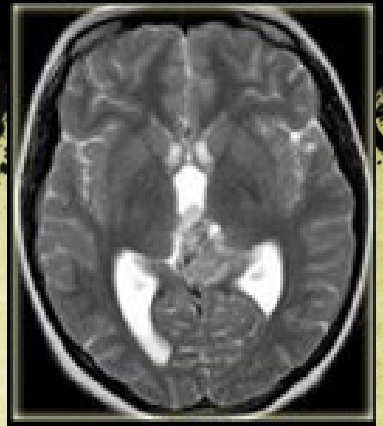

PNET

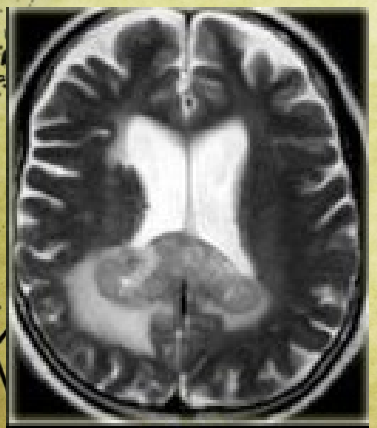

GBM

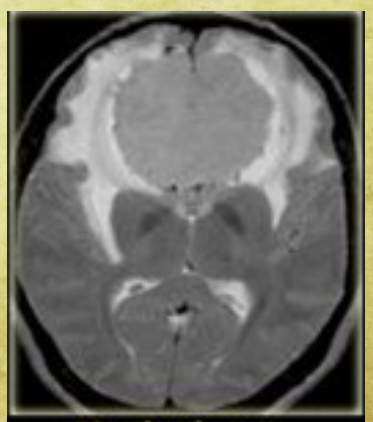

Meningioma

Mucinous Ca

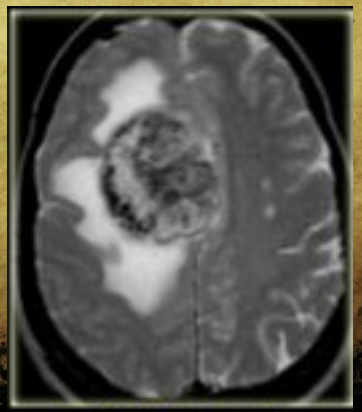

Melanoma meta

DWI

- Các tổn thương tăng tín hiệu trên DWI

- Áp xe não
- Nhồi máu cấp tính
- Epidermoid cyst

* Đa số u não không tăng TH trên DWI

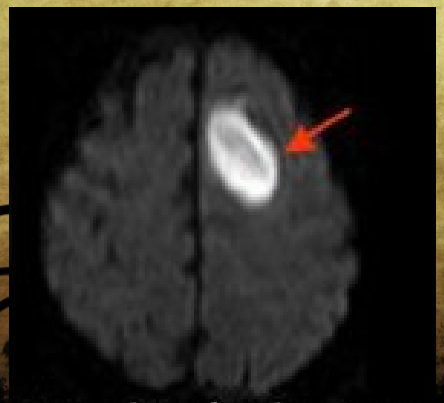

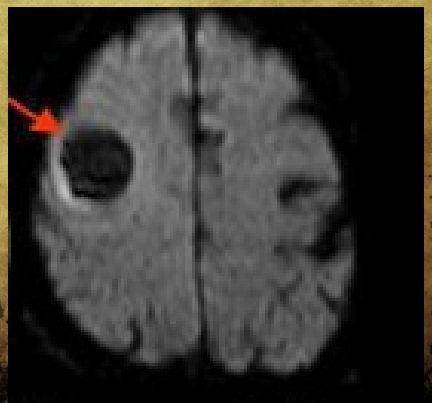

Ngấm thuốc

- Các khối u, giả u trong trục chỉ ngấm thuốc khi có tổn thương hàng rào máu não
- Các khối u ngoài trục: luôn ngấm thuốc do không có hàng rão máu não.
- U TK đệm: mức độ ngấm thuốc tỷ lệ thuận mức độ ác tính của u (trừ Ganglioglioma và PA).

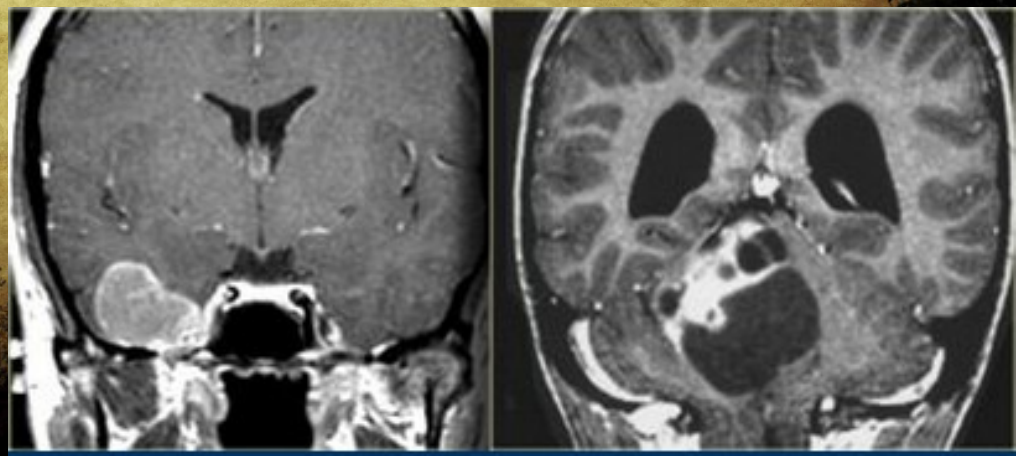

Tính chất ngấm thuốc

- Không ngấm thuốc

- Astrocytoma bậc thấp
- Tổn thương dạng nang: Dermoid, Epidermoid, Arachnoid

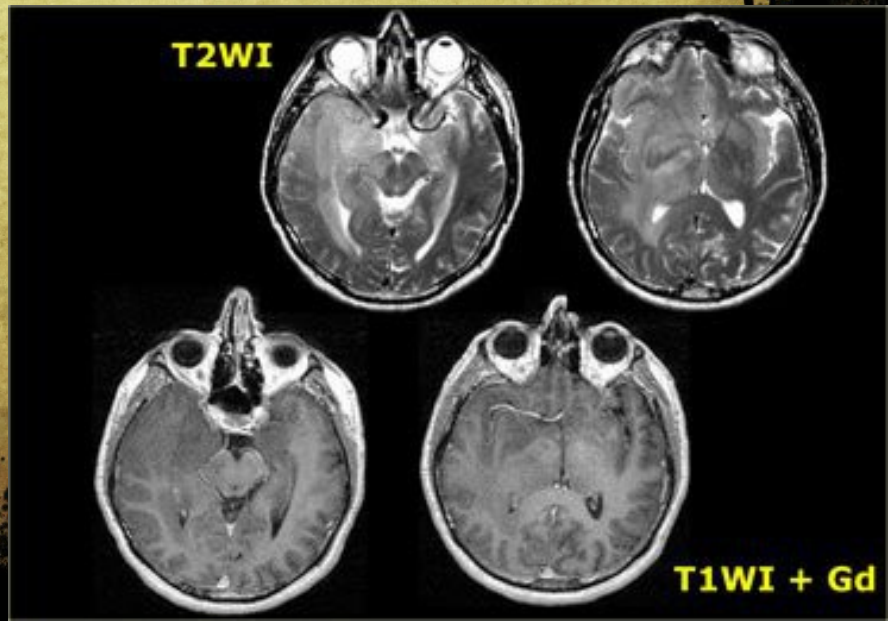

Tính chất ngấm thuốc

- Ngấm thuốc mạnh, đồng nhất
- Ngoài trục
- Macroadenoma tuyến yên
- Meningioma, Schwannoma
- Trong trục
- Lyphoma
- Germinoma
- PA, HB
- Ganglioglioma
- Di căn

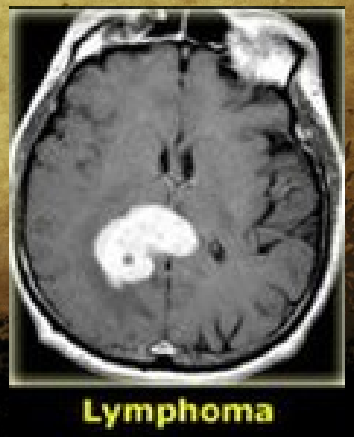

Tính chất ngấm thuốc

- Ngấm thuốc không đều (patchy)
- Di căn
- Oligodendroglioma
- GBM
- Hoại tử sau xạ trị

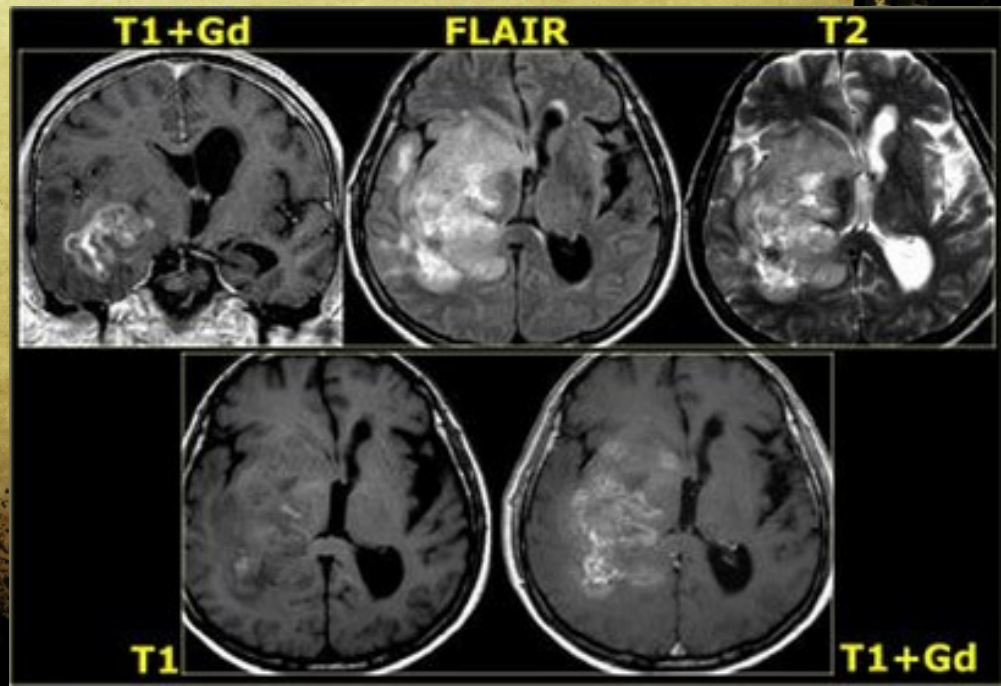

Tính chất ngấm thuốc

- Ngấm thuốc dạng viền
- Di căn
- U TK đệm bậc cao
- Áp xe
- MS
- Các ổ tụ máu cũ

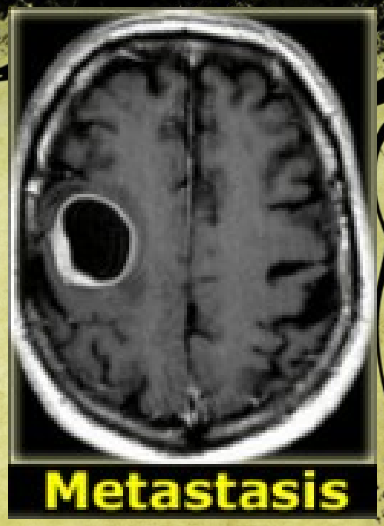

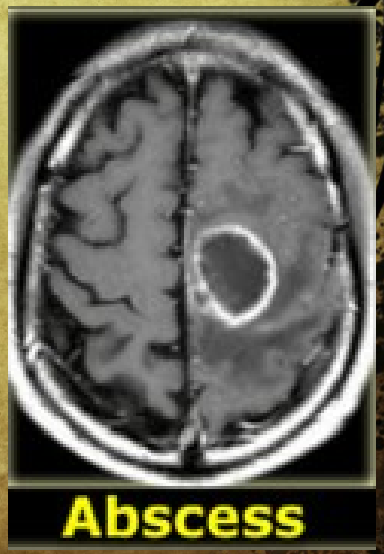

Vị trí giải phẫu

- Vùng tuyến yên và trên yên
- Hố sau
- Góc cầu – tiểu não
- Vùng tuyến tùng
- Não thất
- …