

CLINICAL IMAGE SYSTEM

Hệ Thống Quản Lý Hình Ảnh Siêu Âm Y Khoa

Nguyễn Minh Thành – Huỳnh Thị Vũ Mai
Nguyễn Thông – Nguyễn Thị Bích Hảo

Nội Dung



Giới thiệu



Cơ sở dữ liệu



Mô hình



Demo

Giới Thiệu

- ❖ **Quản lý các nguyên nhân, kết luận và hình ảnh siêu âm của bệnh nhân.**
- ❖ **Ứng dụng mô hình phân tán**
- ❖ **Sử dụng kiến trúc dịch vụ web**

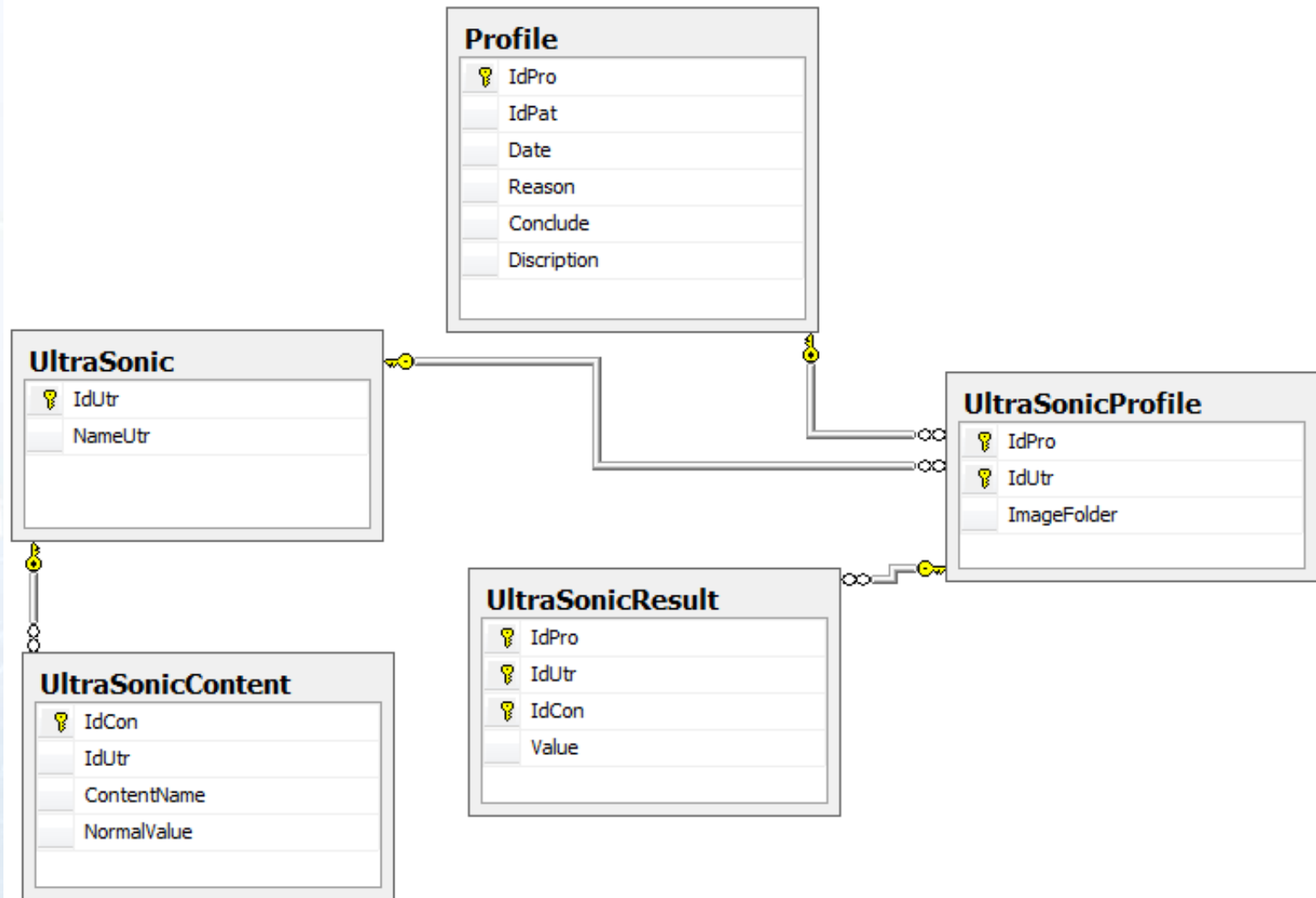
❖ Các thông tin lưu trữ :

- **Profile** : các lần siêu âm
- **UltraSonic** : các loại siêu âm
- **UltraSonicProfile** : các loại siêu âm trong 1 profile
- **UltraSonicResult** : các kết quả của 1 loại siêu âm

❖ Tân từ :

- **Mỗi bệnh nhân có nhiều lần siêu âm**
- **Mỗi lần có thể siêu âm nhiều loại siêu âm, và một kết quả cuối cùng cho lần siêu âm đó.**
- **Mỗi loại siêu âm có nhiều kết quả**

Cơ Sở Dữ Liệu



Mô Hình Hệ Thống

❖ Có 3 lớp

- Data
- Business
- Web Services

❖ Lớp dữ liệu trao đổi : Entities

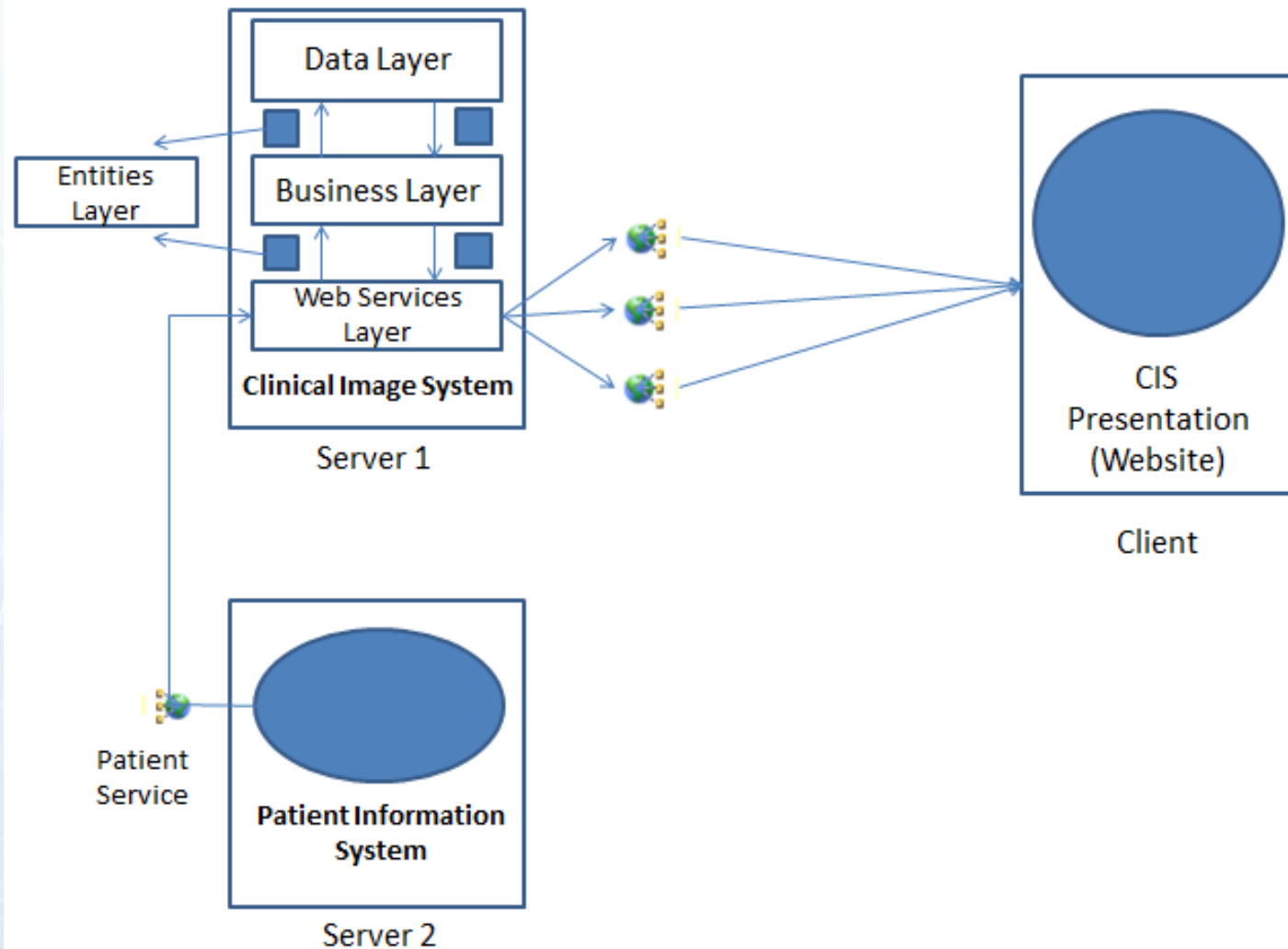
Mô Hình Hệ Thống

❖ Cung cấp 3 Service

- Patient Service
- UltraSonic Service
- Profile Service

❖ Patient Service sử dụng service của một hệ thống khác và cung cấp lại.

Mô Hình Hệ Thống



Mô Hình Hệ Thống

❖ CIS Presentation

- Một ứng dụng website làm giao diện
- Sử dụng các dịch vụ của CIS
- Thao tác lên dữ liệu của CIS

Demo

❖ Danh sách bệnh nhân

PATIENT LIST

ID	Name	Birthday	IdCard	Address	Phone
1	<u>Nguyễn Thiên Cúc</u>	12/03/1985 12:00:00 AM	023810322	690/2 Phạm Văn Chiêu P13 Q Gò Vấp TphCM	0908348469
2	<u>Trần Văn Tèo</u>	08/07/1990 12:00:00 AM	023819450	67 Thống Nhất Gò Vấp TpHCM	0838947566
3	<u>Ngô Thi Miếu</u>	06/03/1991 12:00:00 AM	022878739	57 Trần Văn Ớn Q1 TpHCM	0788998773
4	<u>Trương Hoàng Cúc</u>	02/08/1987 12:00:00 AM	127657776	78 Nguyễn Kiệm QBT TpHCM	7656876868

Demo

ULTRASONIC PROFILES OF PATIENT : NGUYỄN THIÊN CÚC

ID	Date	Reason	Conclude	Discription
1	27-05-2011	Đau bụng		Detail
5	01-06-2011	Đau bụng		Detail
9	11-06-2011	Đau bụng		Detail

PROFILE DETAILS : 1

Date **27-05-2011**
Conclude

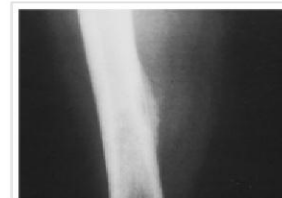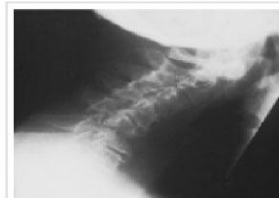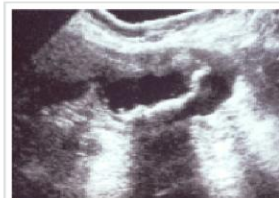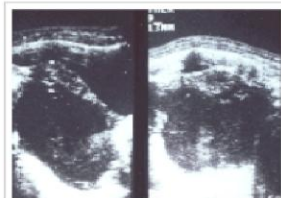
Reason **Đau bụng**
Discription

LIST OF ULTRASONICS

ID	UltraSonic
1	Siêu âm bụng tổng quát View Results
11	Siêu âm phụ khoa View Results

ULTRASONIC'S RESULTS

1	Gan	Gan không to, nhu mô đều. Đường mật không giãn, không thấy sỏi. Ống mật chủ không giãn, không thấy sỏi. Tĩnh mạch gan, tĩnh mạch cửa không giãn.
2	Túi mật	Không to, thành không dày, không có sỏi.
3	Tụy	Không to, nhu mô đều, ống tụy không giãn.
4	Lách	Không to, nhu mô đều.
5	Thận phải	Kích thước bình thường, nhu mô đều. Đai bể thận không giãn. Không thấy sỏi. Niệu quản phải không giãn, không thấy sỏi.
6	Thận trái	Kích thước bình thường, nhu mô đều. Đai bể thận không giãn. Không thấy sỏi. Niệu quản trái không giãn, không thấy sỏi.
7	Bàng quang	Thành không dày, không thấy sỏi.
8	Tử cung	Không to, âm cơ đều. Niêm mạc bình thường. Buồng tử cung không thấy dịch và phản âm lạ.
9	Phân phụ	Hiện tại không thấy khối bất thường.
10	Ổ bụng	Không thấy dịch, không thấy hạch to. Các mạch máu lớn bình thường.



Thank You !